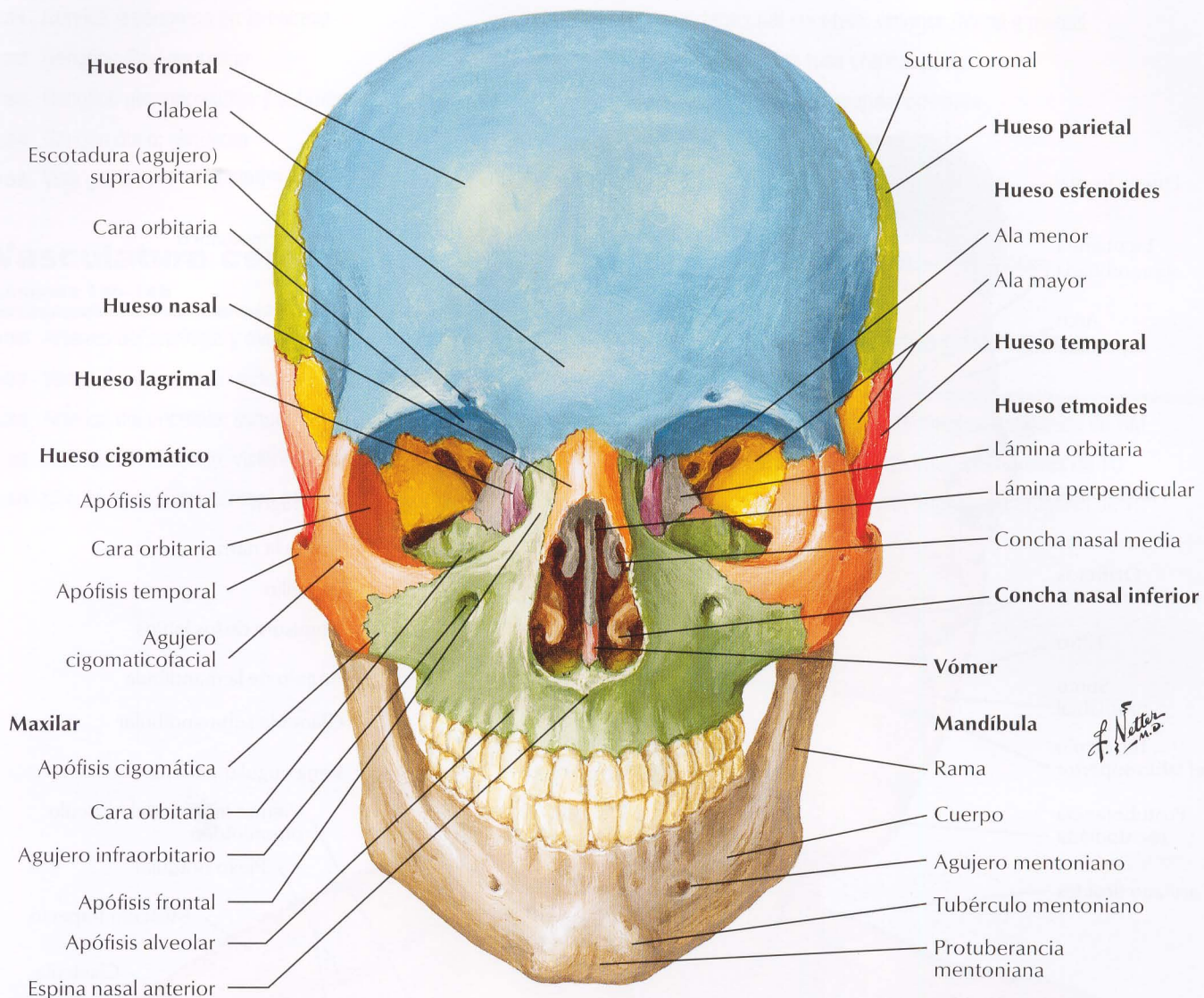
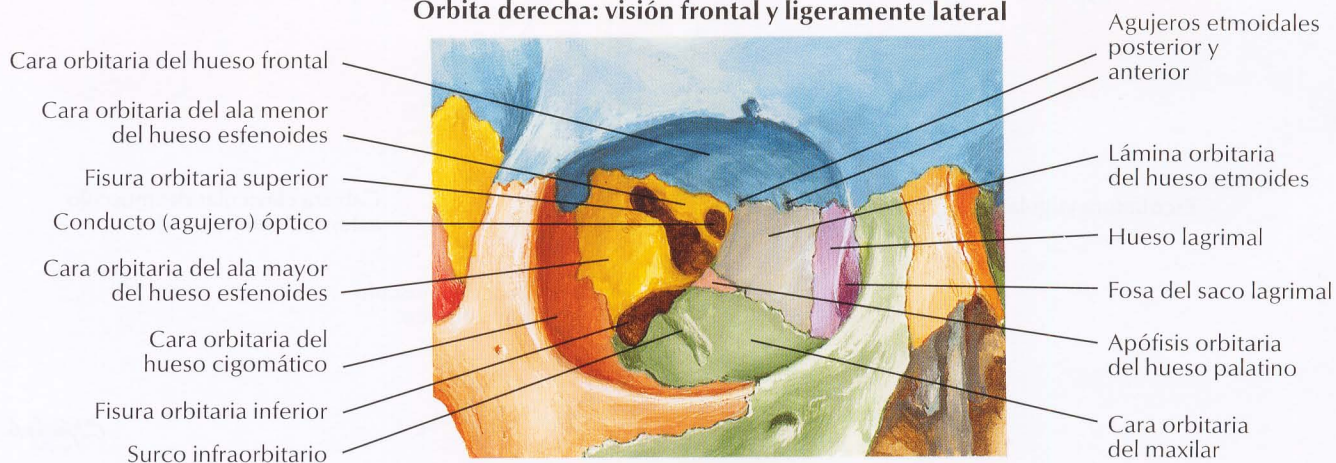


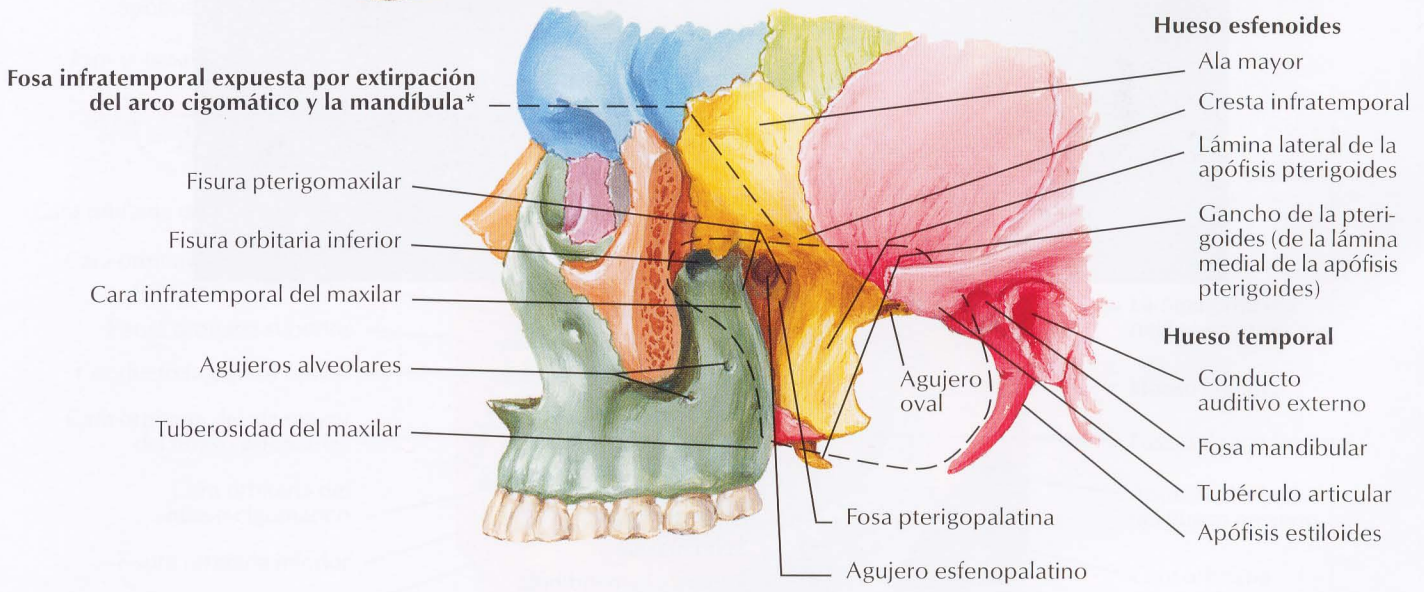
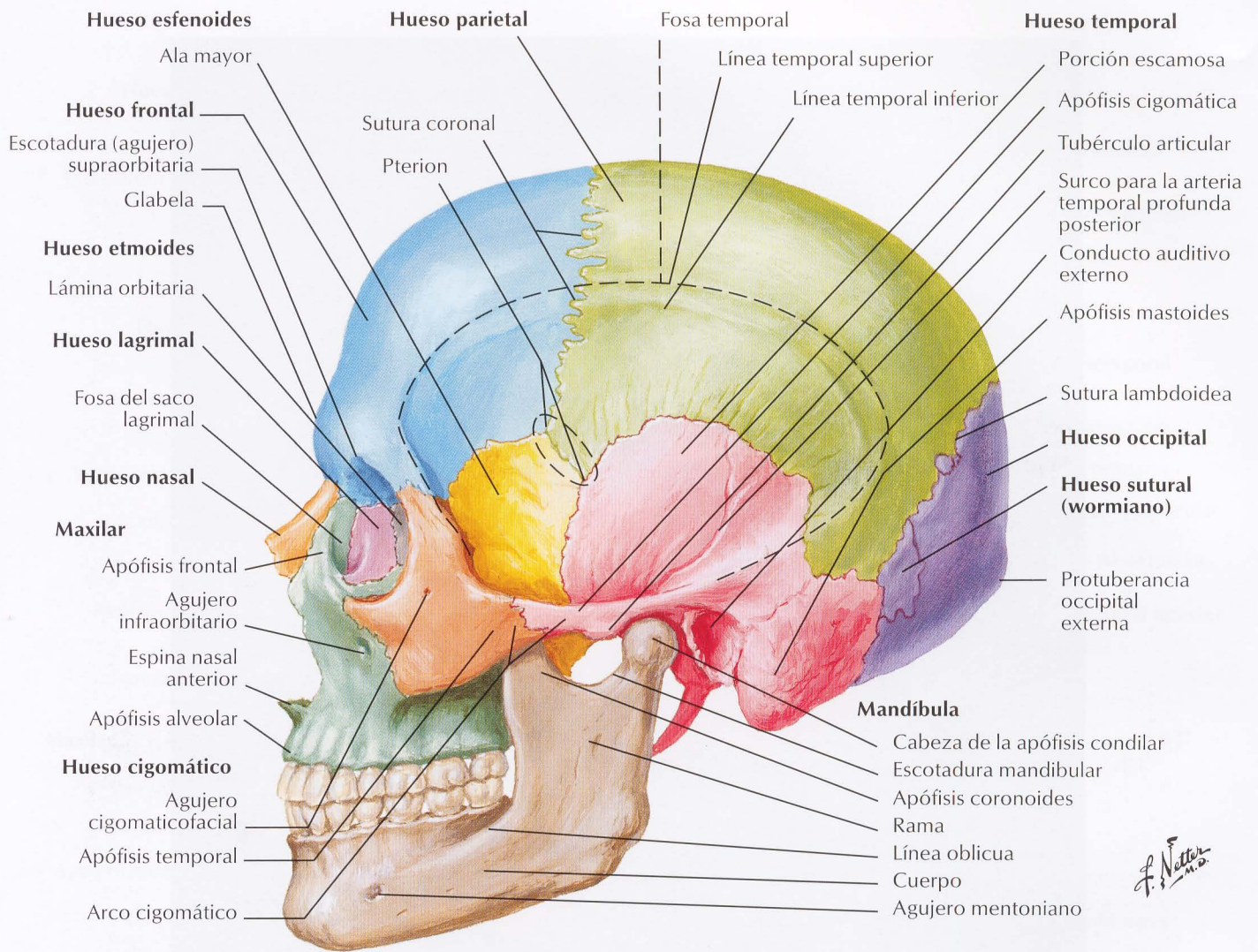
# 1 Cráneo: visión anterior



## Órbita derecha: visión frontal y ligeramente lateral

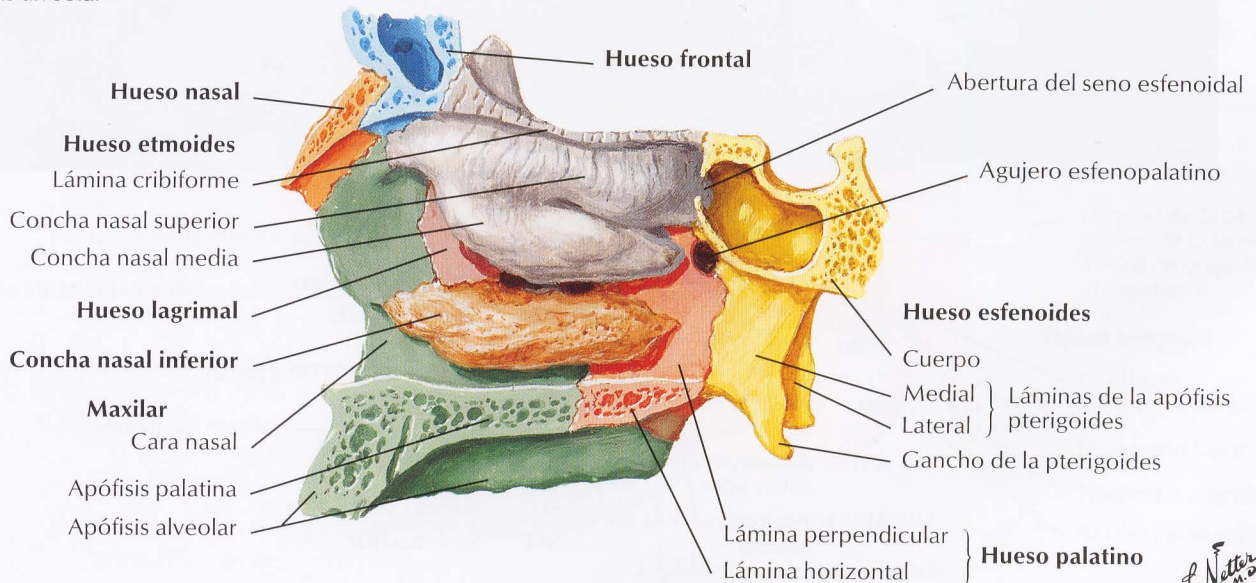
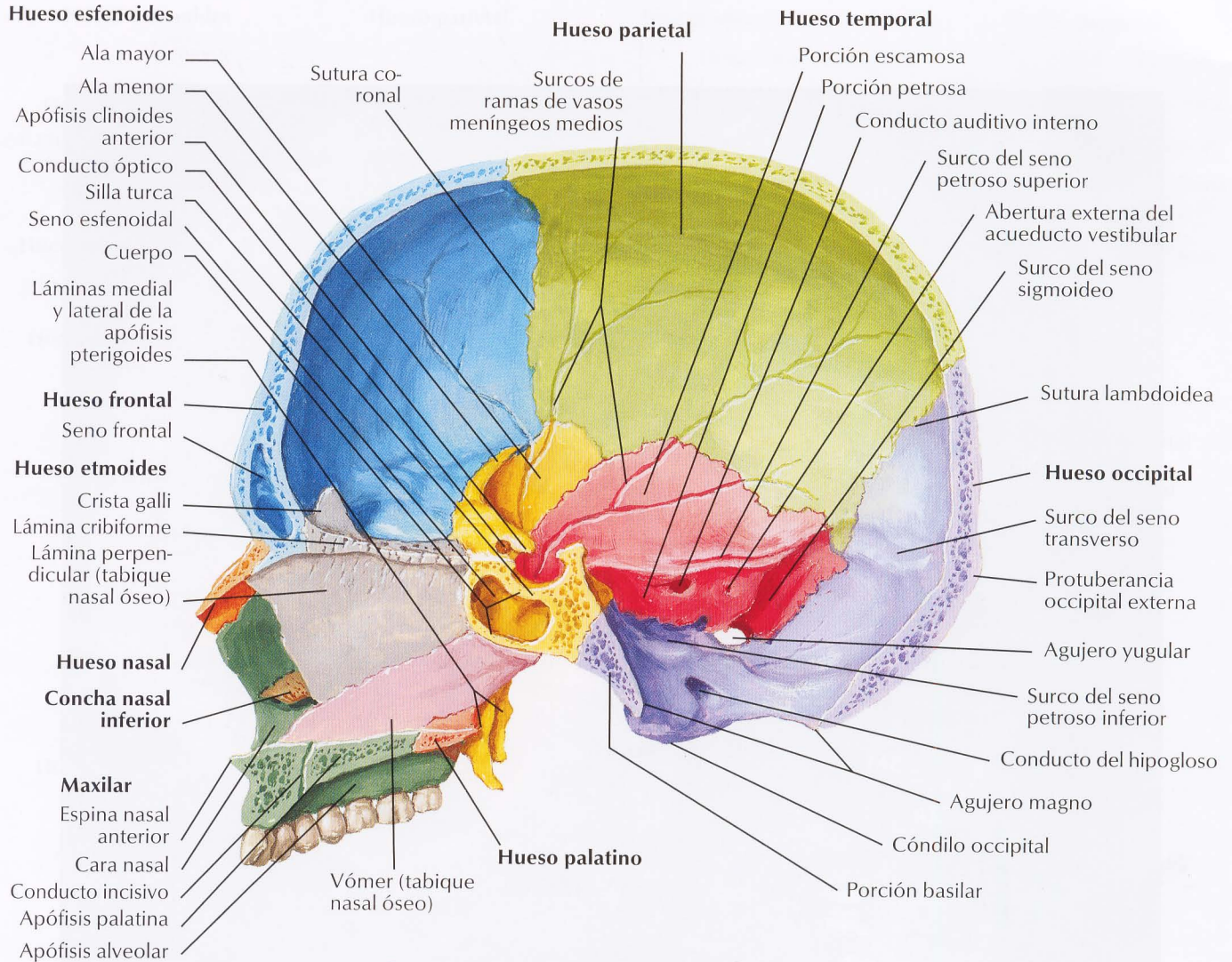


# Cráneo: visión lateral



\*Superficialmente, la apófisis mastoides forma el límite posterior

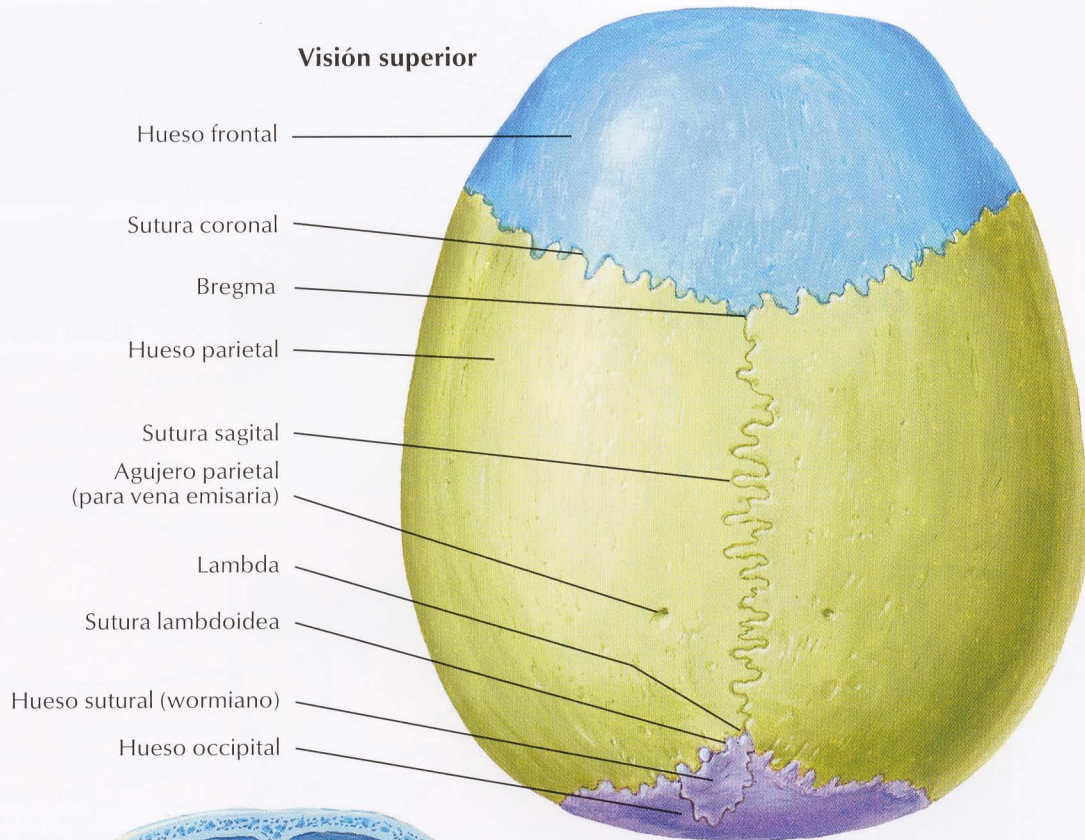
# Cráneo: sección sagital media



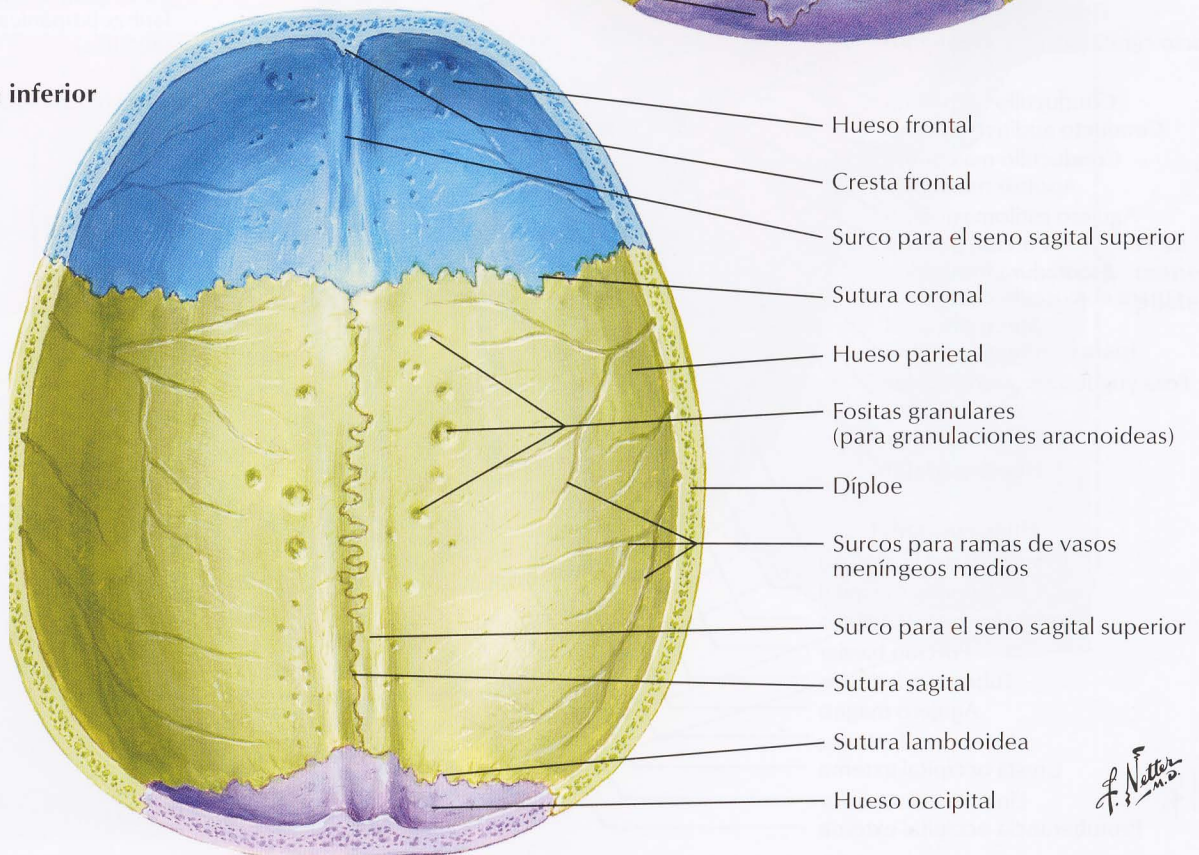
Visión de la pared nasal lateral con el tabique nasal extirpado

*F. Netter M.D.*

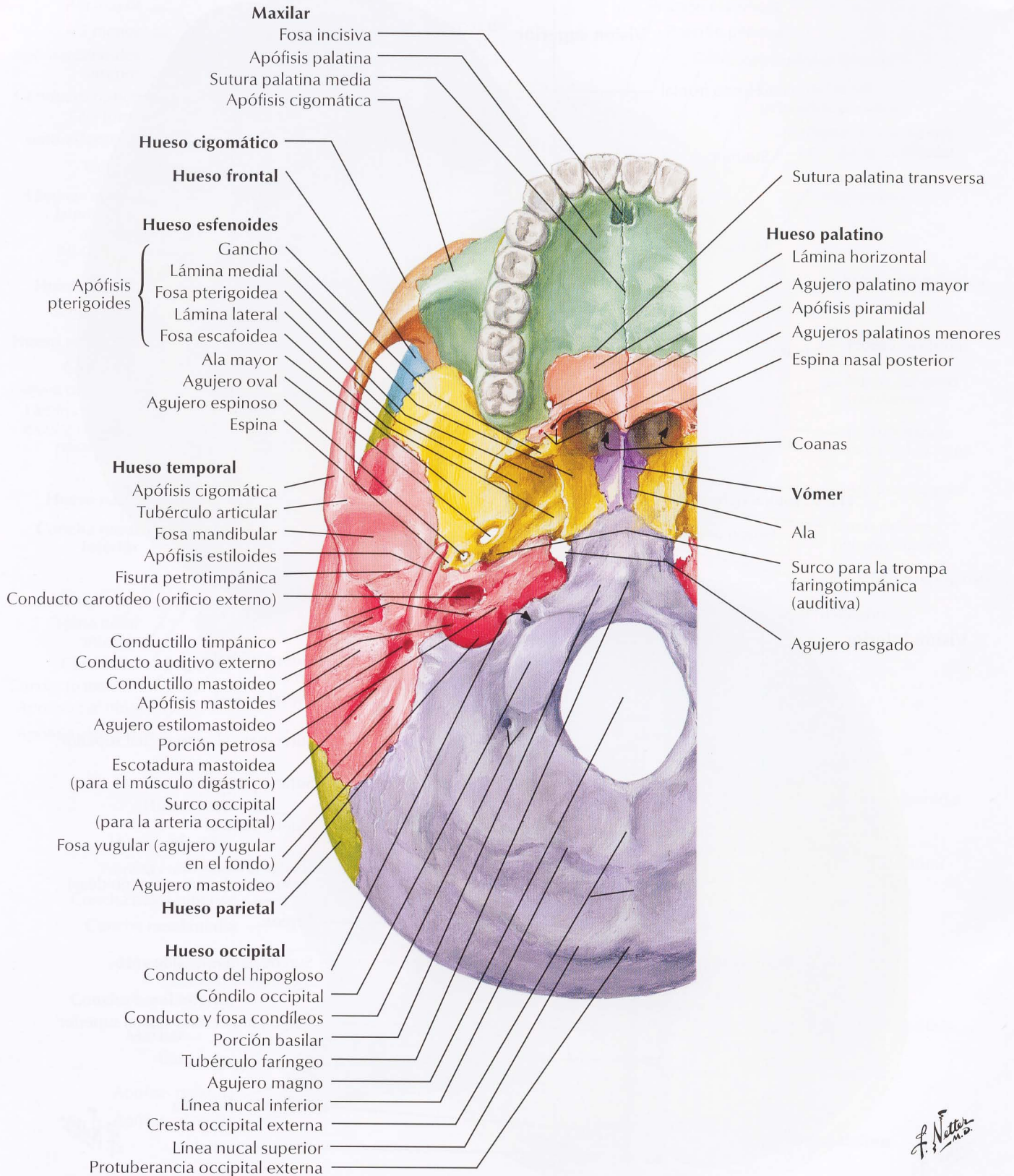
**Visión superior**



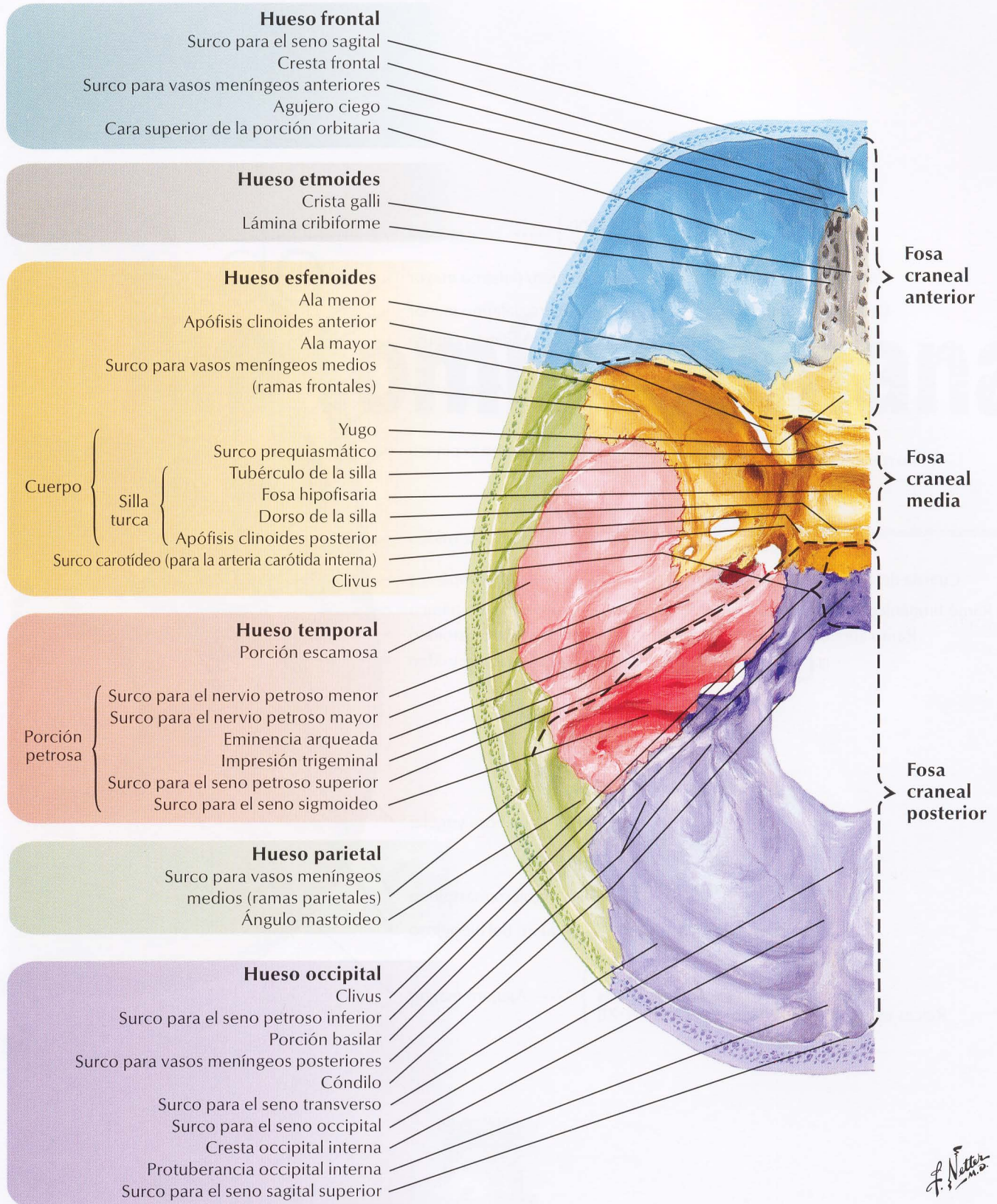
**Visión inferior**

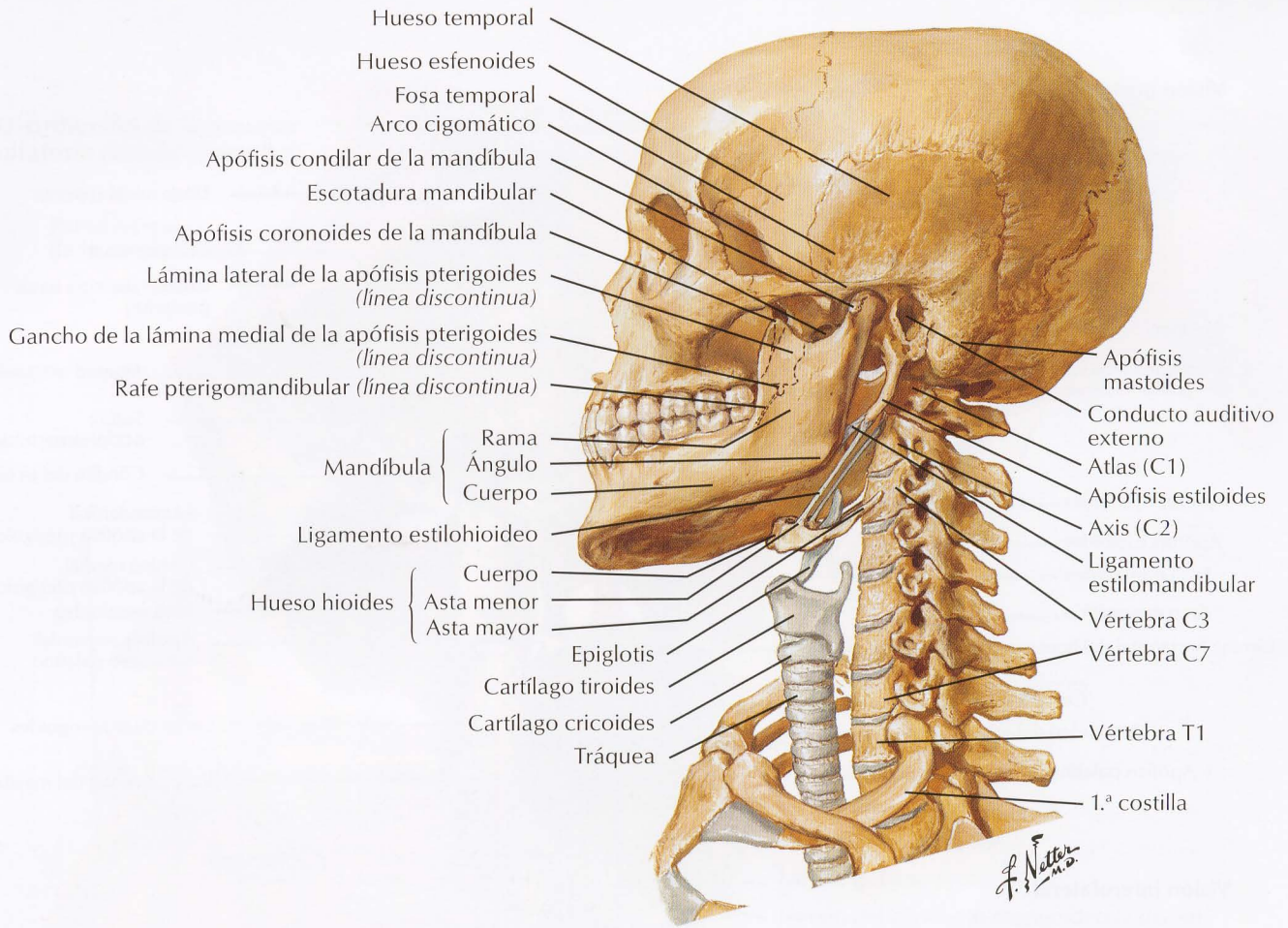


*F. Netter M.D.*

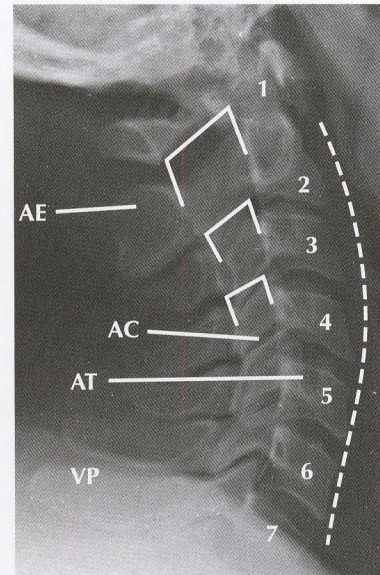
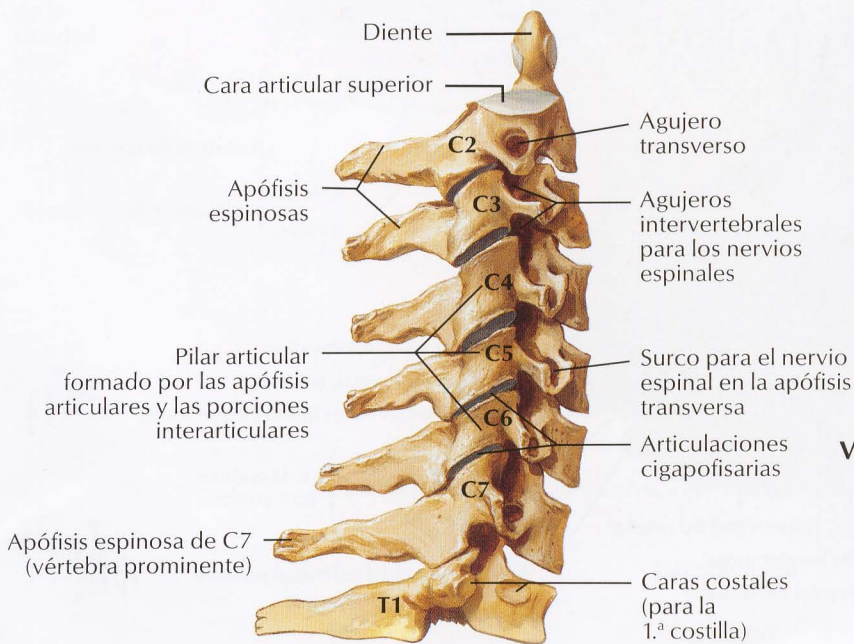


*F. Netter M.D.*





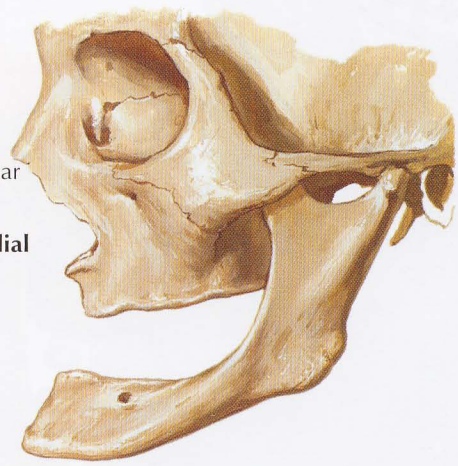
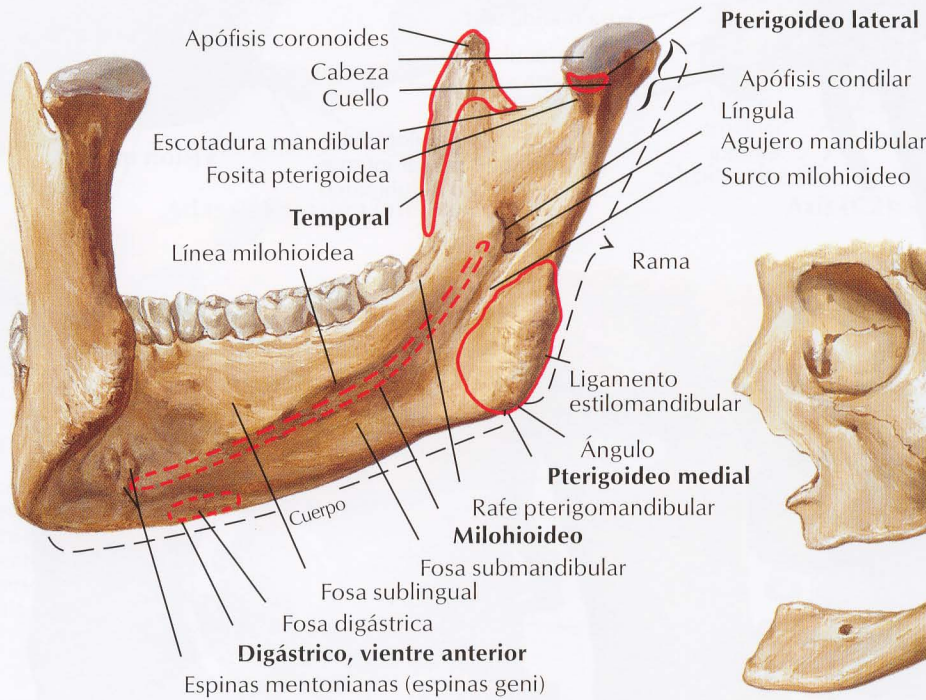
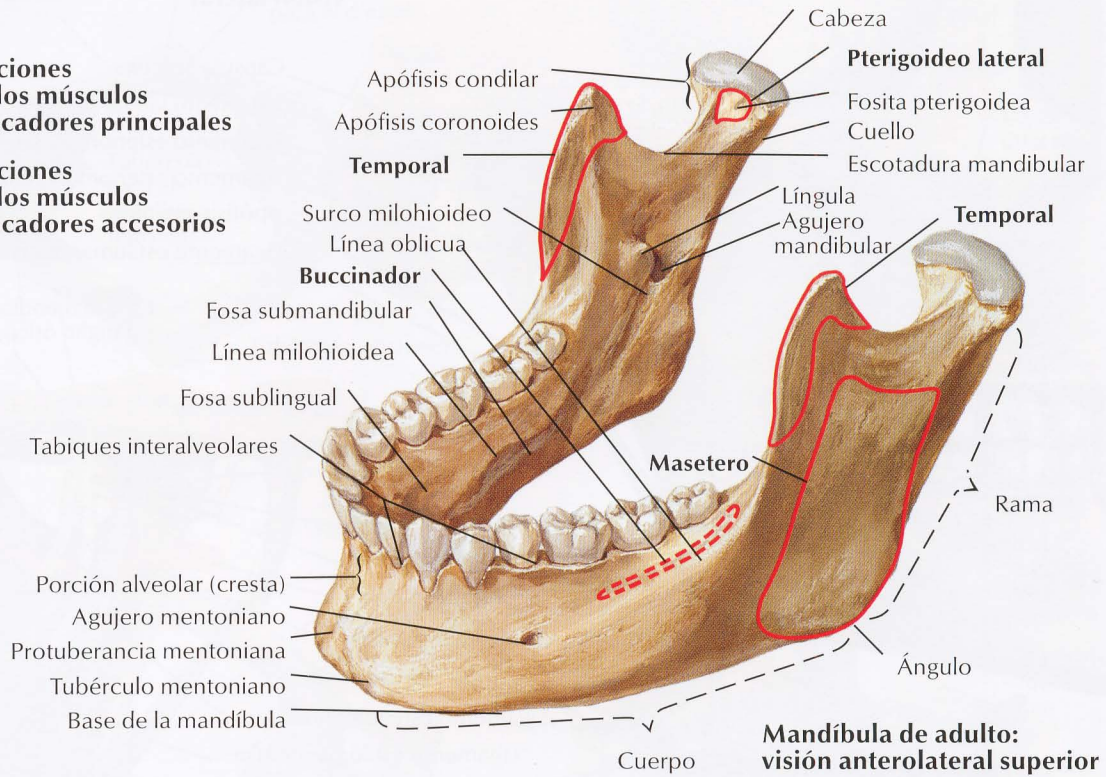
### Vértebras 2.ª cervical a 1.ª torácica: visión lateral derecha



### Vértebras cervicales: radiografía lateral

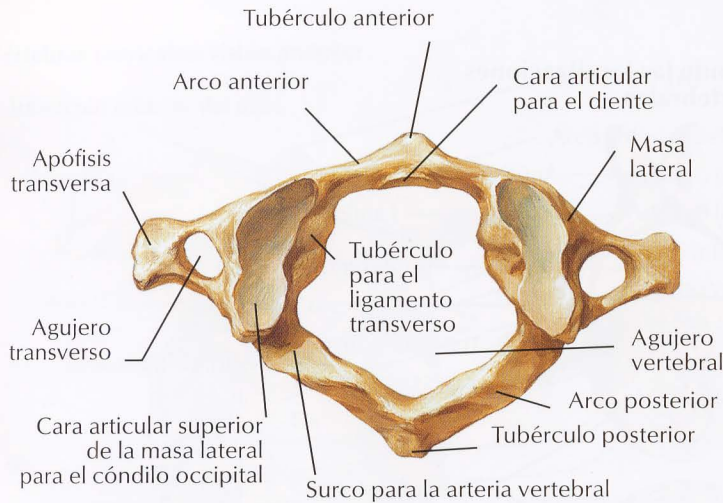
- AC Articulación (cara) cigapofisaria
- AE Apófisis espinosa (axis)
- AT Apófisis transversa
- VP Apófisis espinosa de C7 (vértebra prominente)
- 1-7 Cuerpos de vértebras cervicales
- ... Curvatura cervical
- Conducto vertebral

- Inserciones para los músculos masticadores principales
- - - Inserciones para los músculos masticadores accesorios

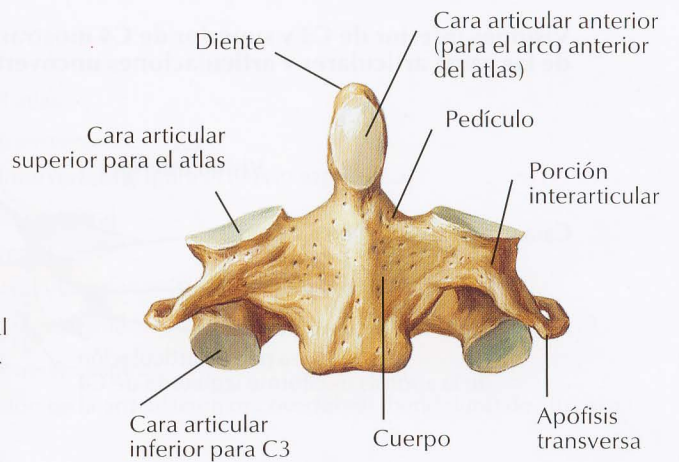


*F. Netto*

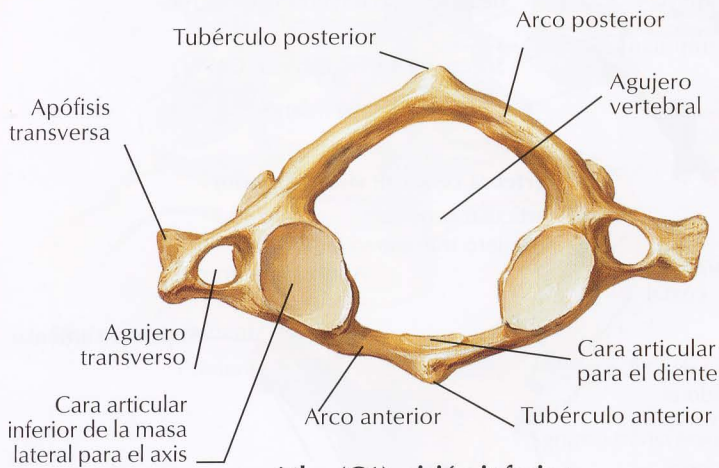




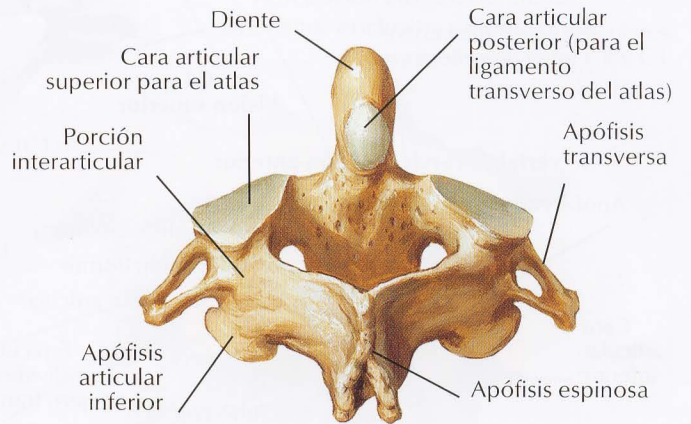
**Atlas (C1): visión superior**



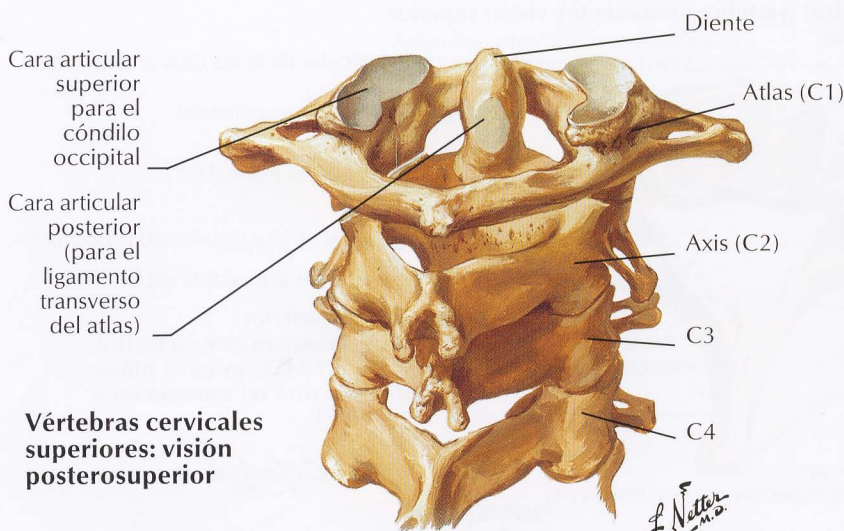
**Axis (C2): visión anterior**



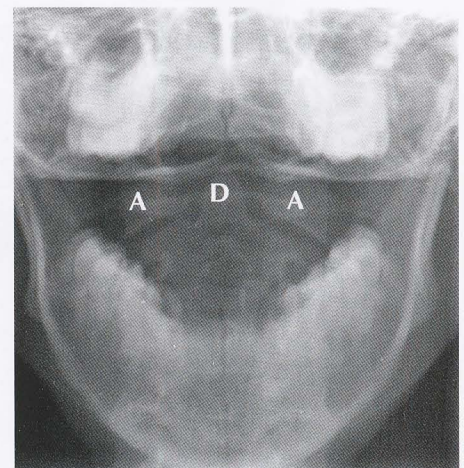
**Atlas (C1): visión inferior**



**Axis (C2): visión posterosuperior**



**Vértebras cervicales superiores: visión posterosuperior**

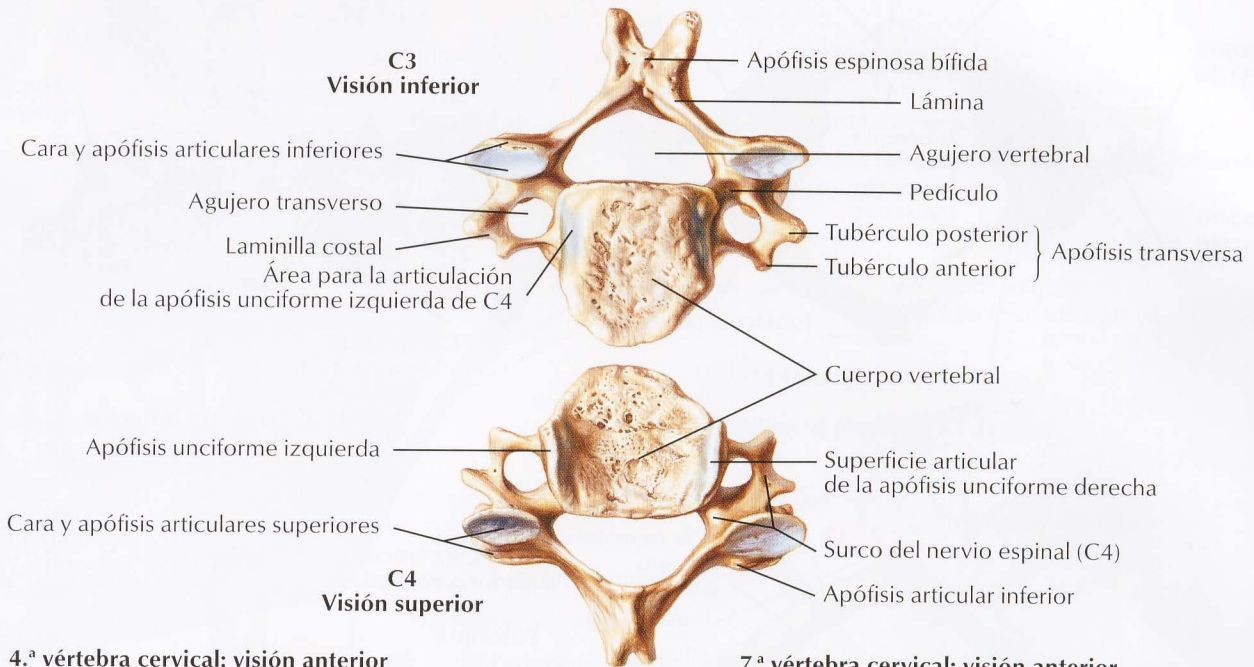


**Radiografía de la articulación atlantoaxial (boca abierta, visión del diente del axis)**

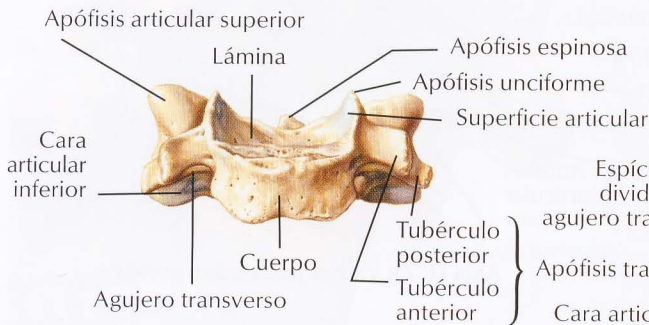
- A Masas laterales del atlas (vértebra C1)
- D Diente del axis (vértebra C2)

Véanse también láminas 13, 153

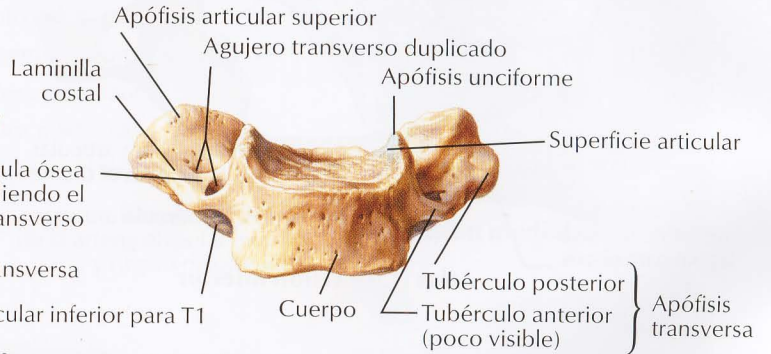
Visiones inferior de C3 y superior de C4 mostrando las localizaciones de las caras articulares y articulaciones uncovertebrales



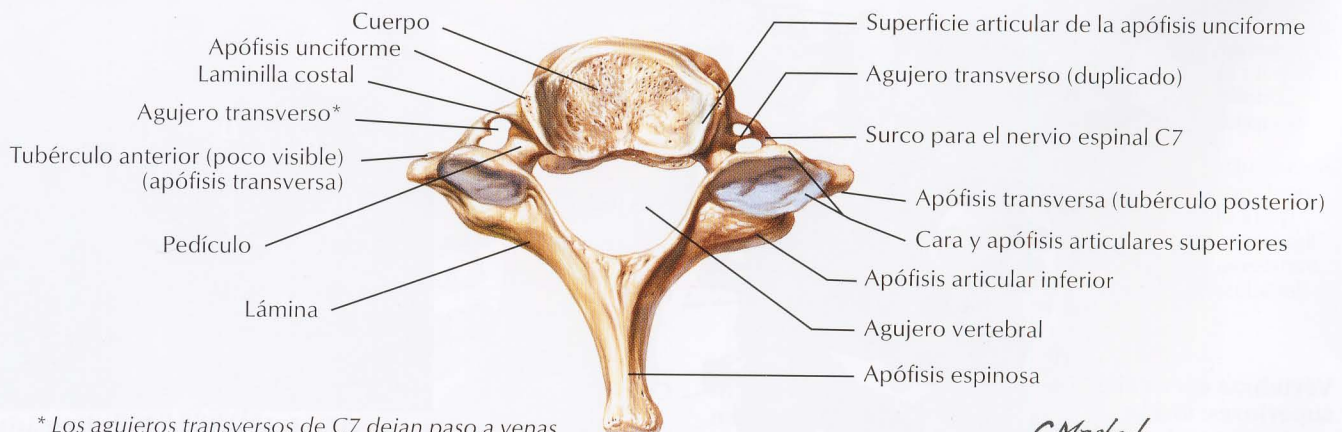
4.<sup>a</sup> vértebra cervical: visión anterior



7.<sup>a</sup> vértebra cervical: visión anterior



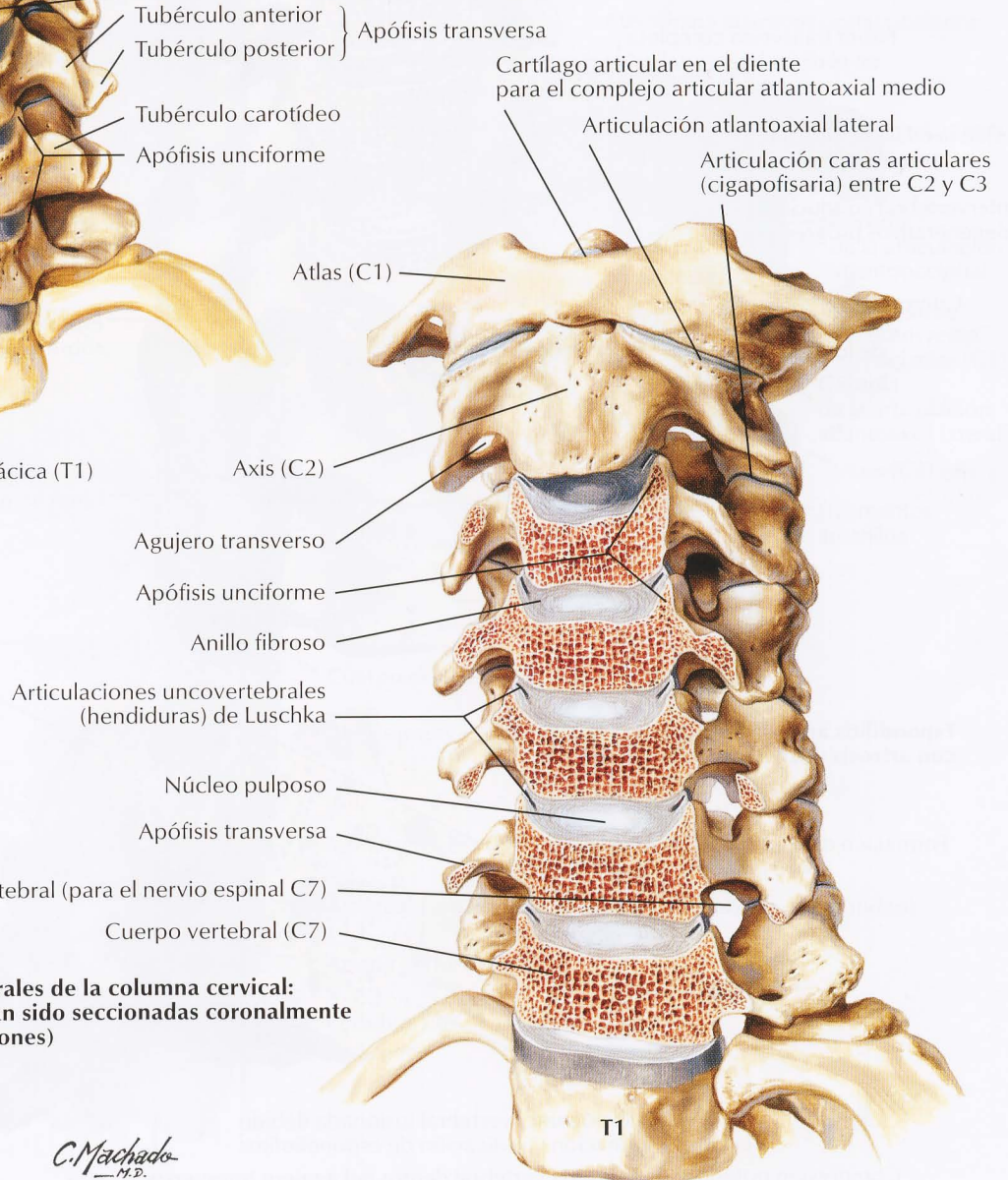
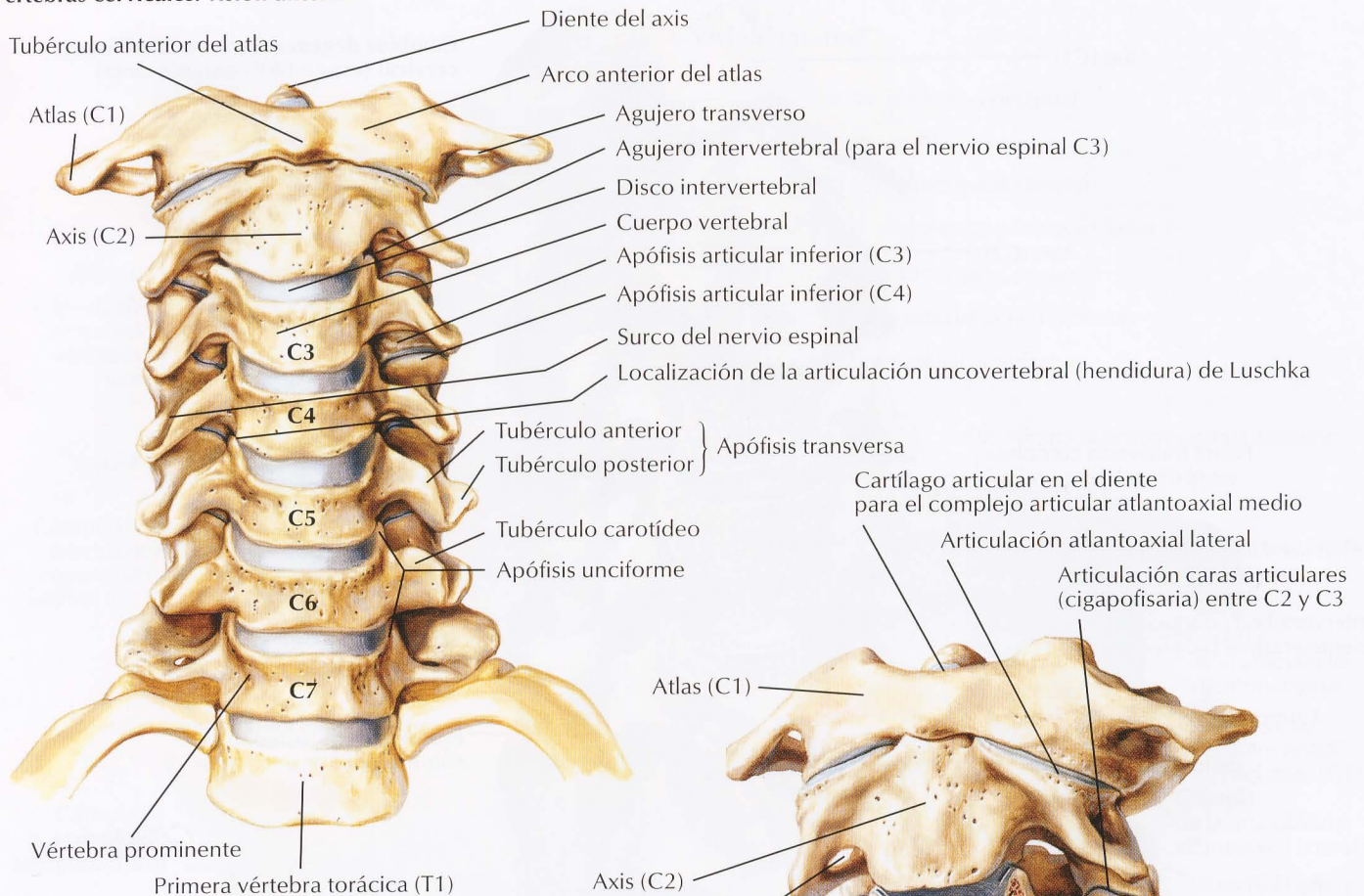
7.<sup>a</sup> vértebra cervical (vértebra prominente): visión superior



\* Los agujeros transversos de C7 dejan paso a venas vertebrales, pero no a la arteria vertebral; en este espécimen son asimétricos

C. Machado  
—M.D.

## Vértebras cervicales: visión anterior



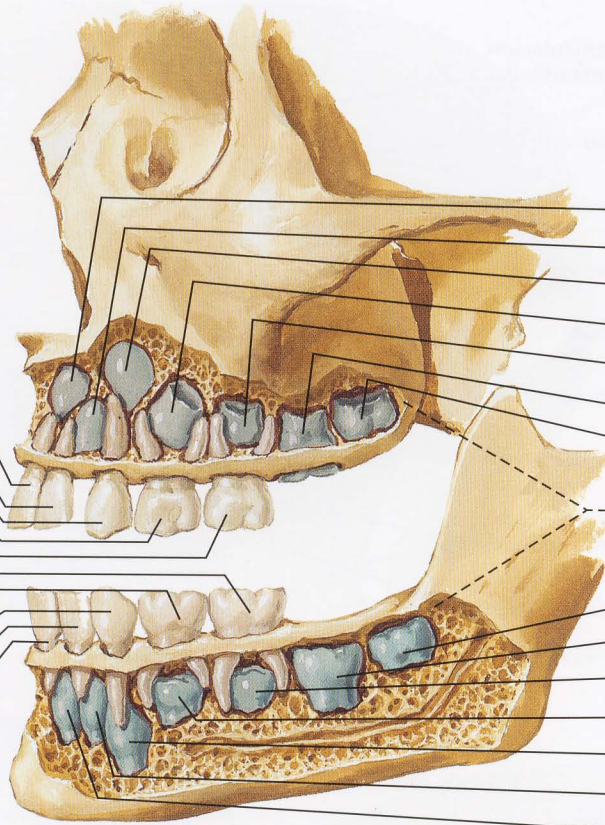
**Articulaciones uncovertebrales de la columna cervical: visión anterior (C3 a C7 han sido seccionadas coronalmente para exponer las articulaciones)**

*C. Machado*  
—M.D.

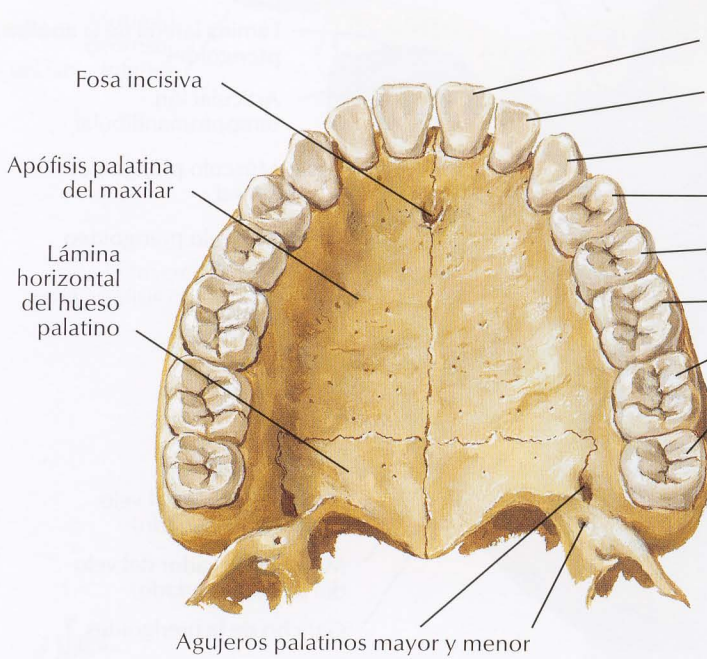
**Deciduos  
(primarios)  
Edad normal  
de erupción**

**Permanentes  
(coloreados  
en azul)  
Edad normal  
de erupción**

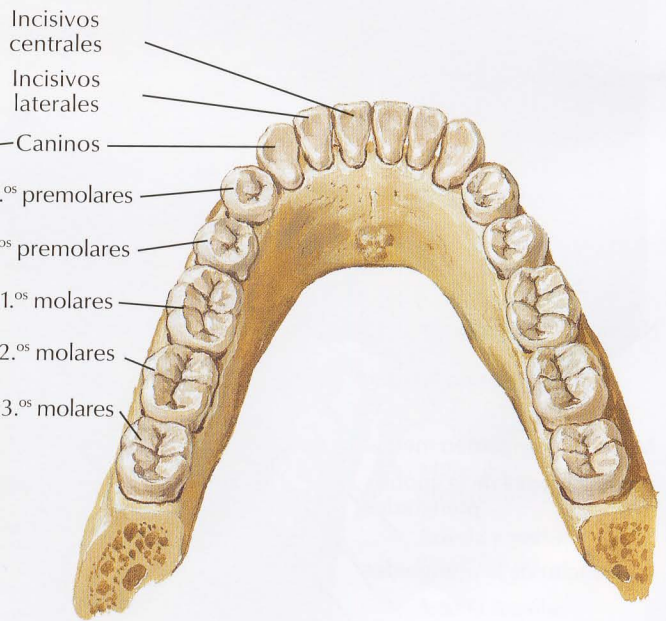
- Incisivo central (8-10 meses)
- Incisivo lateral (8-10 meses)
- Canino (16-20 meses)
- 1.º molar (15-21 meses)
- 2.º molar (20-24 meses)
- 2.º molar (20-24 meses)
- 1.º molar (15-21 meses)
- Canino (15-21 meses)
- Incisivo lateral (15-21 meses)
- Incisivo central (6-9 meses)



- Incisivo central (7 años)
- Incisivo lateral (8 años)
- Canino (11-12 años)
- 1.º premolar (9 años)
- 2.º premolar (10 años)
- 1.º molar (6 años)
- 2.º molar (12-13 años)
- 3.º molares (17-25 años)
- 2.º molar (12-13 años)
- 1.º molar (6 años)
- 2.º premolar (10 años)
- 1.º premolar (9 años)
- Canino (11-12 años)
- Incisivo lateral (8 años)
- Incisivo central (7 años)

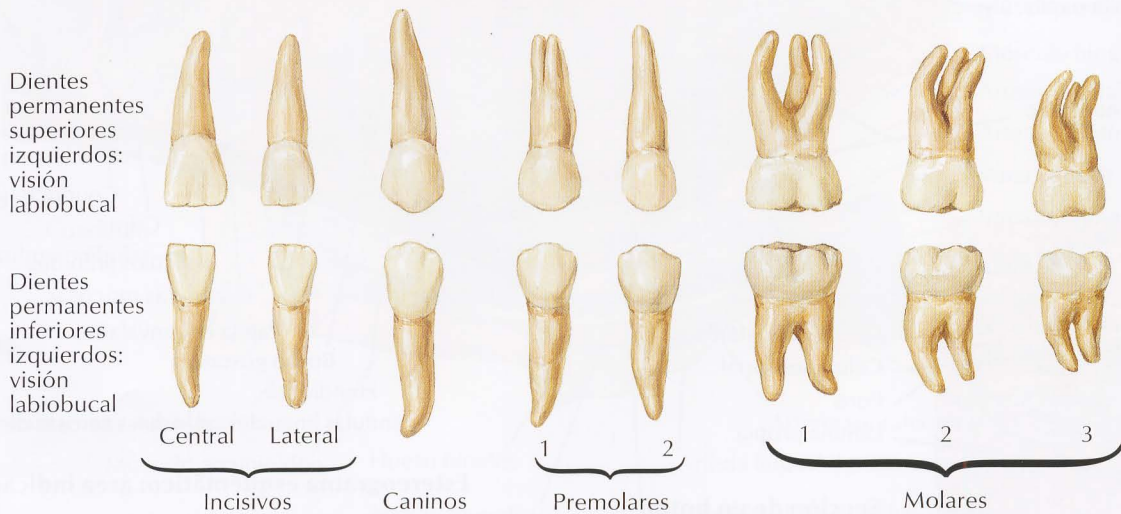
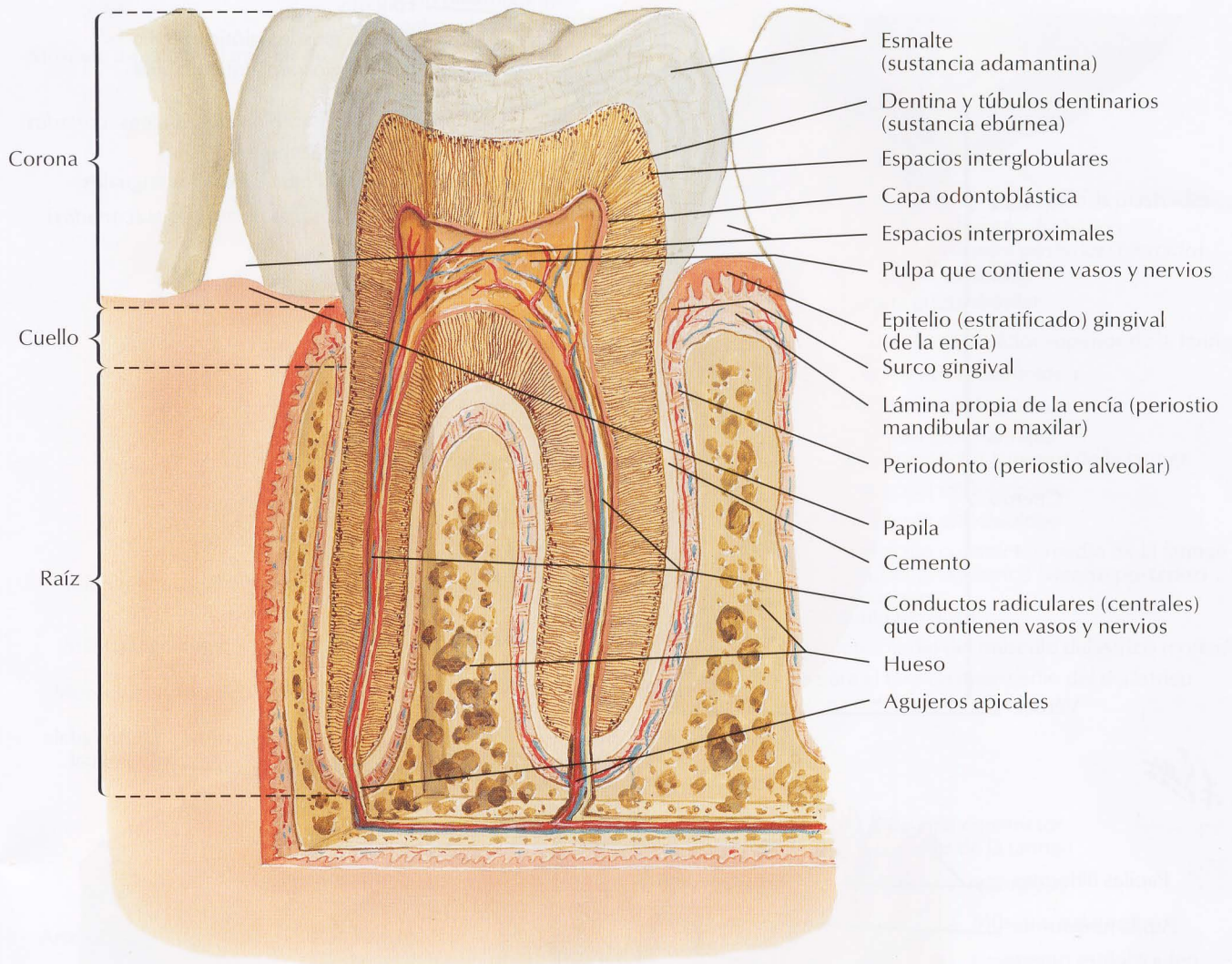


**Dientes permanentes superiores**



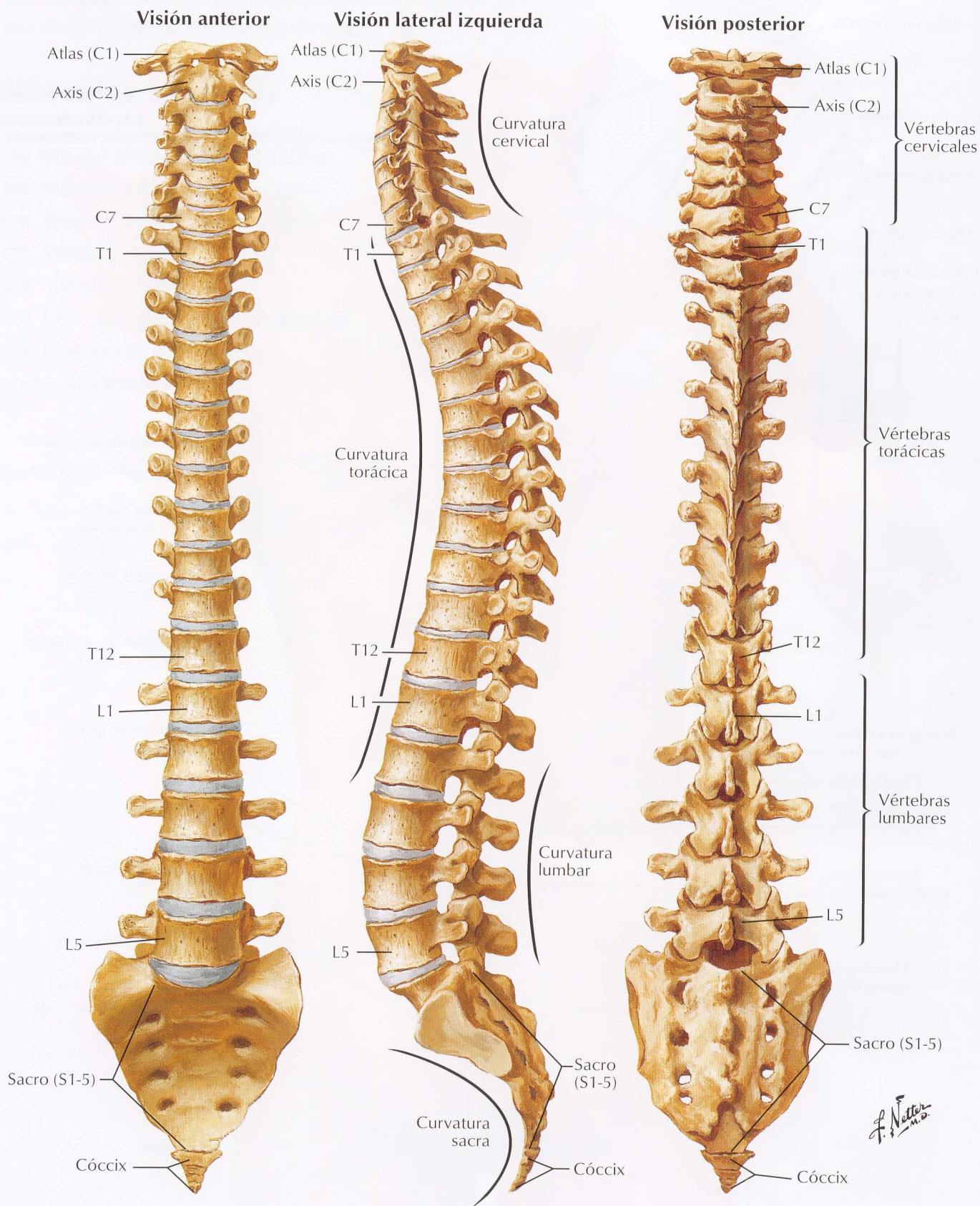
**Dientes permanentes inferiores**

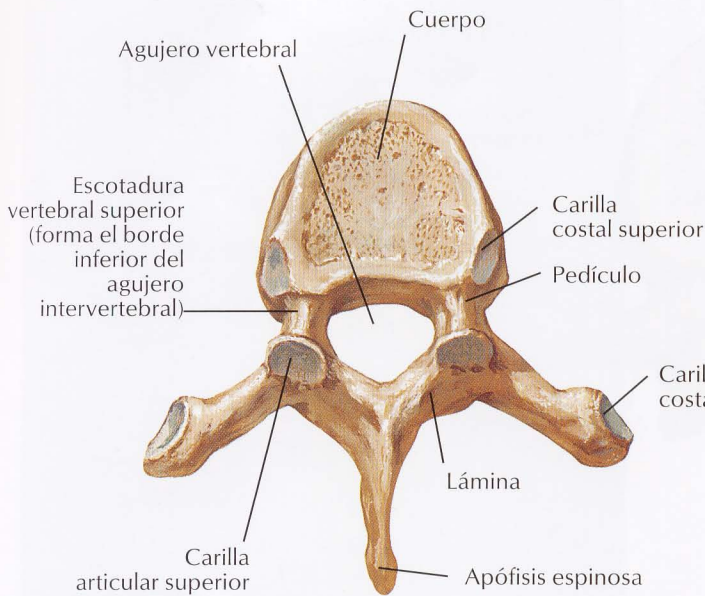
*F. Netter M.D.*



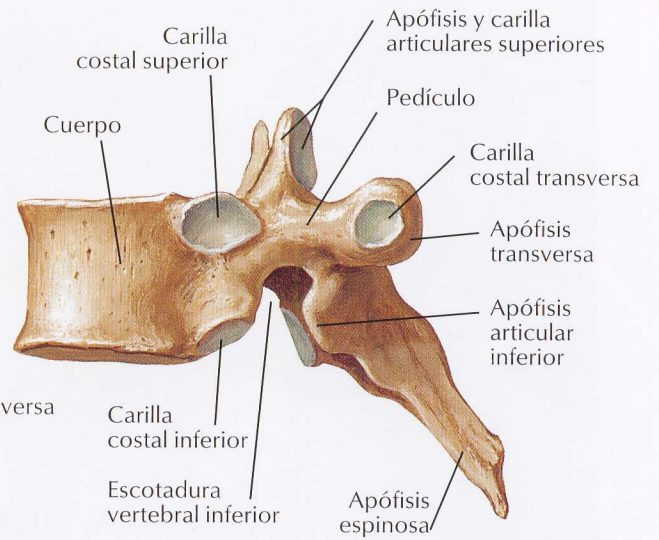
*F. Netto*

Véanse también láminas 13, 17, 18, 154, 155, 157, 185, 248

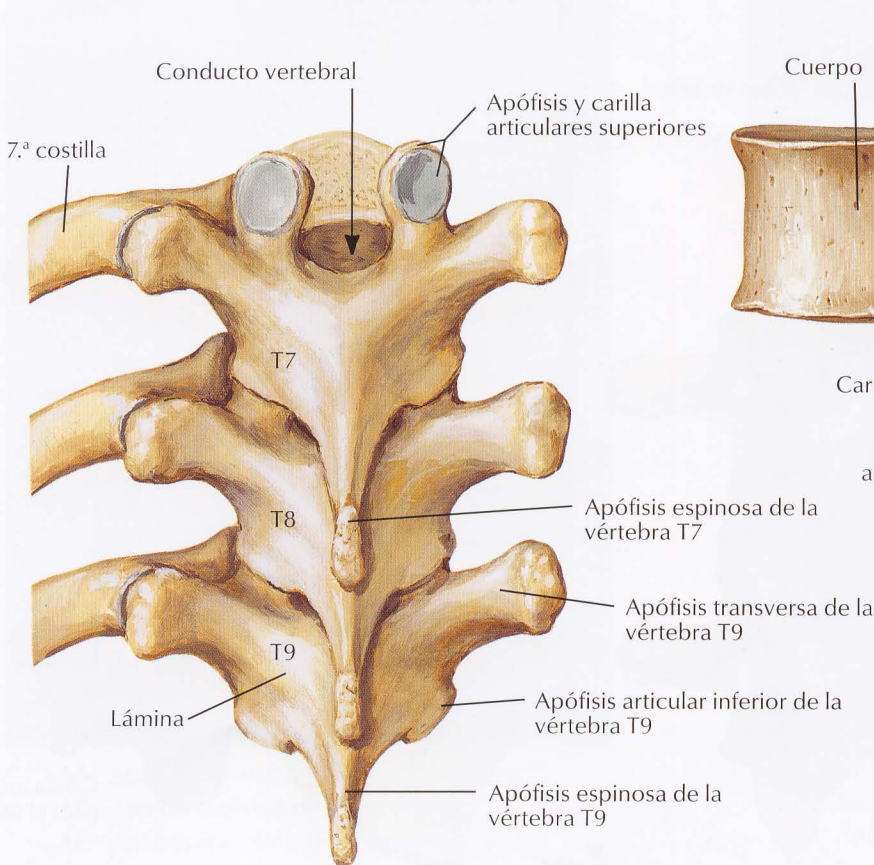




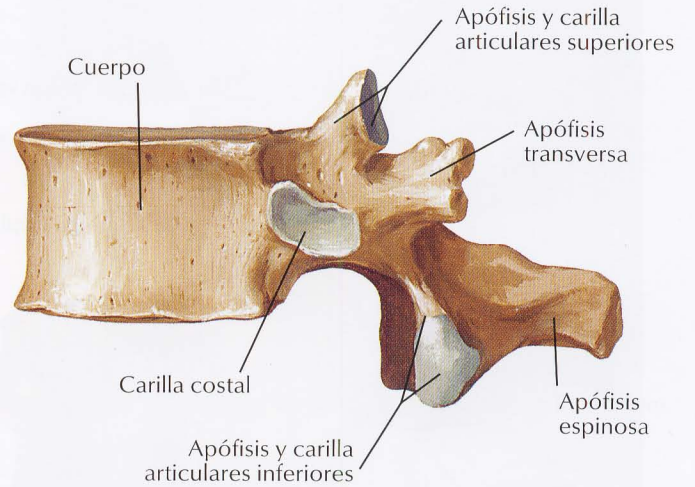
**Vértebra T6:  
visión superior**



**Vértebra T6:  
visión lateral**

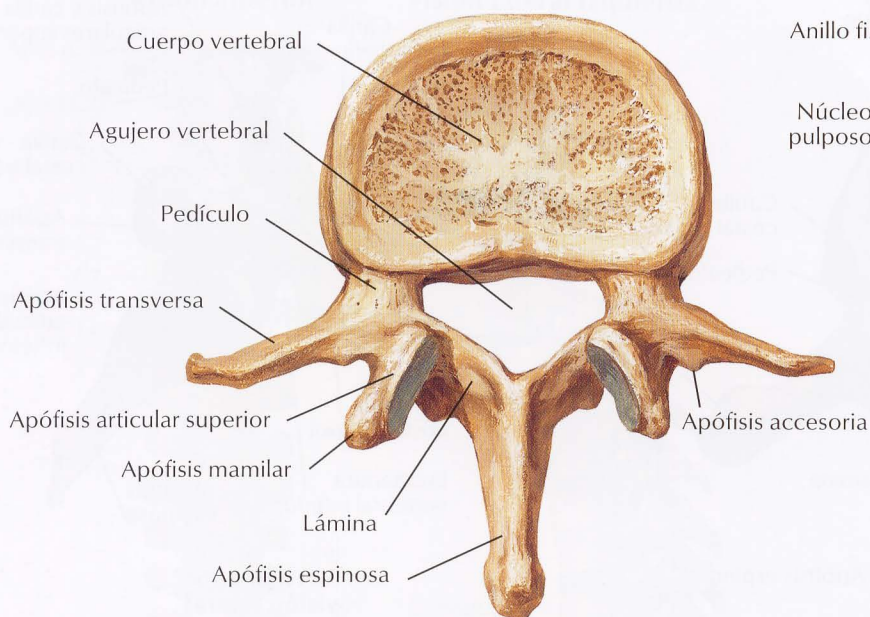


**Vértebras T7, T8 y T9:  
visión posterior**

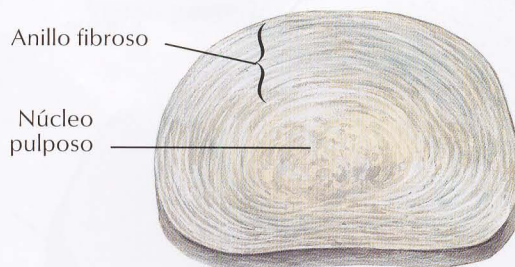


**Vértebra T12:  
visión lateral**

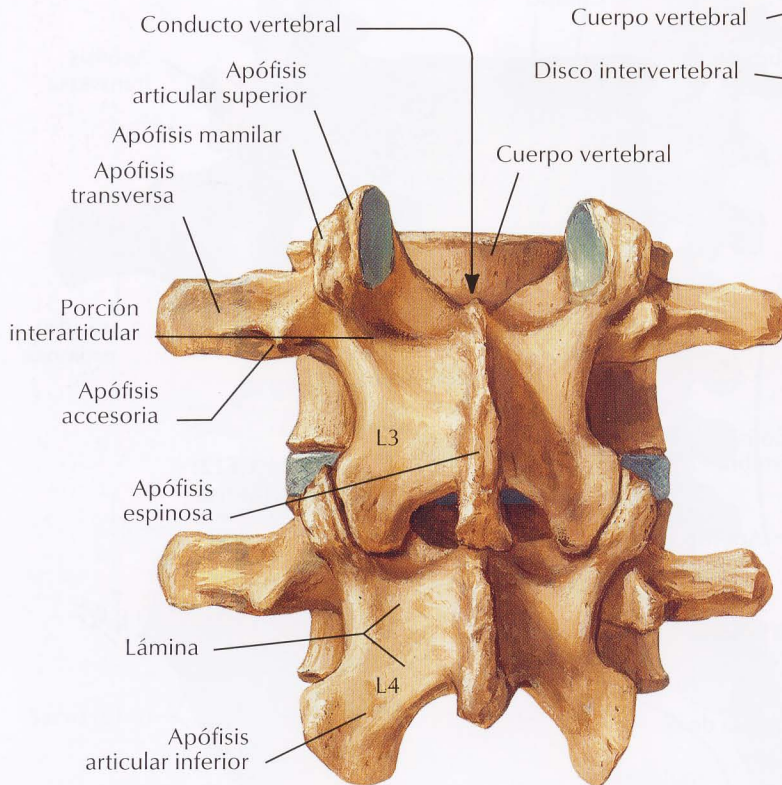
*F. Netter M.D.*



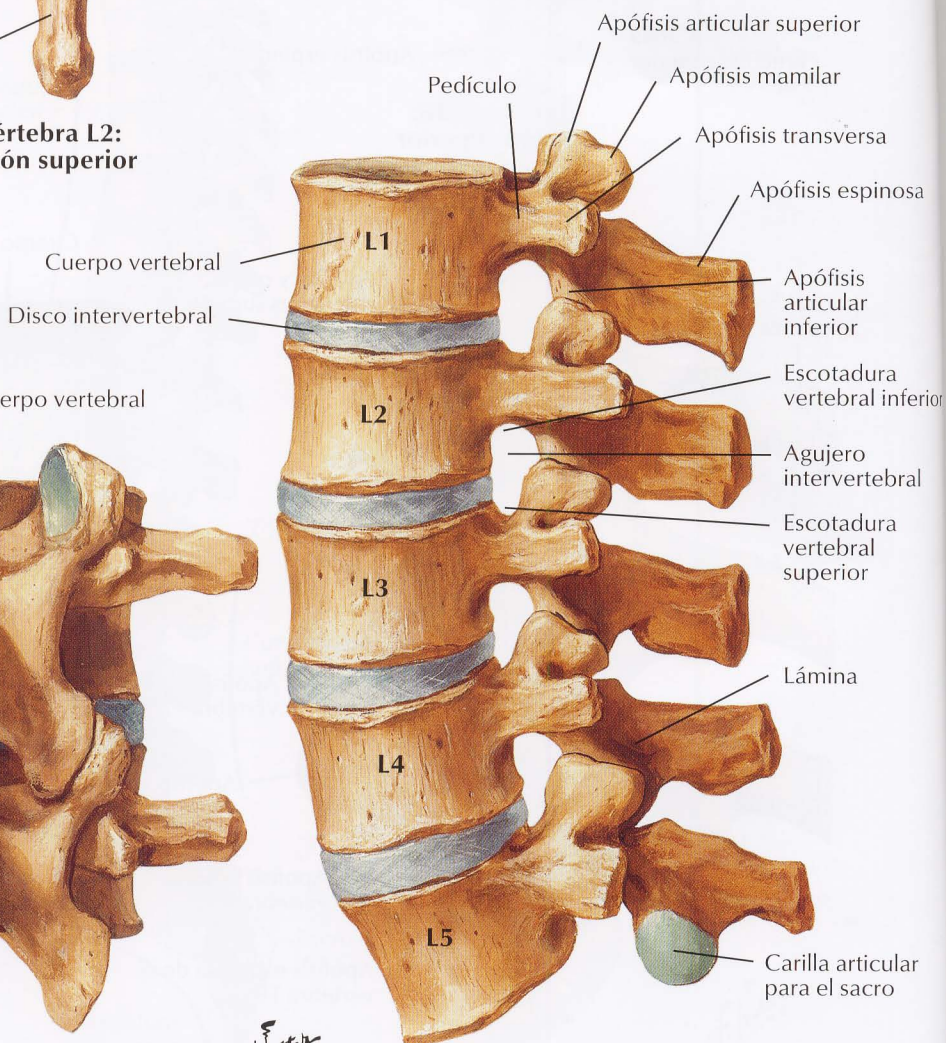
Vértebra L2:  
visión superior



Disco intervertebral



Vértebras L3 y L4:  
visión posterior

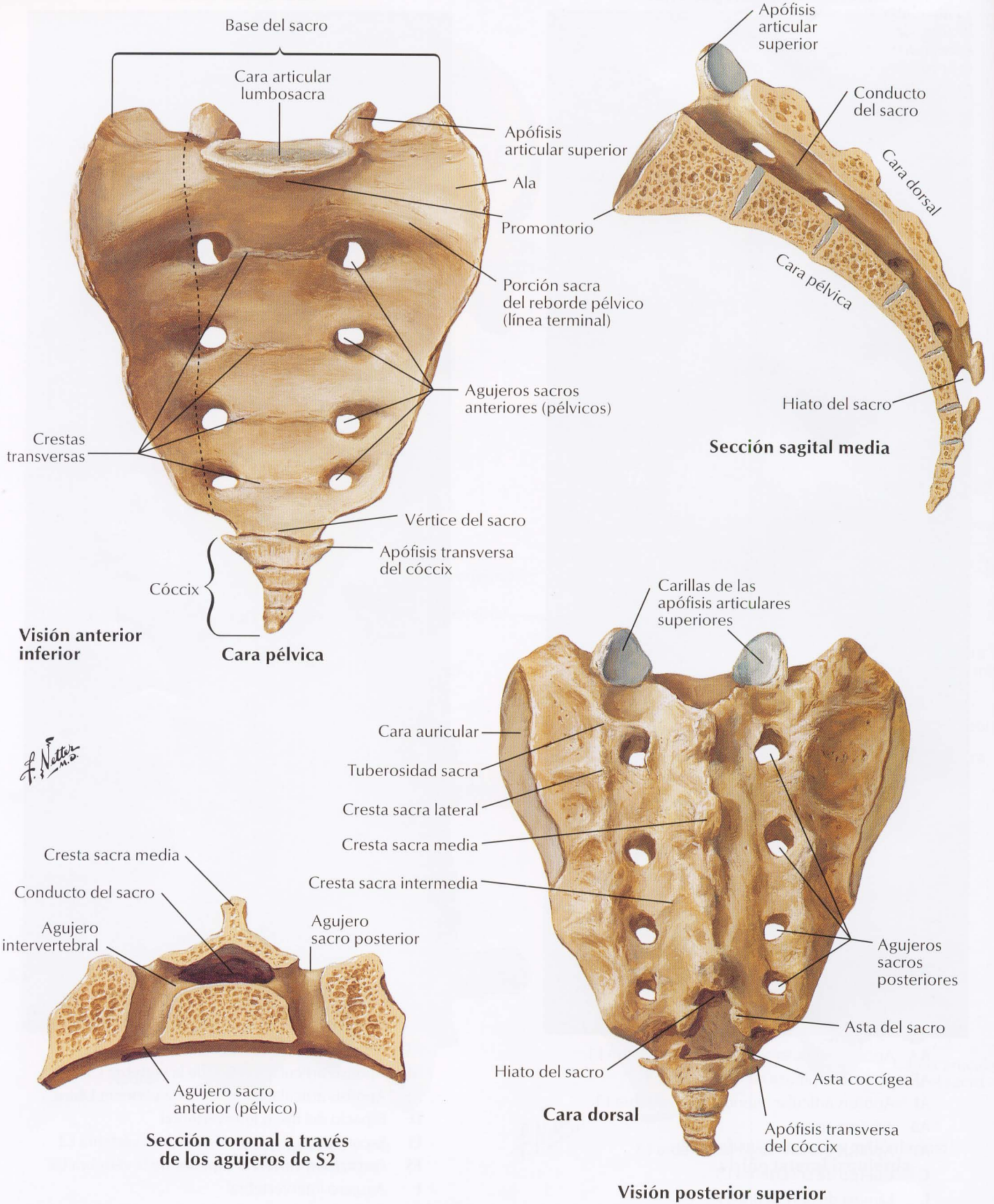


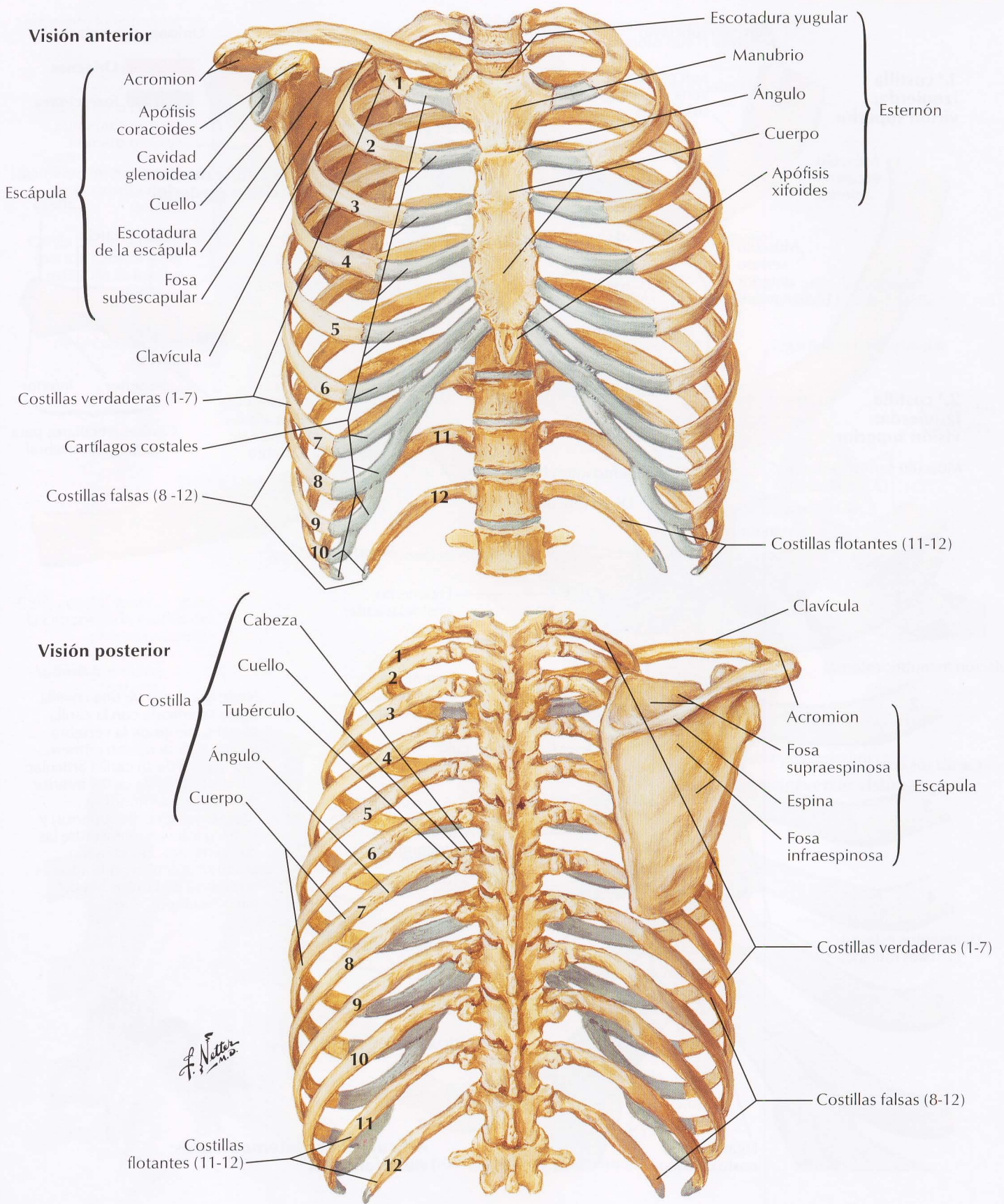
Vértebras lumbares articuladas:  
visión lateral izquierda

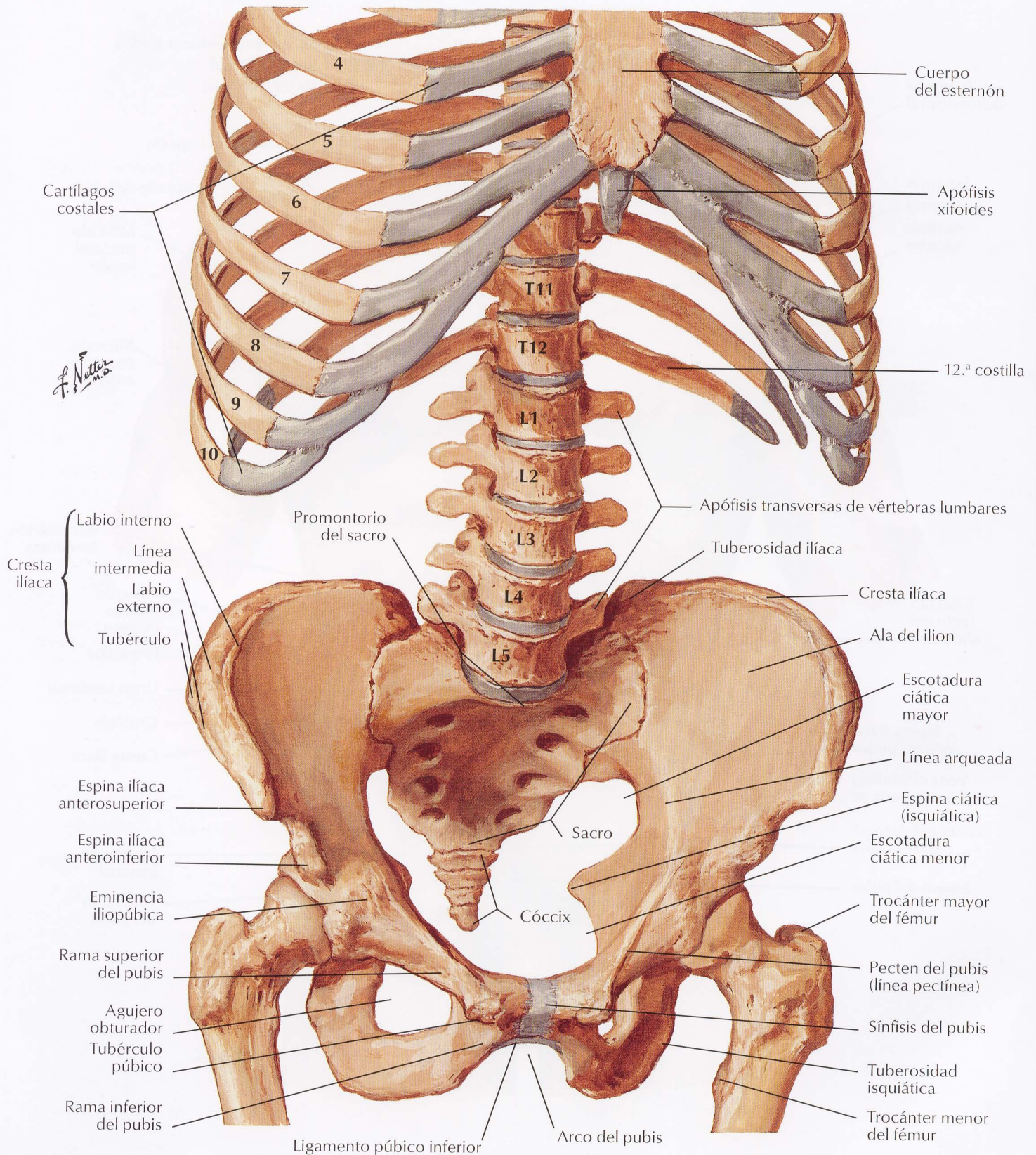
*F. Netter M.D.*



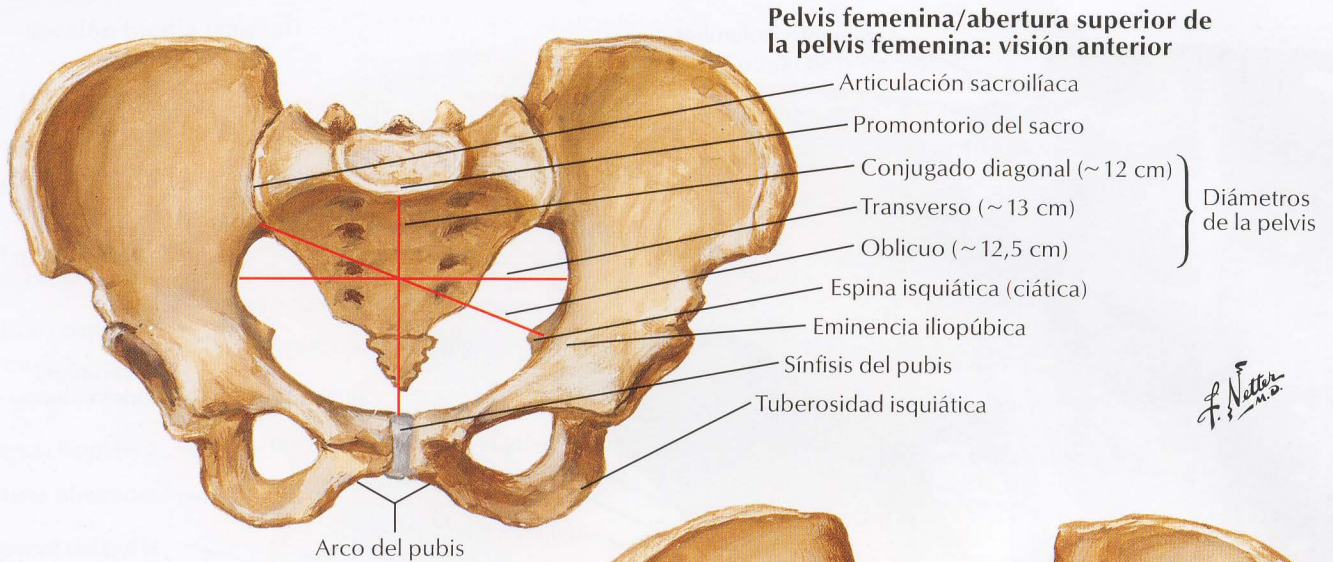
Véanse también láminas 153, 159, 248, 352-354





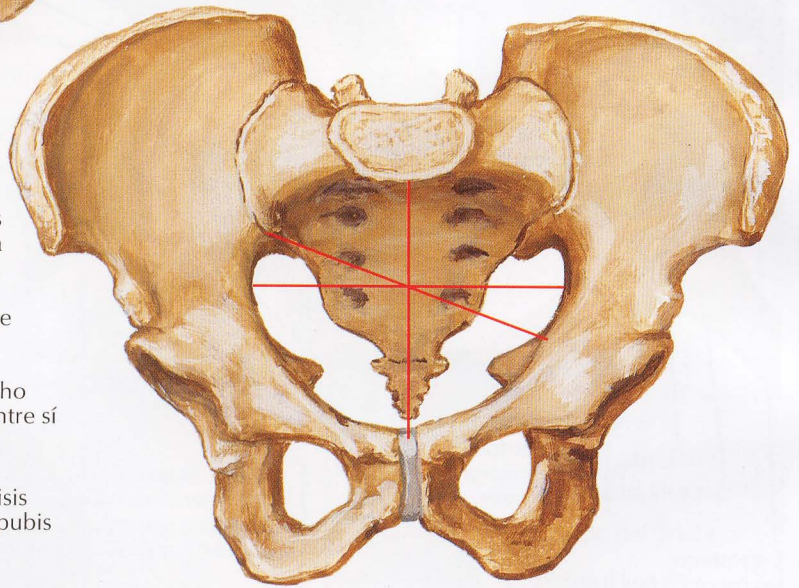


Véase también lámina 248

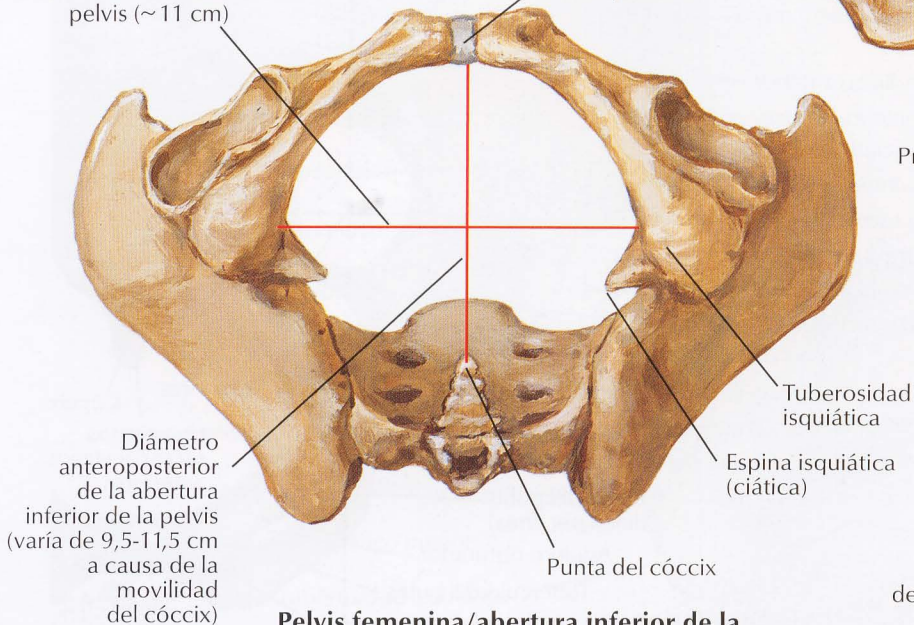


**Pelvis masculina/abertura superior de la pelvis masculina: visión anterior**

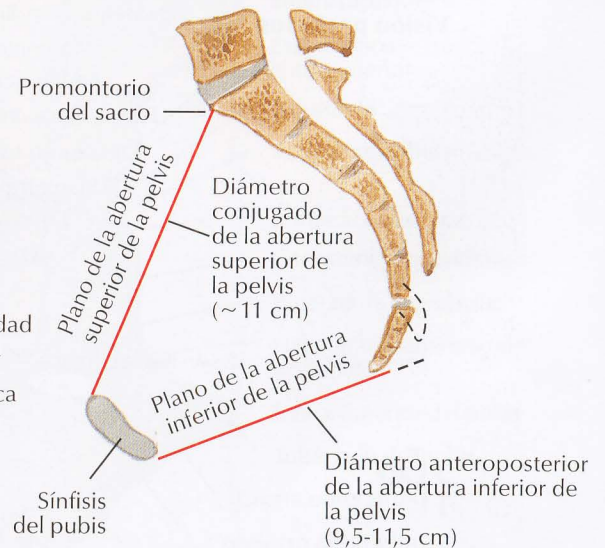
Todas las medidas son ligeramente más cortas en relación con el tamaño corporal que en la mujer  
 Abertura superior de la pelvis orientada más anteroposteriormente que en la mujer, donde tiende a ser oval transversalmente  
 Sífnisis púbica más profunda (más alta)  
 Arco del pubis (ángulo subpúbico) más estrecho  
 Tuberosidades isquiáticas menos separadas entre sí  
 Alas del ilion menos anchas



Diámetro transverso de la abertura inferior de la pelvis (~ 11 cm)

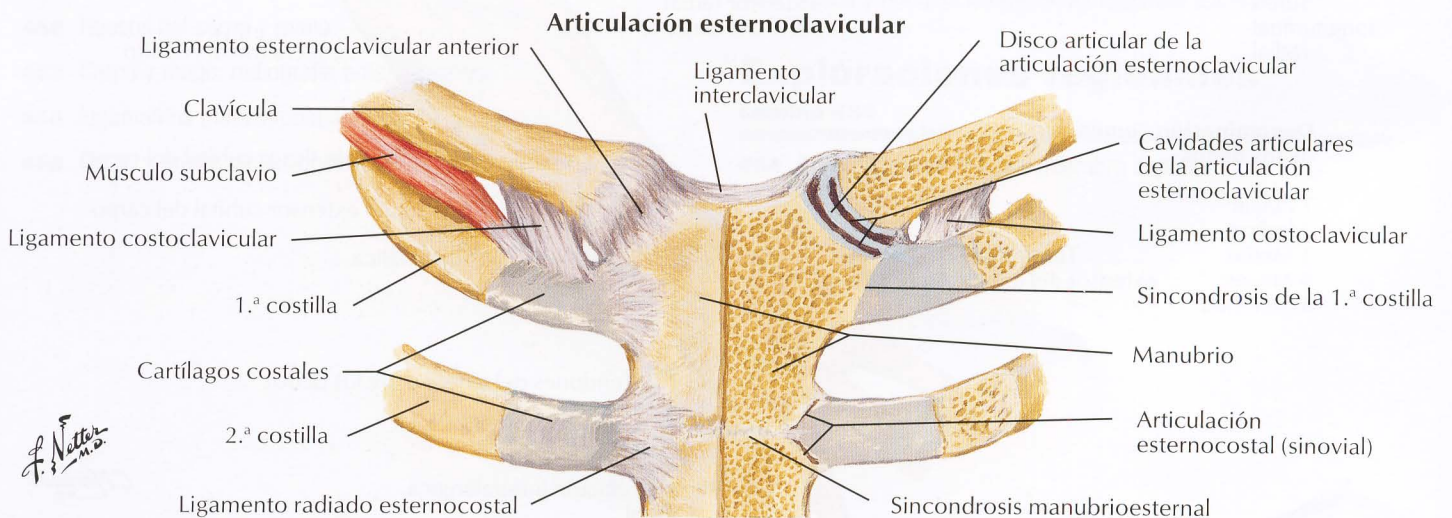
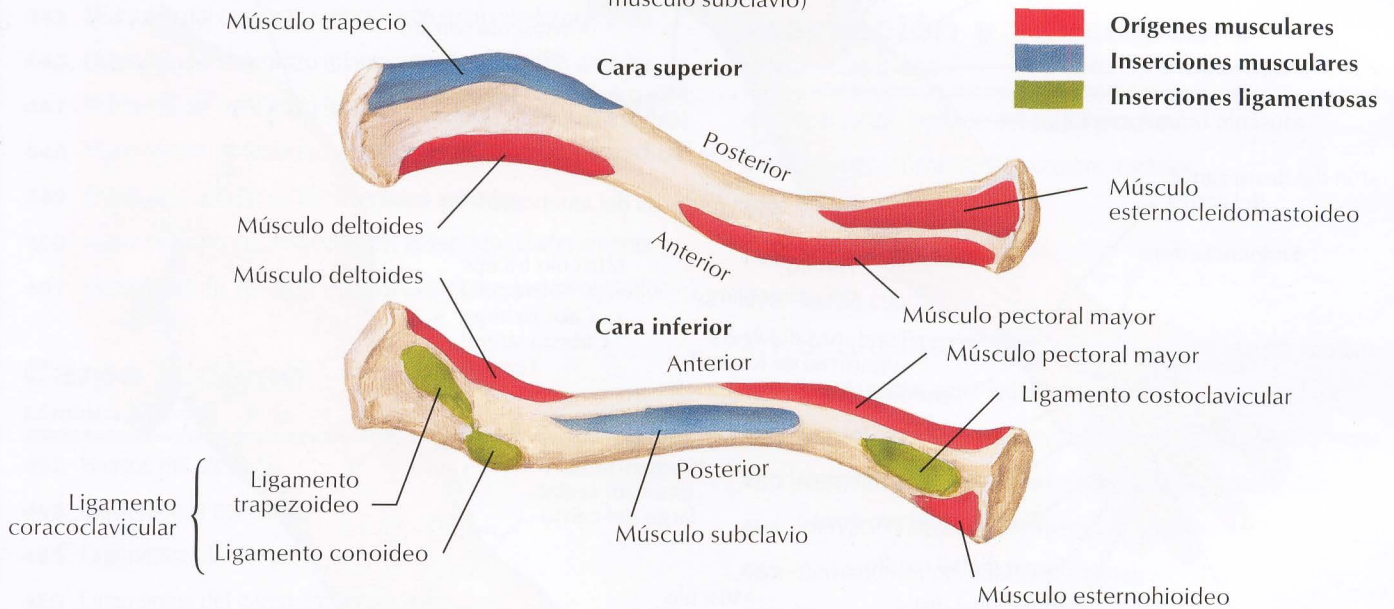
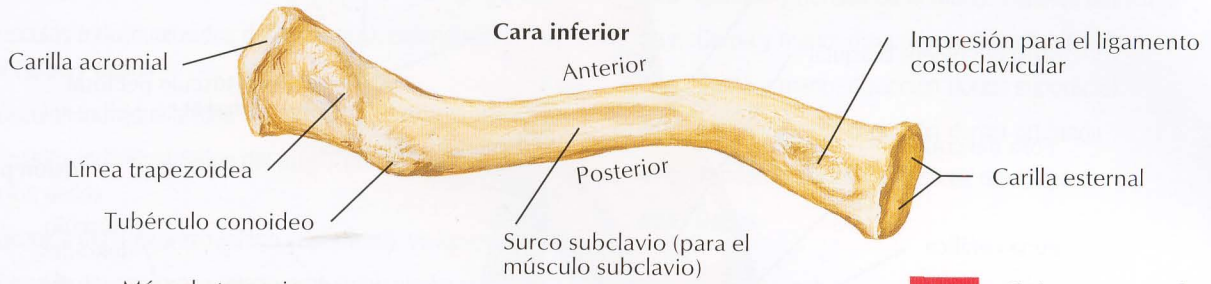
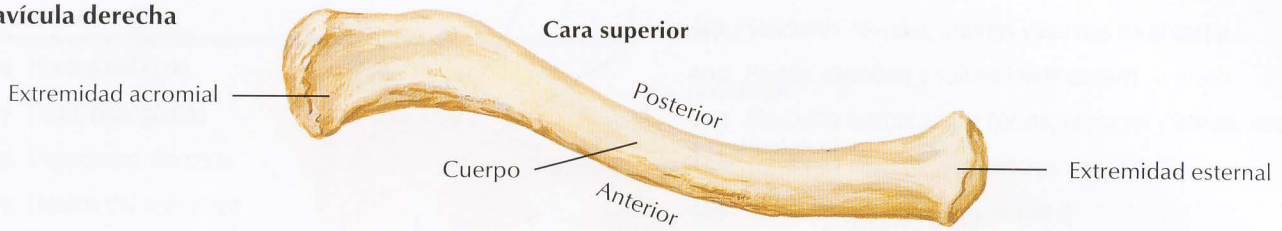


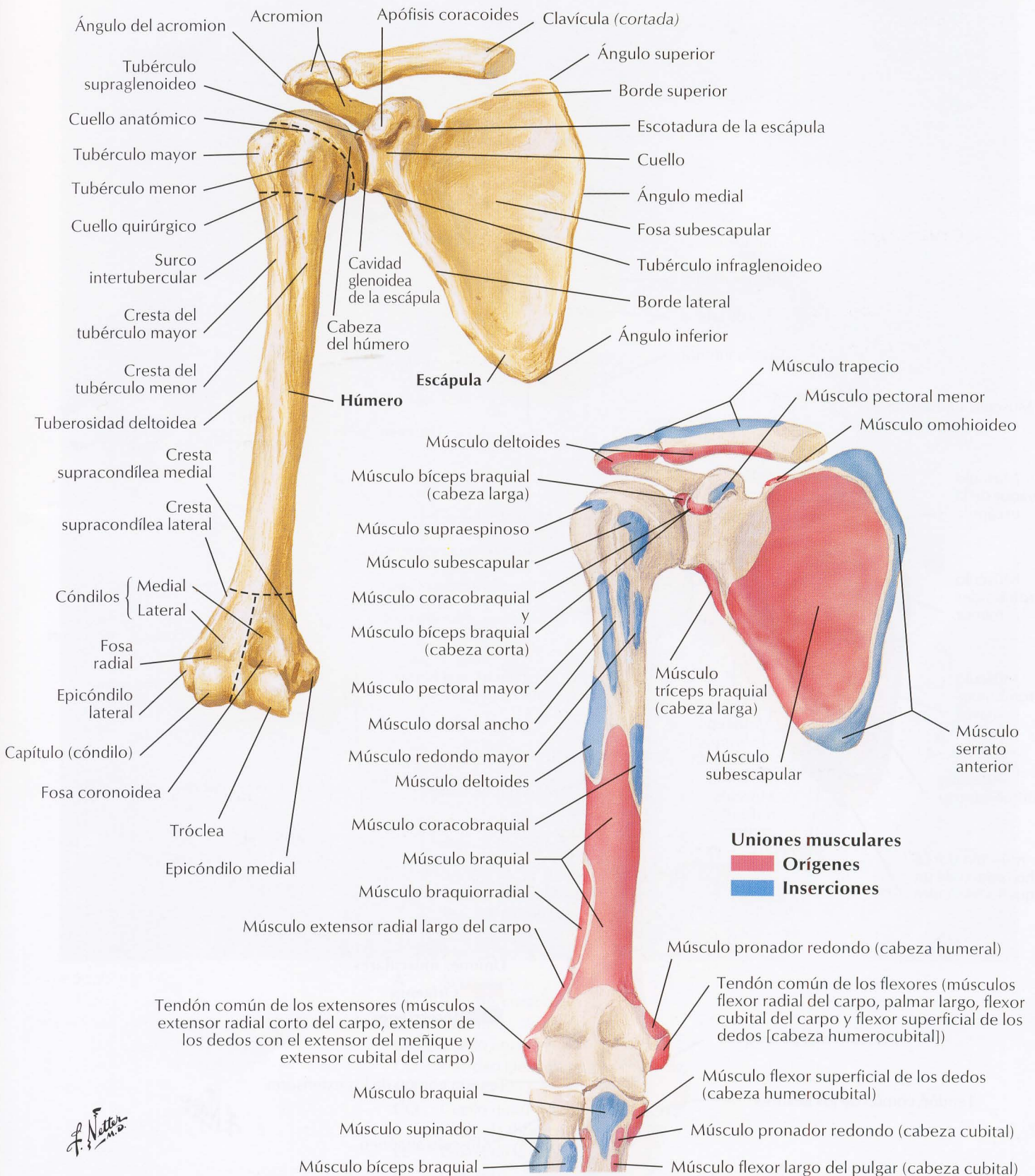
**Pelvis femenina/abertura inferior de la pelvis femenina: visión inferior**



**Mujer: sección sagital**

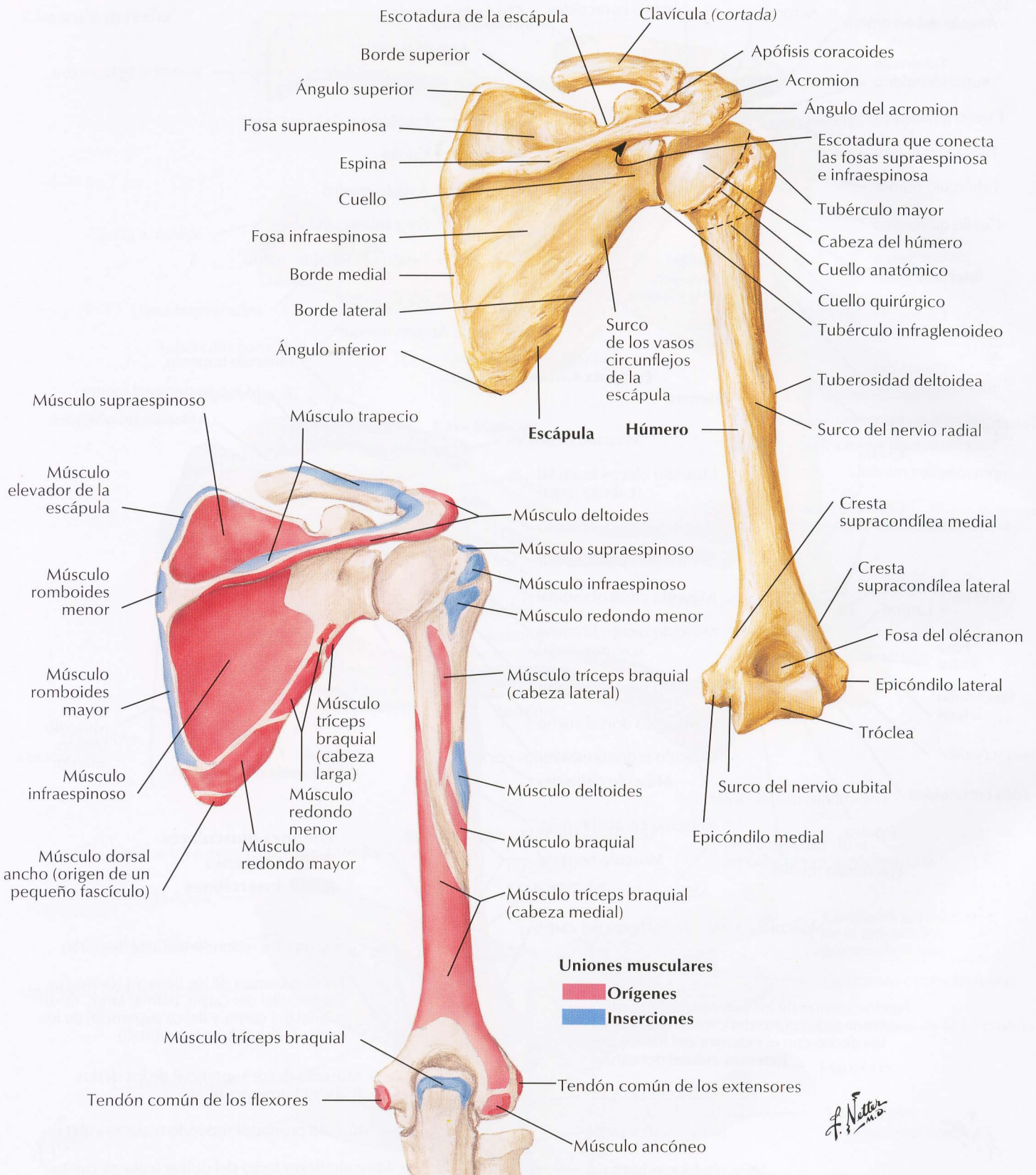
**Clavícula derecha**





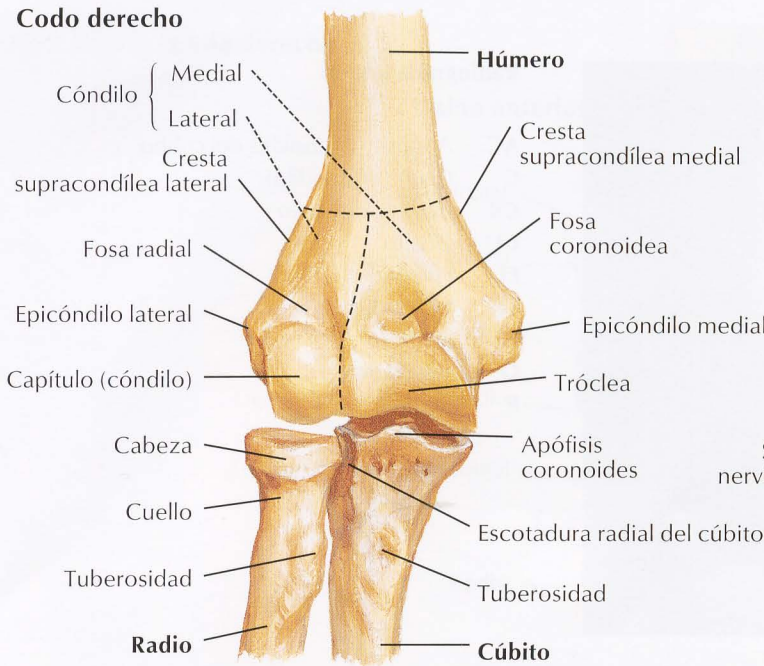
*F. Netter M.D.*

Véase también lámina 185

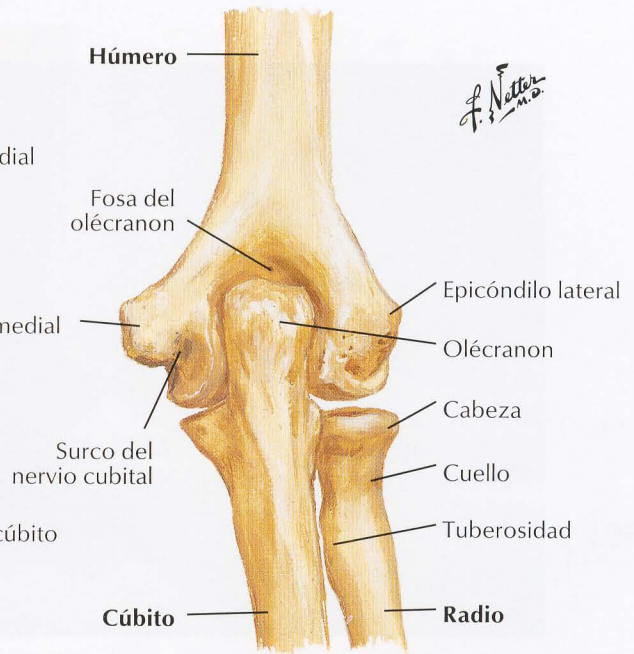


*F. Netter M.D.*

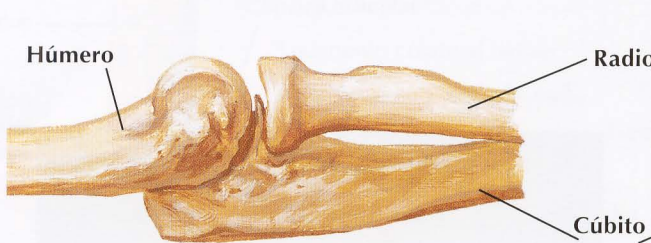## Codo derecho



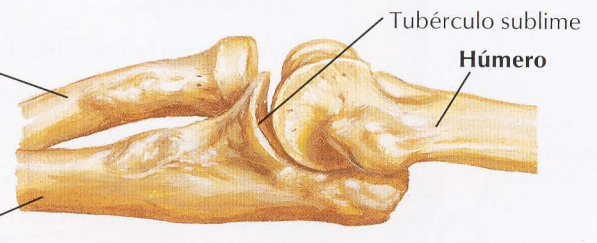
En extensión: visión anterior



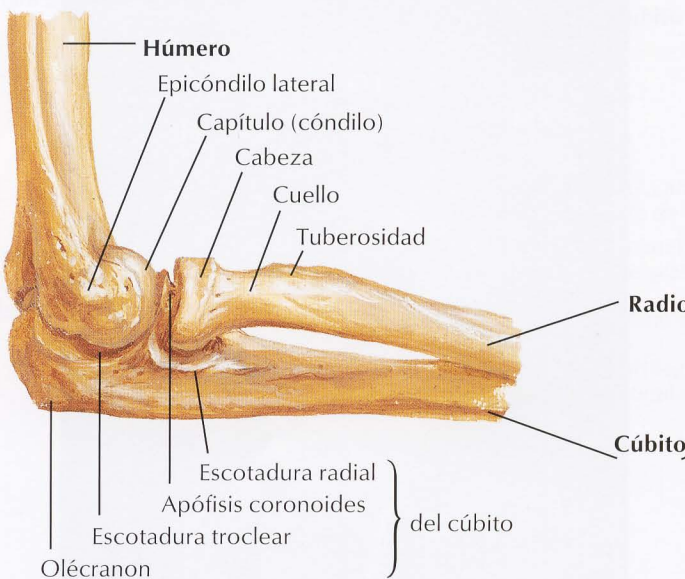
En extensión: visión posterior



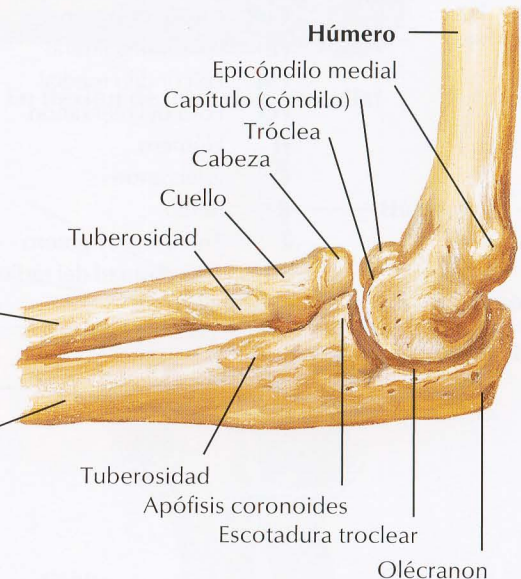
En extensión: visión lateral



En extensión: visión medial



En flexión de 90°: visión lateral

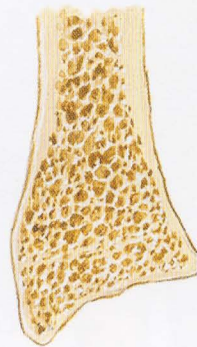
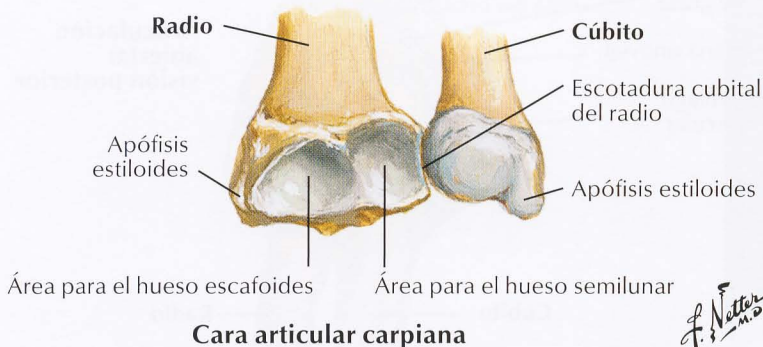
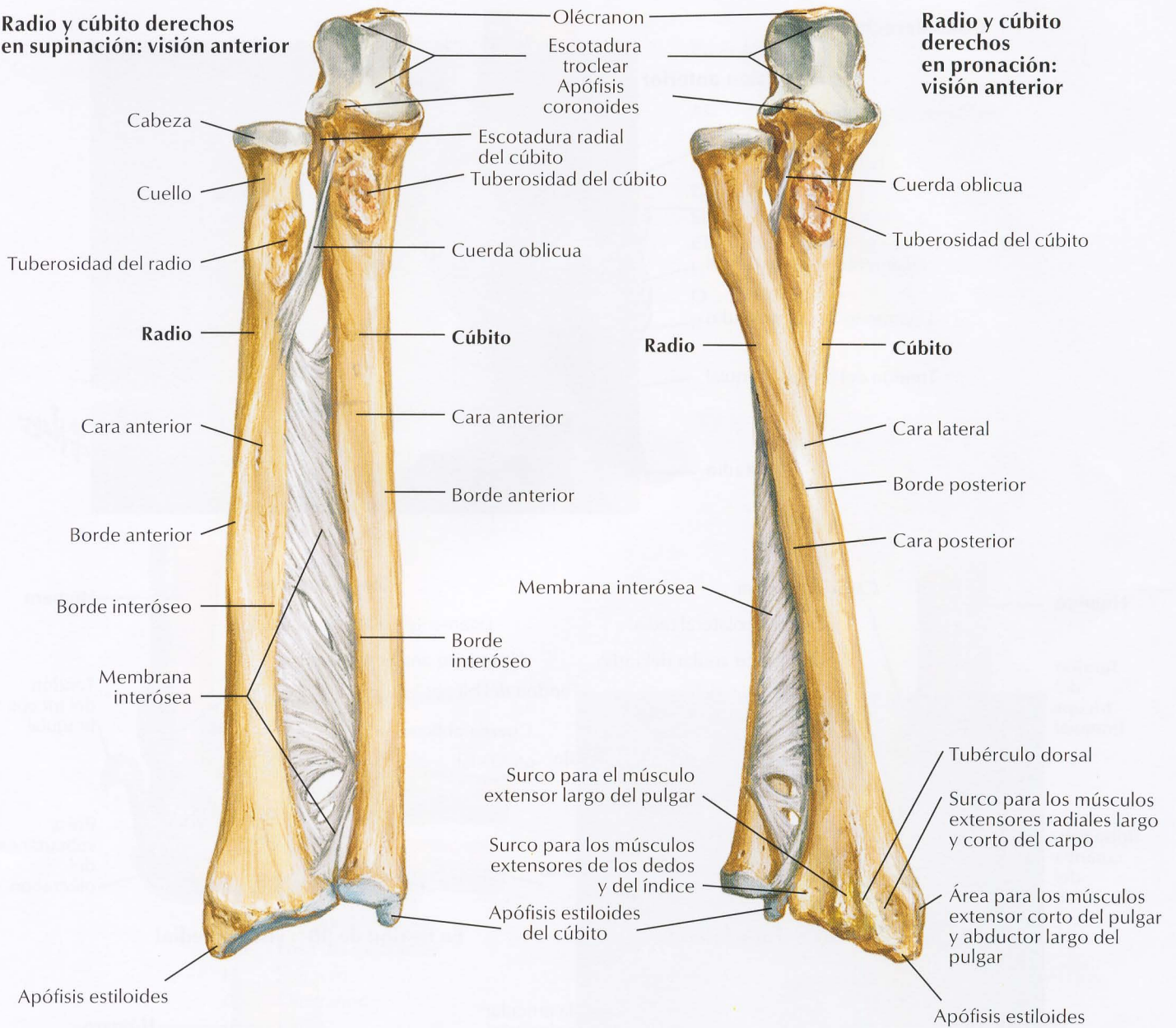


En flexión de 90°: visión medial



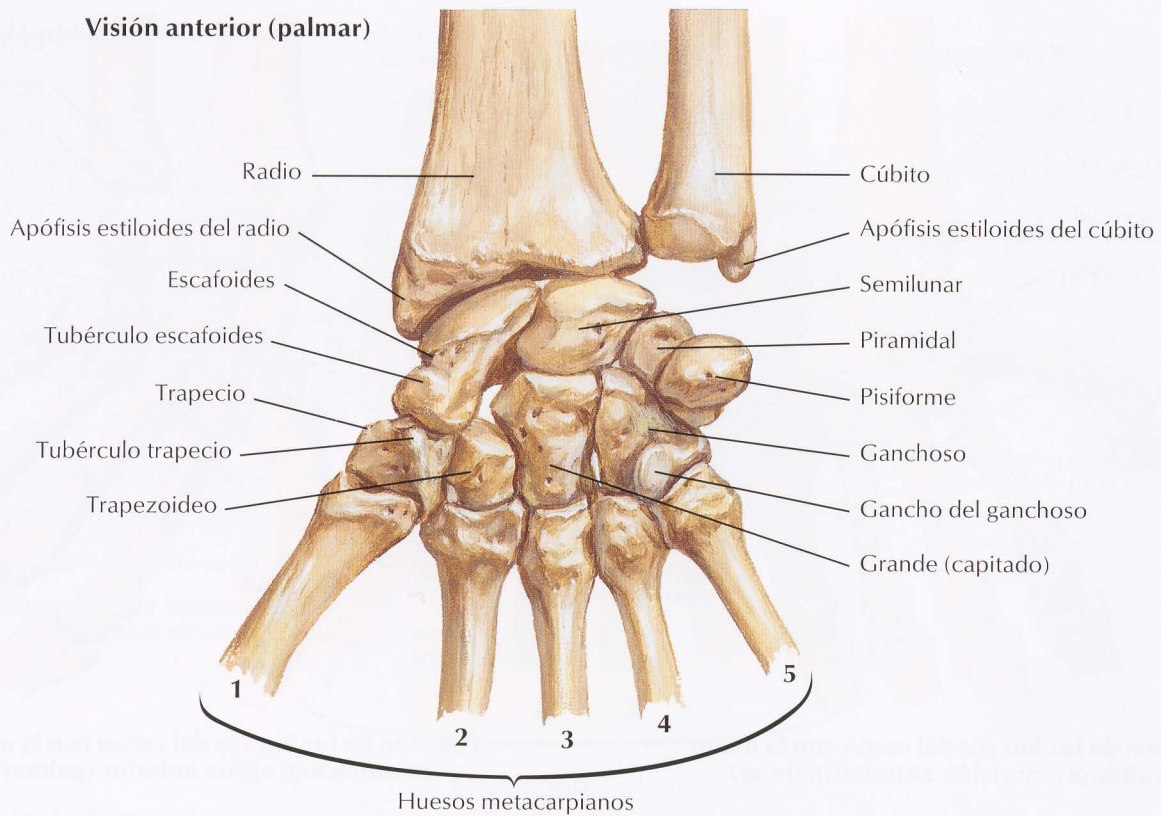
Radio y cúbito derechos en supinación: visión anterior

Radio y cúbito derechos en pronación: visión anterior

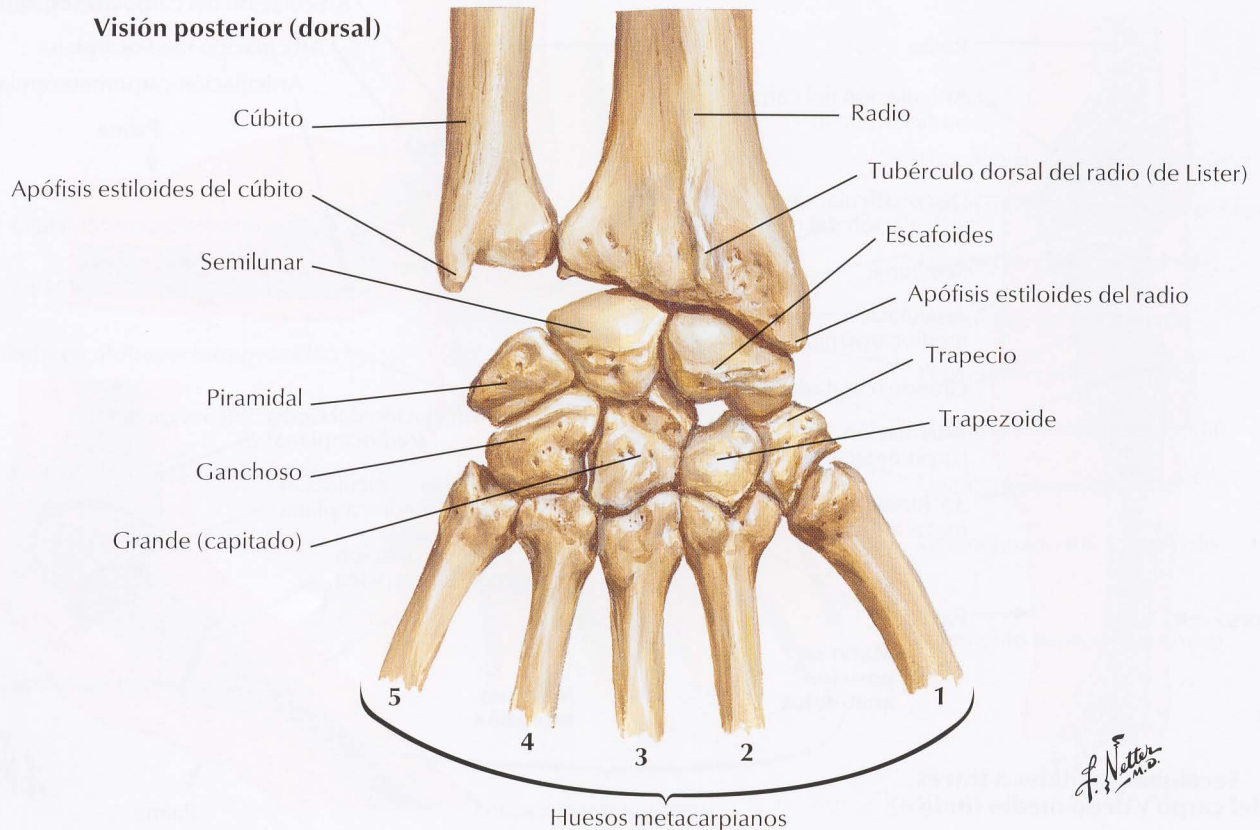


Sección coronal del radio que muestra cómo el espesor del hueso cortical del cuerpo se reduce a una delgada lámina sobre el hueso esponjoso del extremo distal

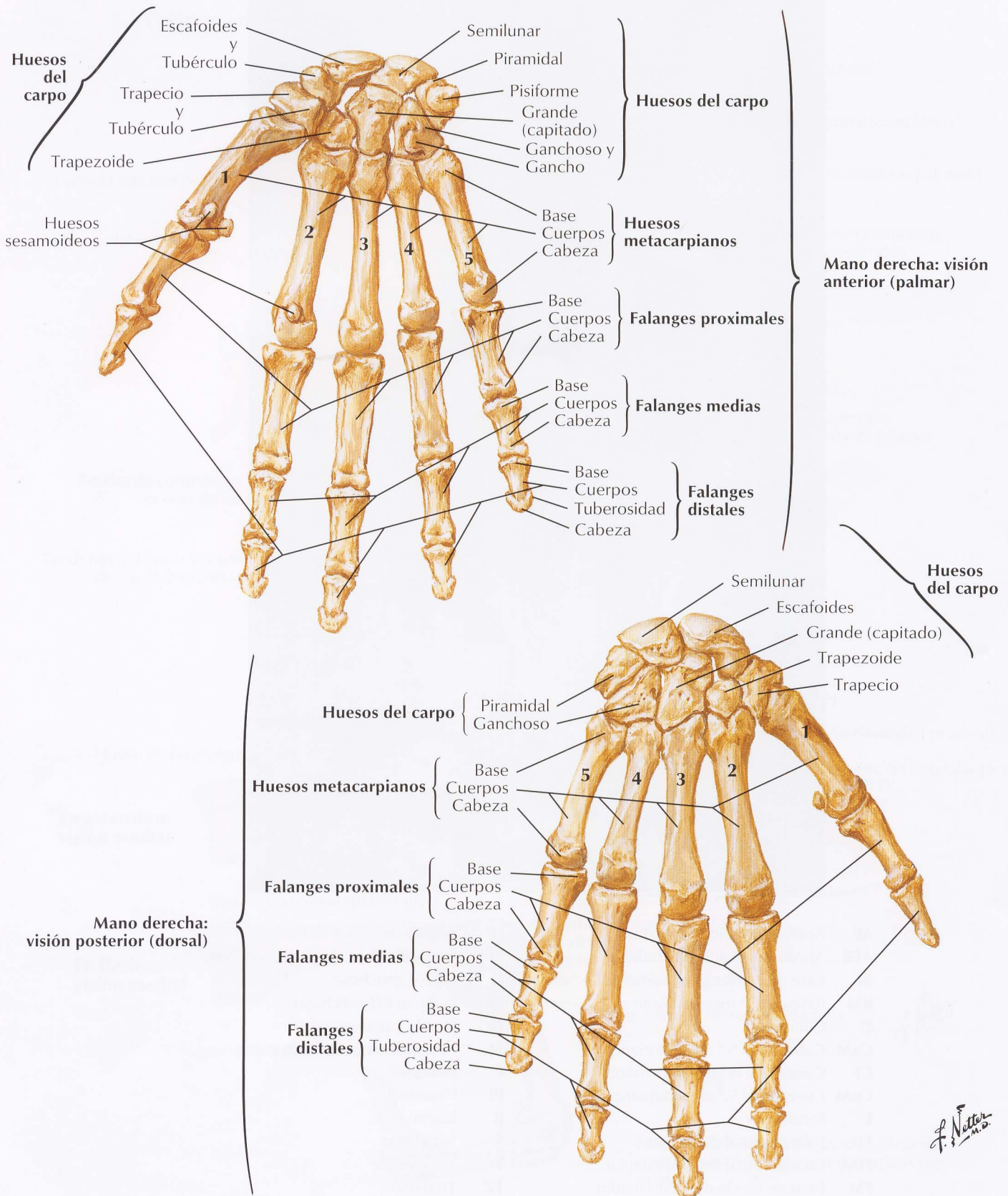
Visión anterior (palmar)



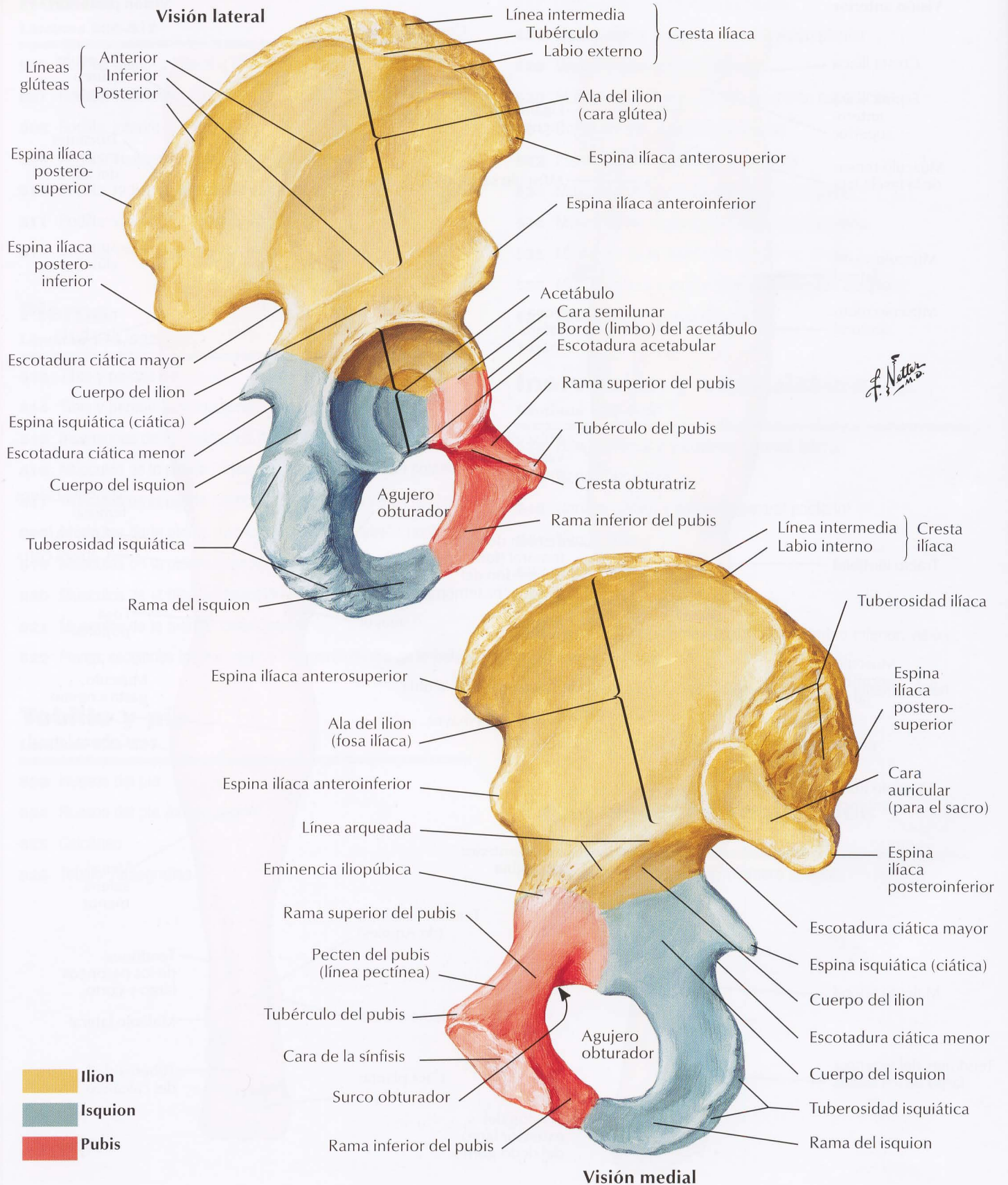
Visión posterior (dorsal)

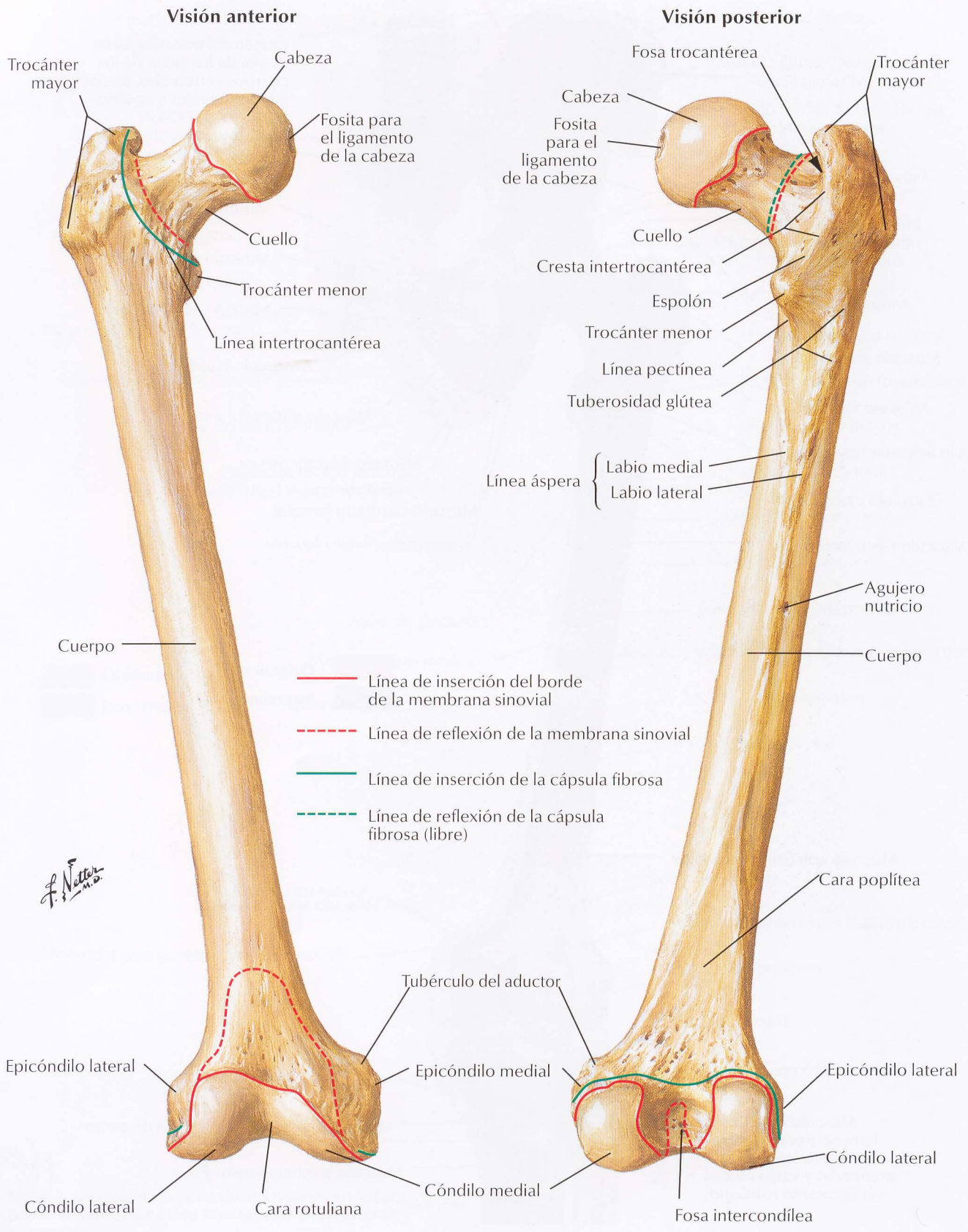


*F. Netter M.D.*



Véanse también láminas 248, 352, 353

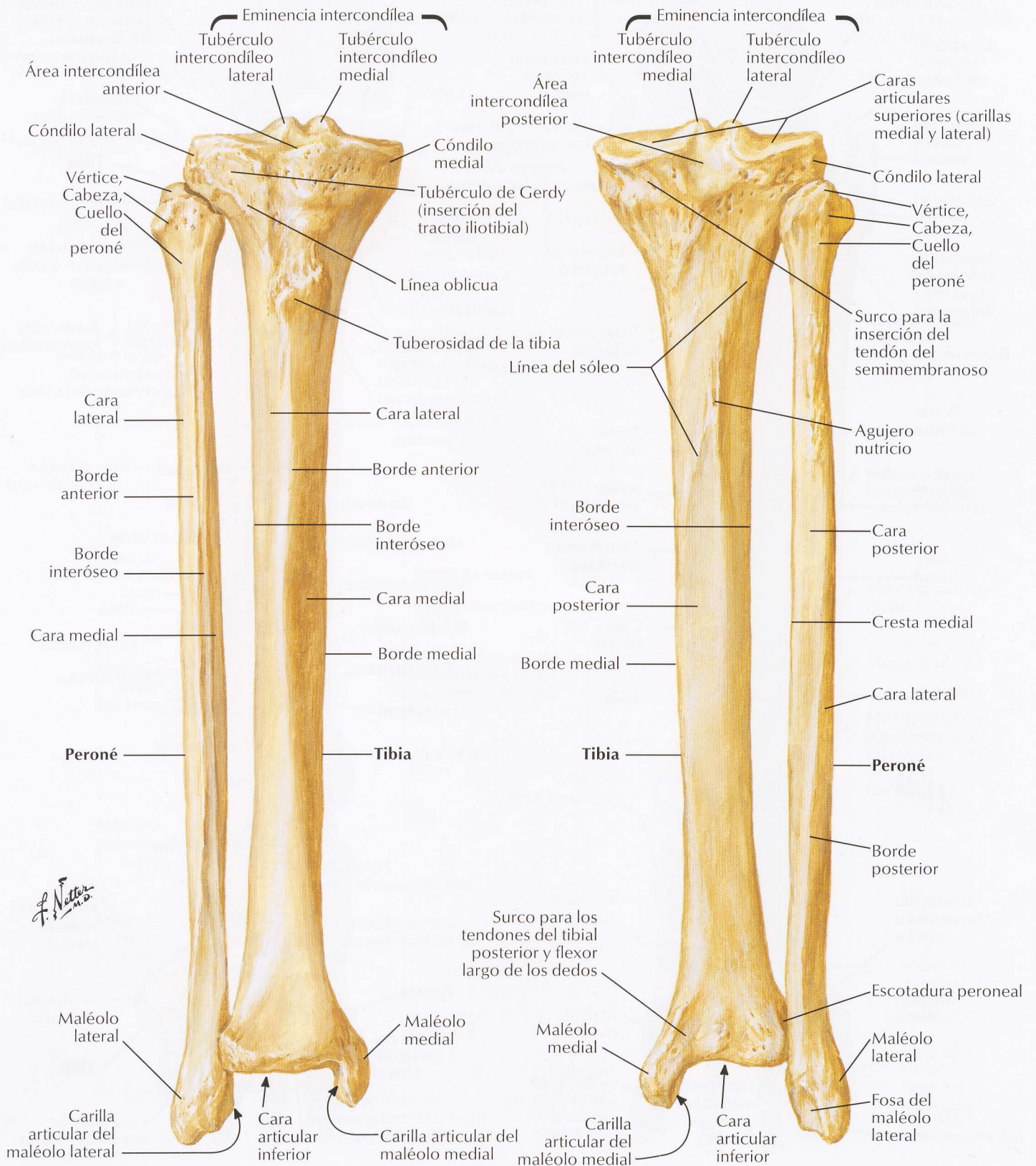




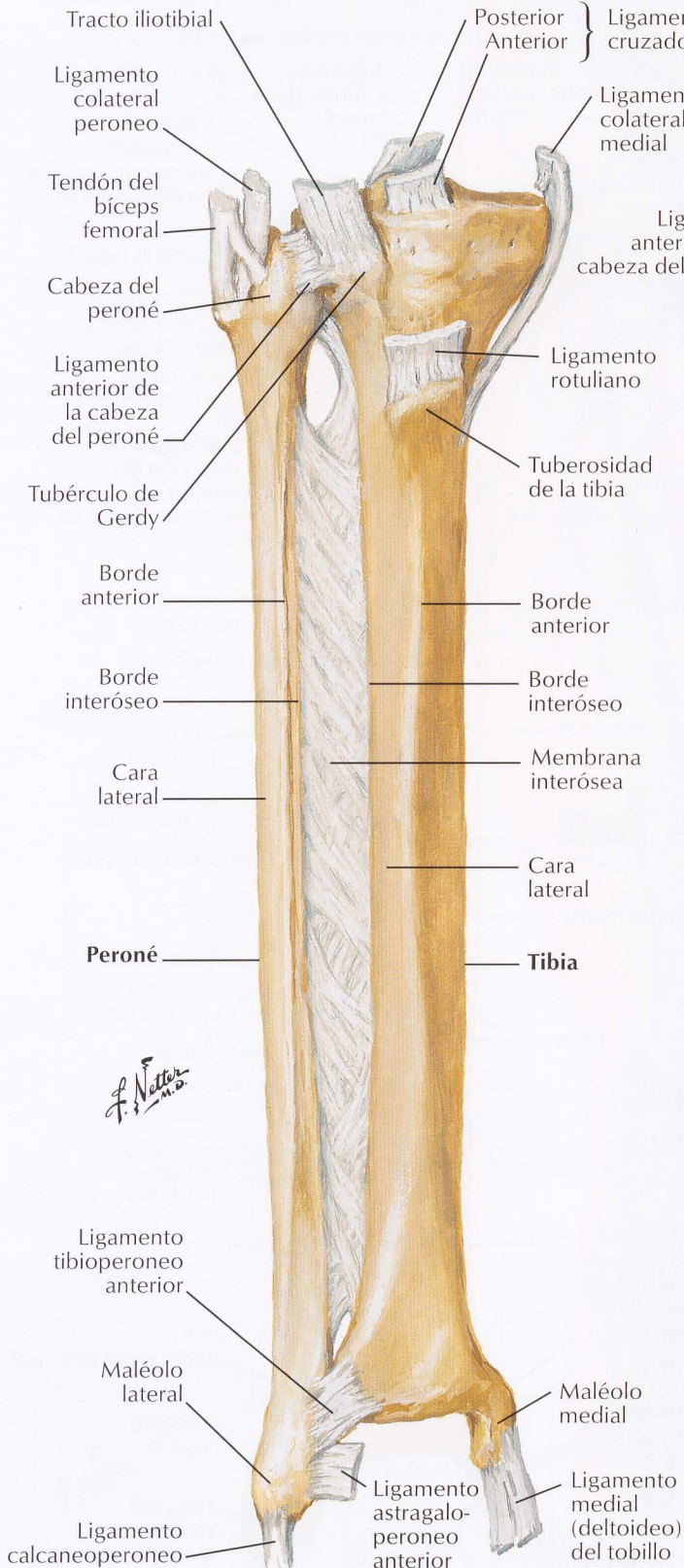
## Huesos de la pierna derecha

### Visión anterior

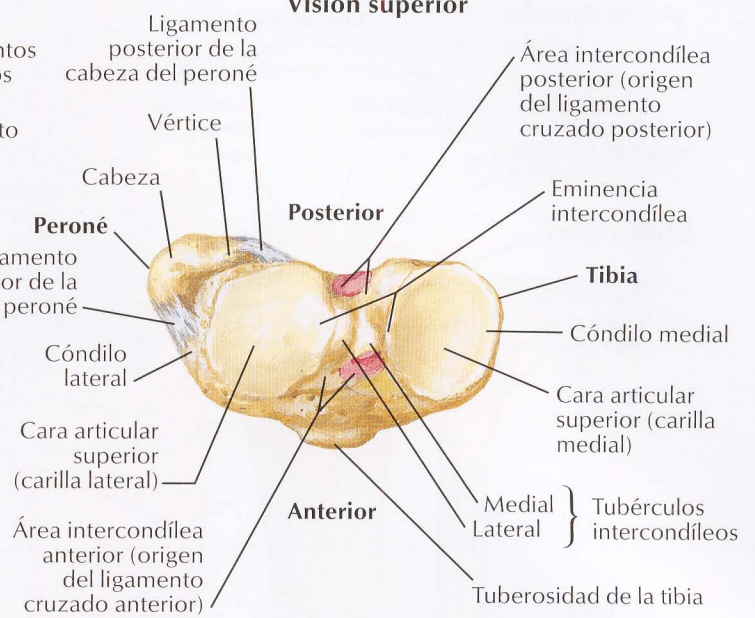
### Visión posterior



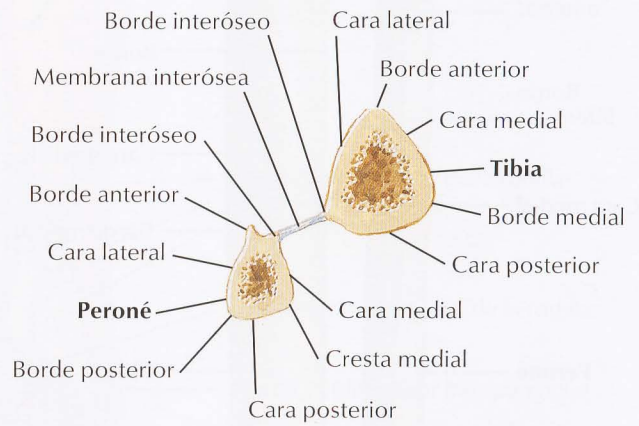
**Visión anterior con inserciones ligamentosas**



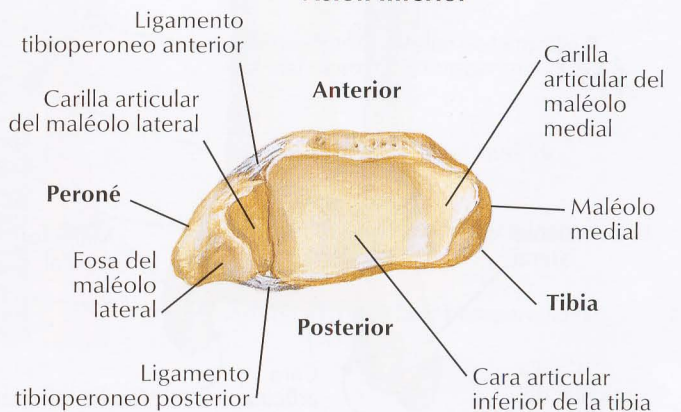
**Visión superior**



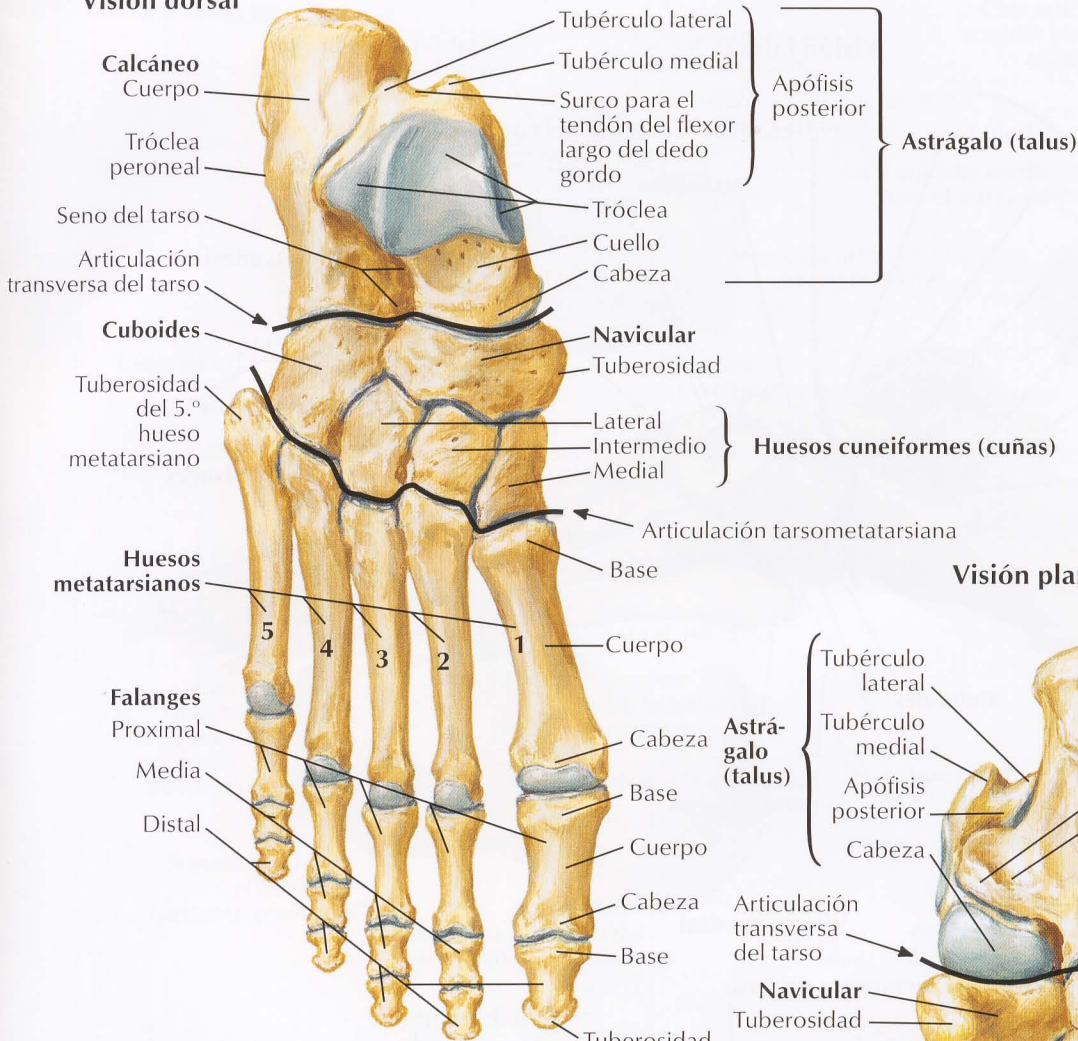
**Sección transversal**



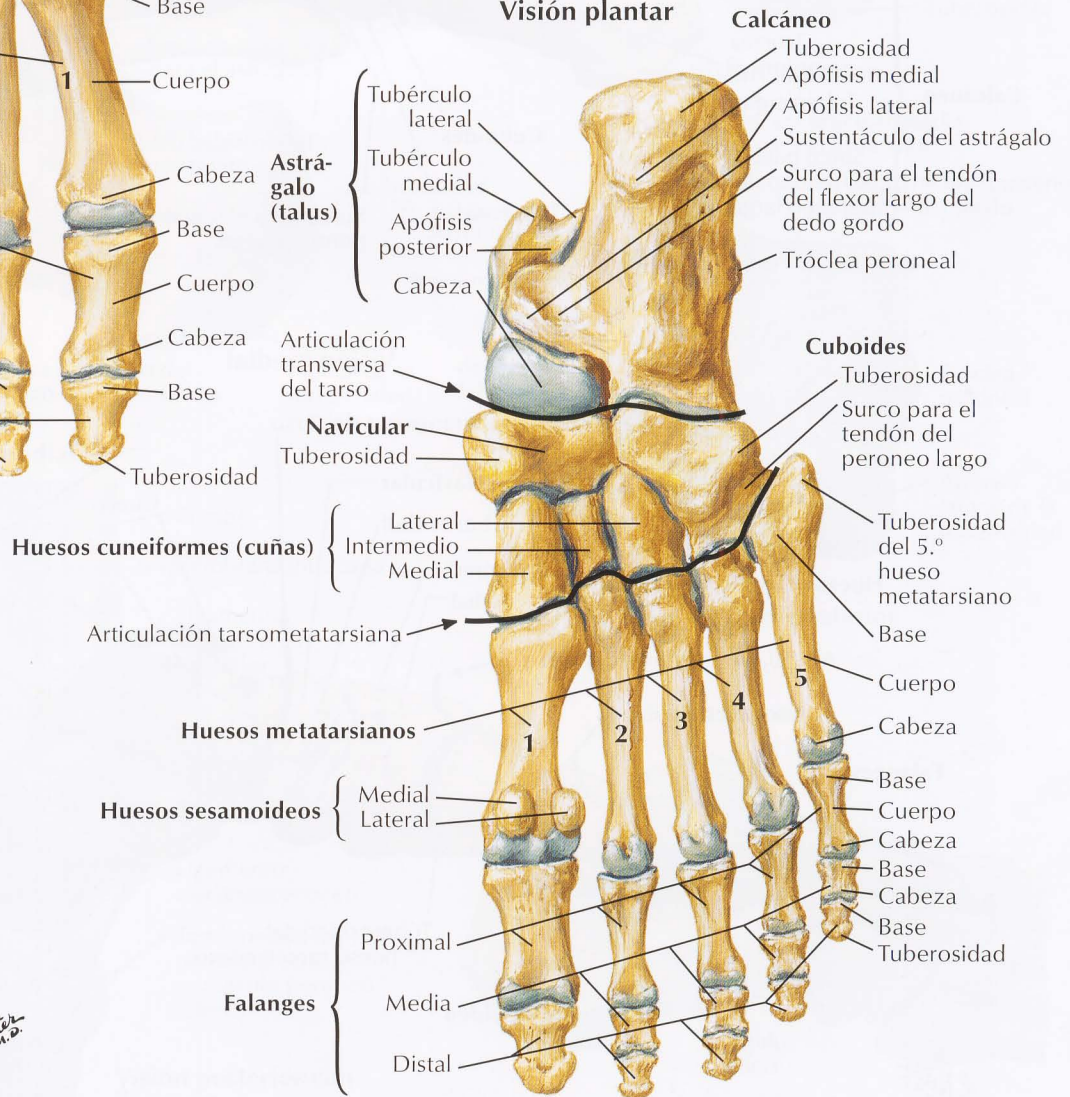
**Visión inferior**



## Visión dorsal



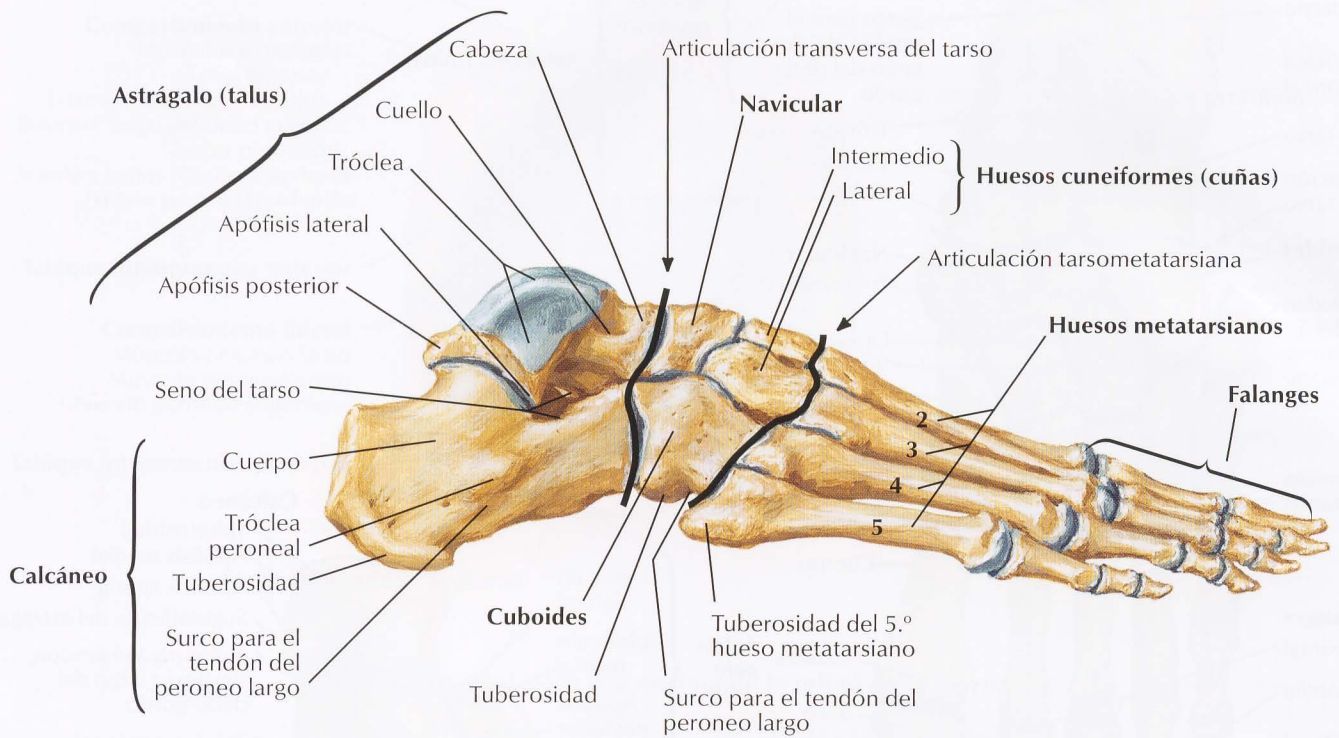
## Visión plantar



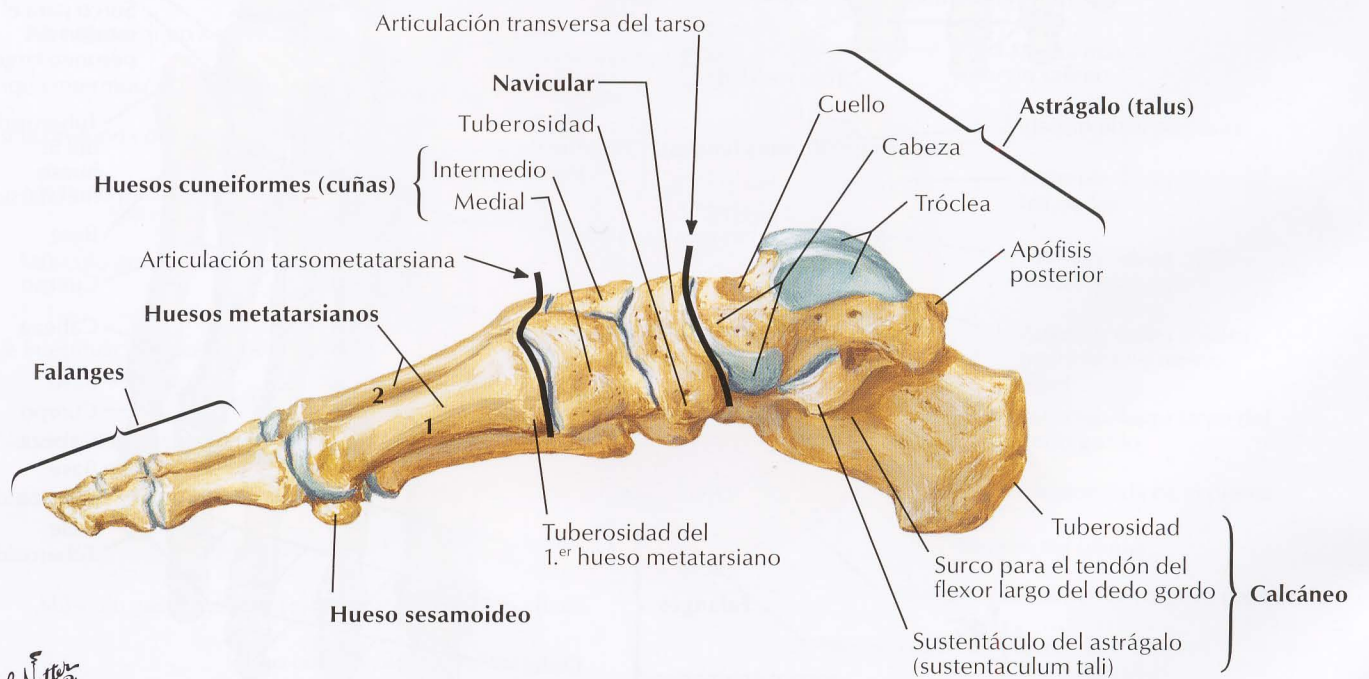
*F. Netter M.D.*



## Visión lateral

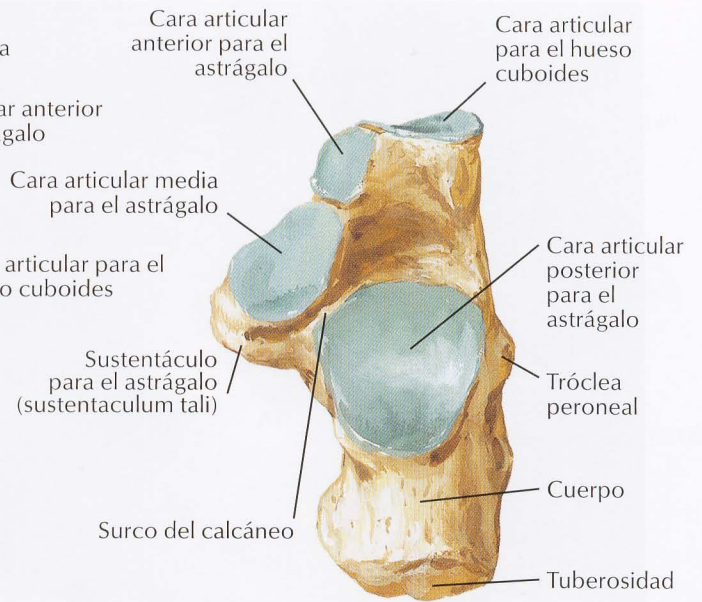
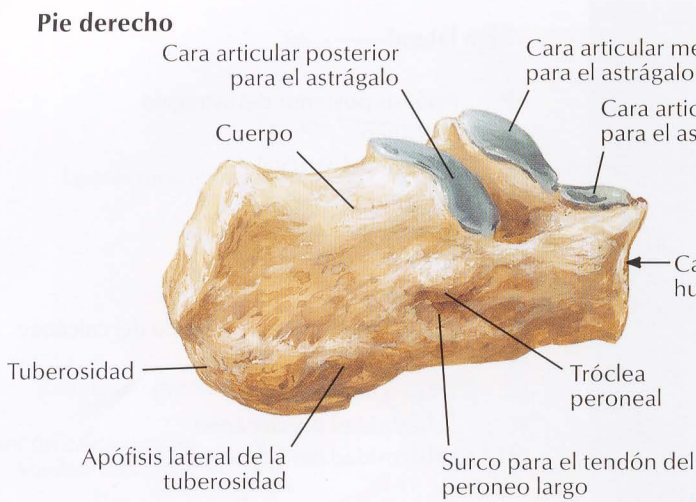


## Visión medial

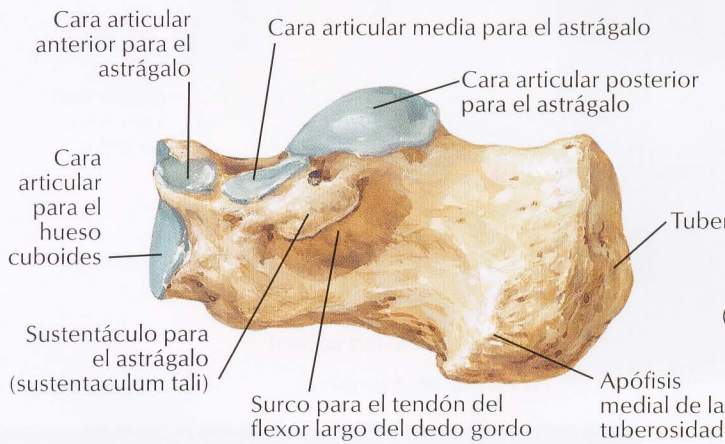


*F. Netter M.D.*

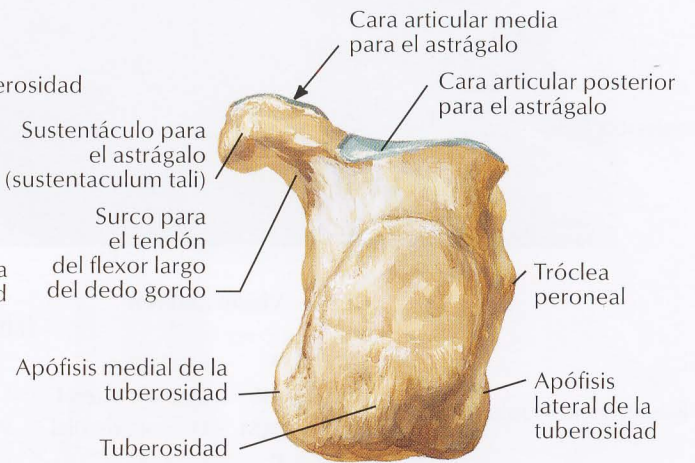
**Pie derecho**



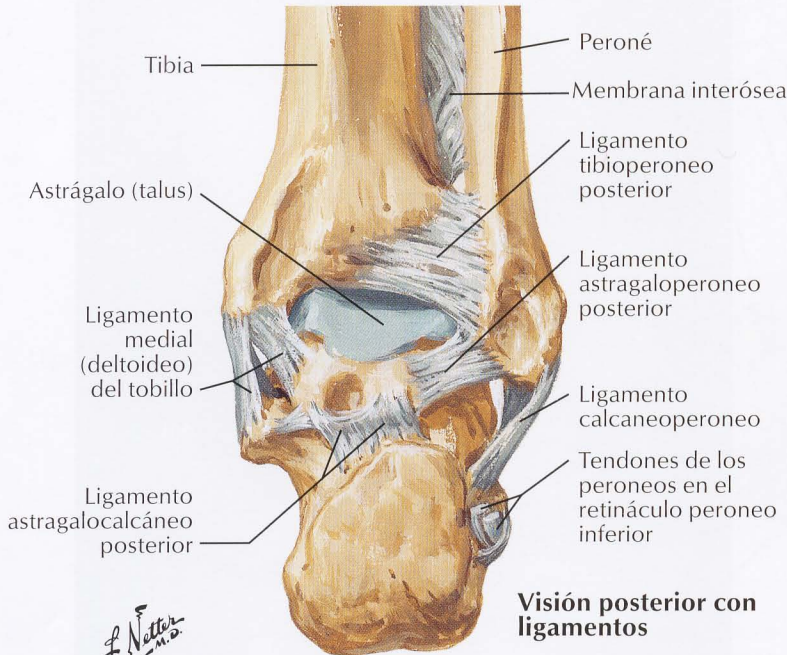
**Visión lateral**



**Visión superior**

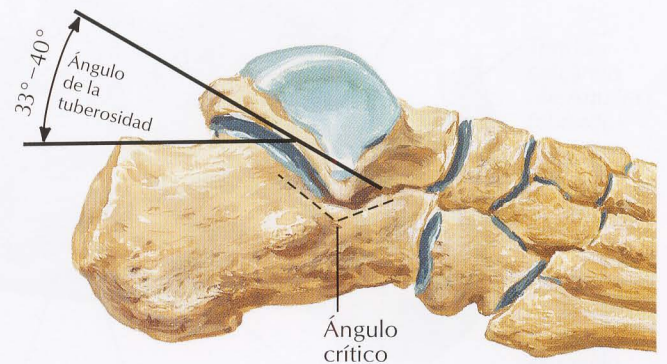


**Visión medial**



**Visión posterior con ligamentos**

**Visión posterior**



**Relaciones funcionales del calcáneo**

*F. Netter M.D.*