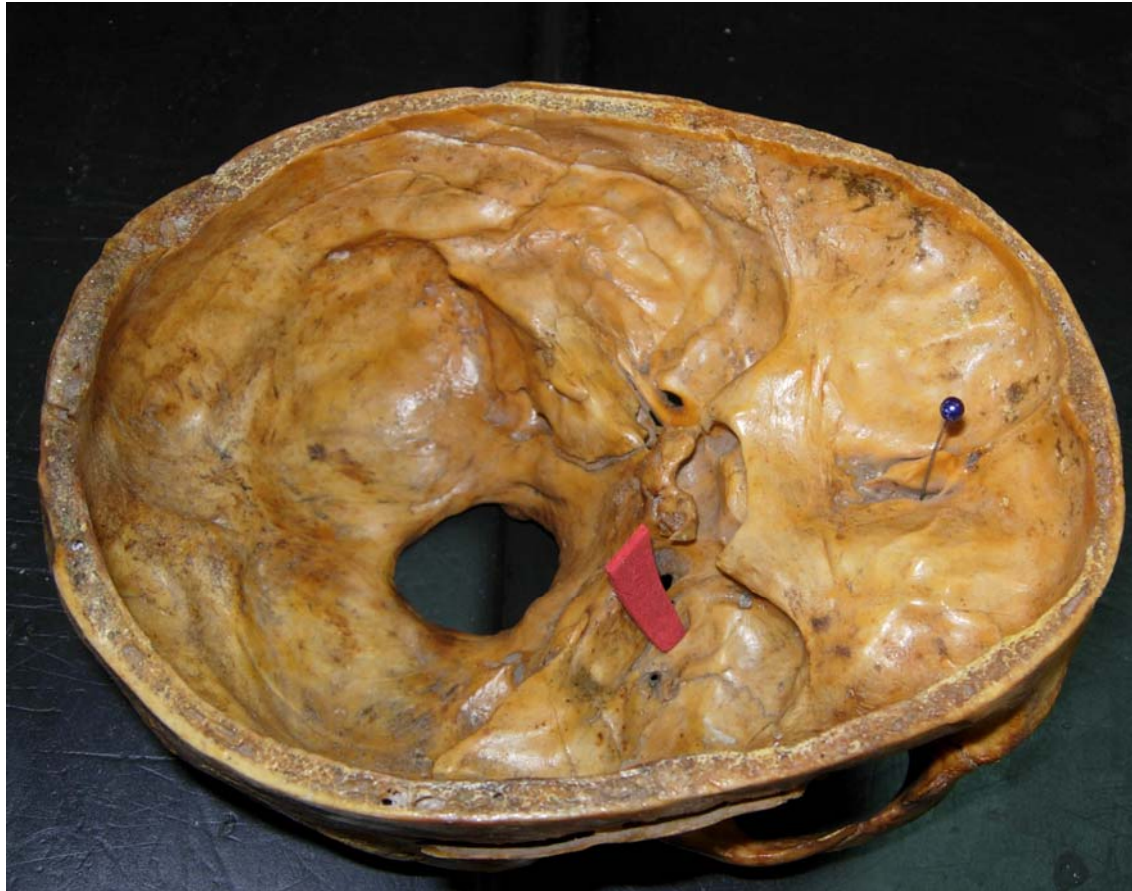

# Gymkana práctico 2

# Mesa 1

**Rojo: Foramen Oval**

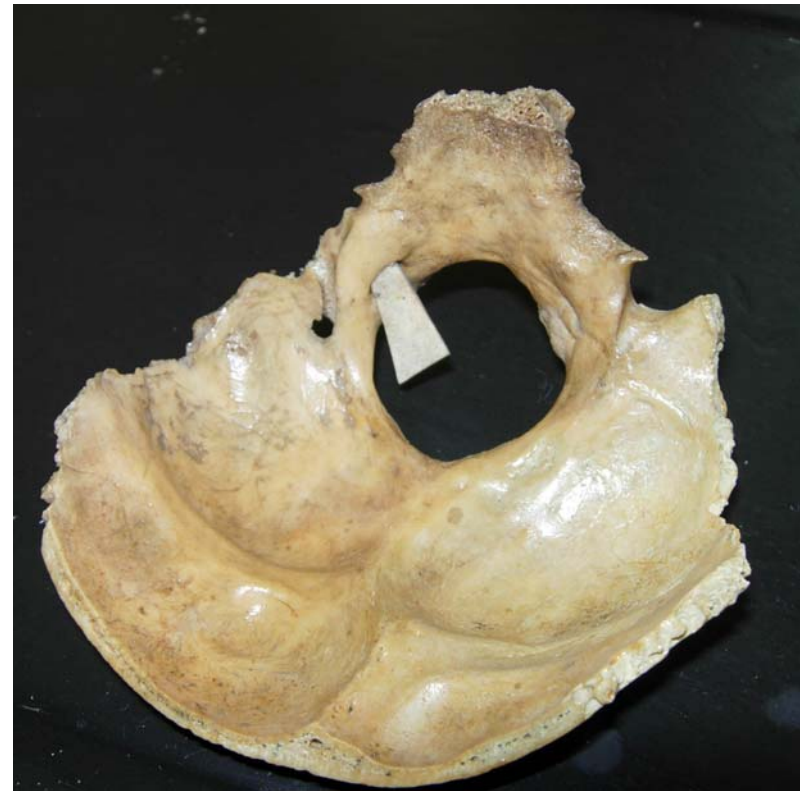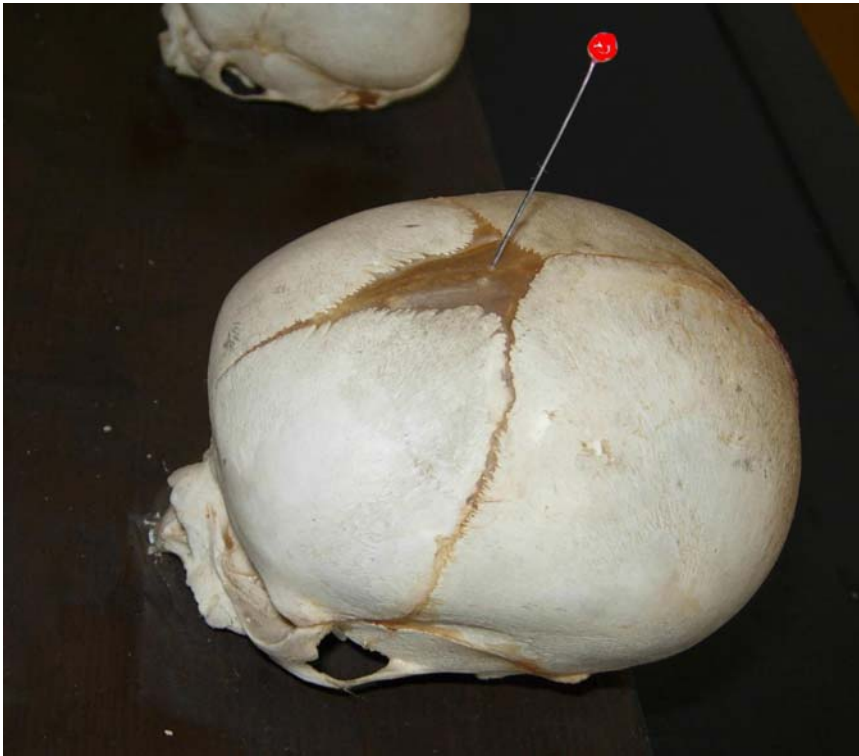
**Blanco: Lámina cribosa del etmoides**



# Mesa 2

**Rojo: Fontanela anterior  
(Bregma)**

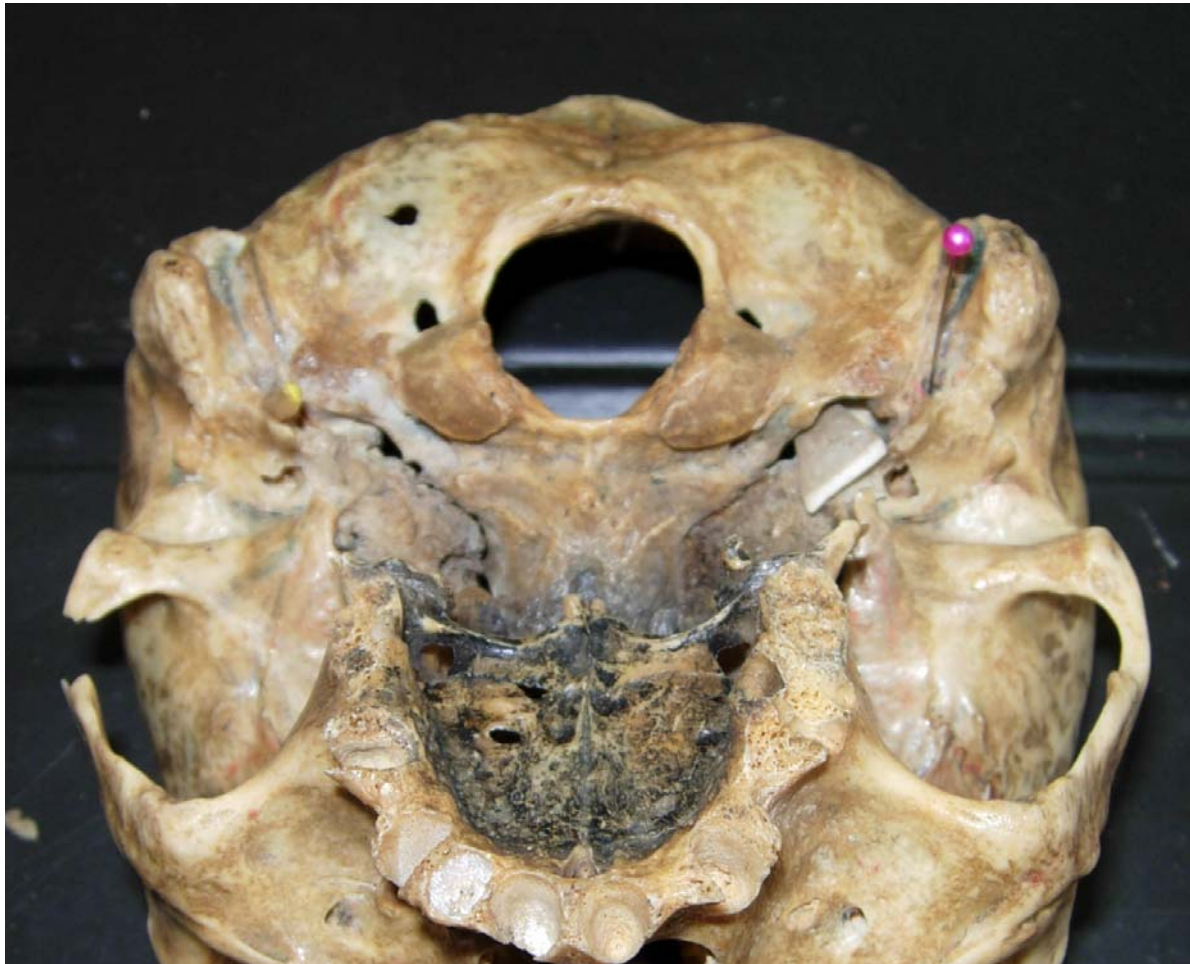**Blanco: Conducto hipogloso**



# Mesa 3

**Rojo: Foramen estilomastoideo**

**Blanco: Foramen yugular**



# Mesa 4

**Rojo: Disco intervertebral**

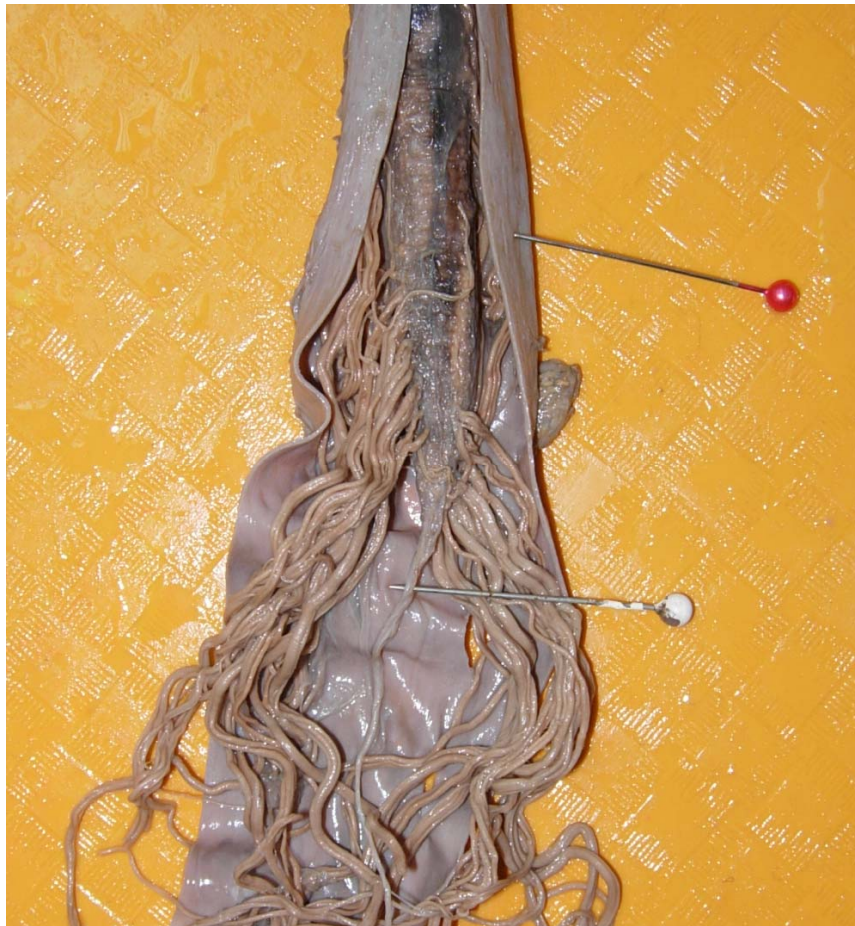**Blanco: Ligamento longitudinal posterior**



# Mesa 5

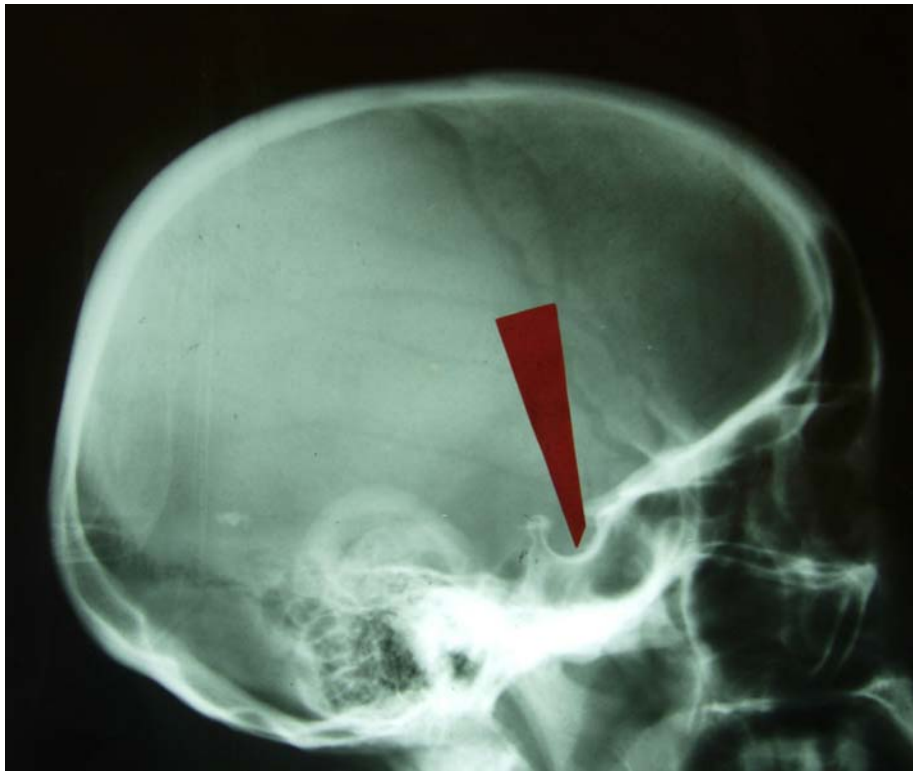**Rojo: Duramadre**

**Blanco: Filum terminale**



# Mesa 6

**Rojo: Fosa hipofisiaria (silla turca)**



**Blanco: Proceso espinoso**

