



Atlas Patología III Año Medicina Volumen 2

Curso de Anatomía Patológica
Facultad de Medicina
Universidad de Chile

Dra. Leonor Moyano
Departamento de Anatomía Patológica
Facultad de Medicina Universidad de Chile
Hospital Clínico Universidad de Chile

Autores

- **Dra. Leonor Moyano**
- **Dra. María Elena Villanueva**
- **Dra. Laura Carreño**
- **Dra. Claudia Morales**
- **Dra. Paula Segura**

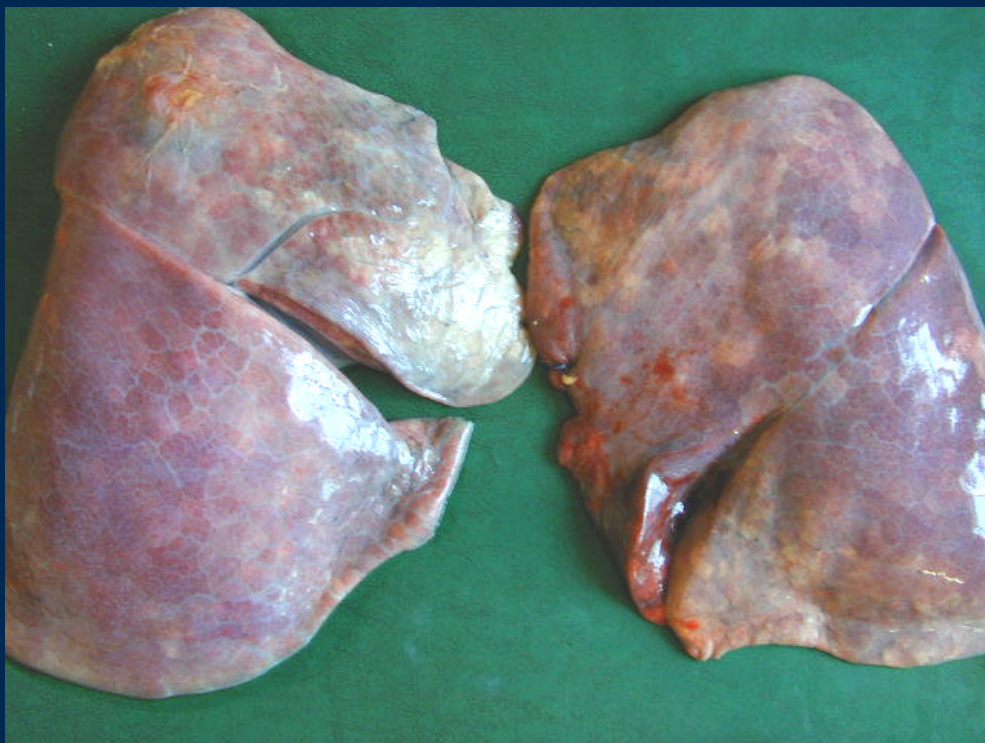Indice

- Patología Respiratoria
- Patología Cardiovascular

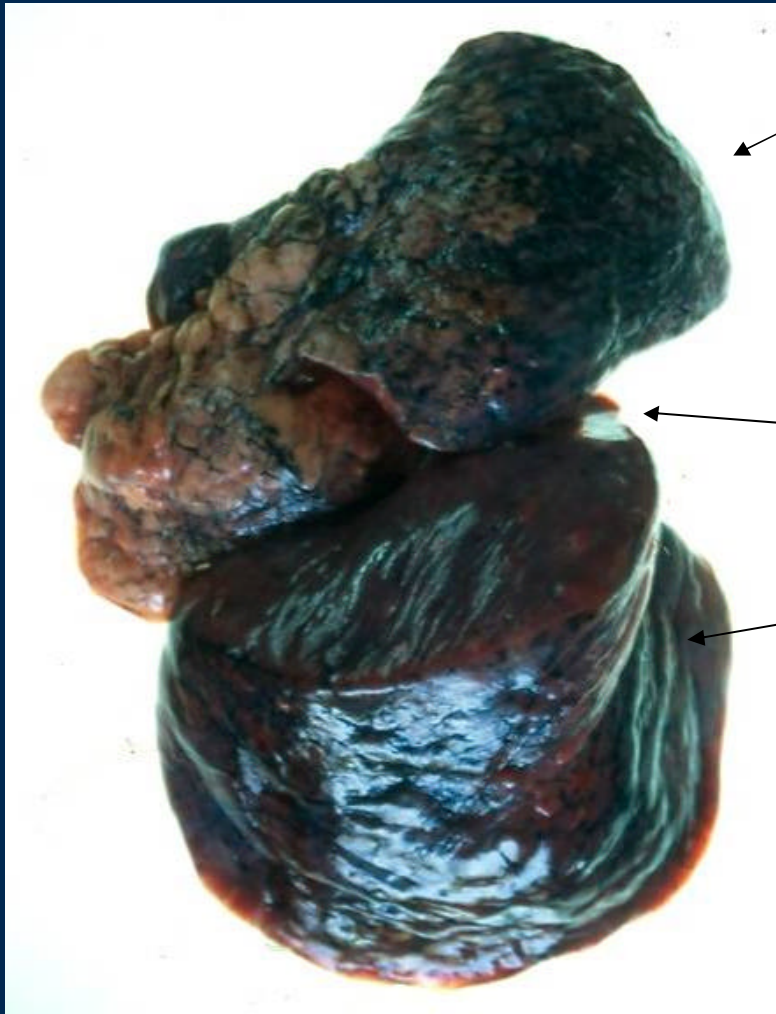Patología Respiratoria

- **Neumonía**
- **Bronconeumonía**
- **Absceso pulmonar**
- **Bronquiectasias**
- **Tuberculosis (TBC)**
- **Cáncer de pulmón**
 - **Carcinoma espinocelular**
 - **Adenocarcinoma**
 - **Carcinoma bronquioloalveolar**
 - **Mesotelioma**
- **Shock**
- **Tromboembolismo pulmonar (TEP)**
- **Edema pulmonar agudo**

Pulmón normal



Neumonía lobar

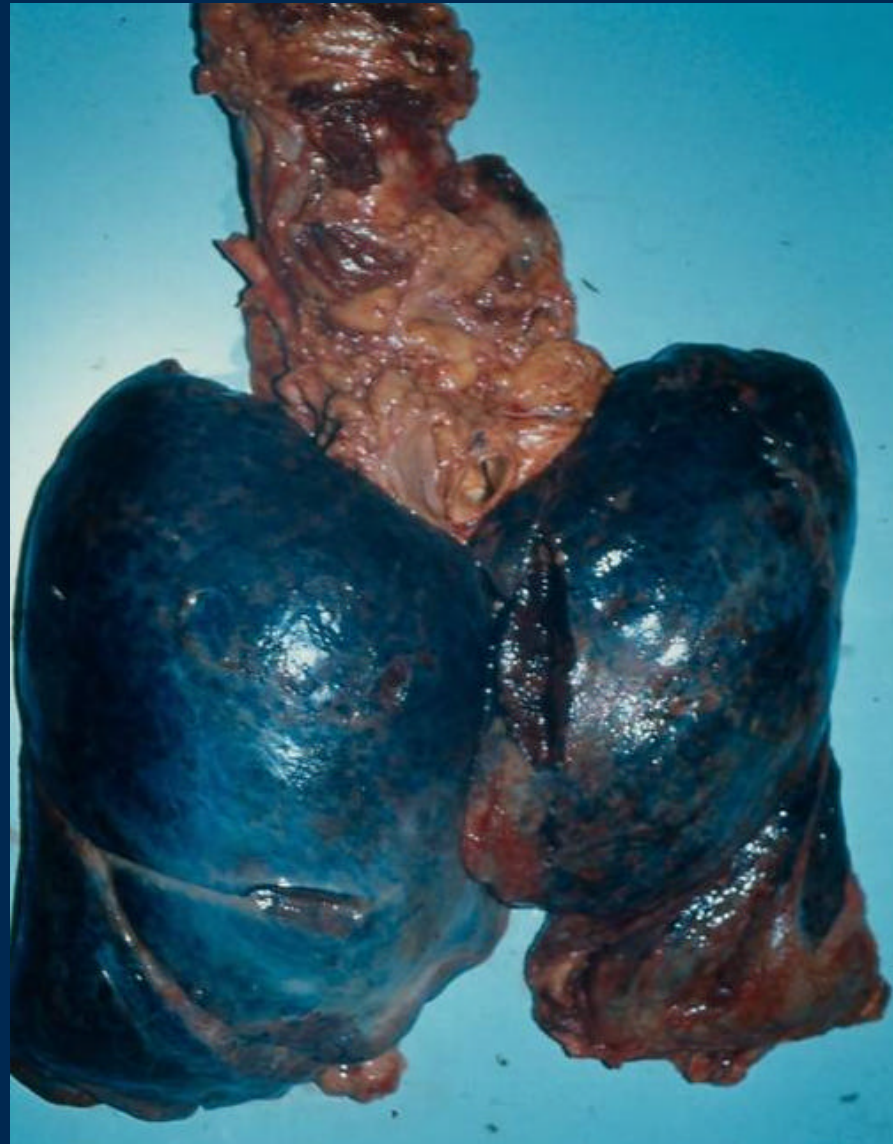


Lóbulo superior y medio conservado

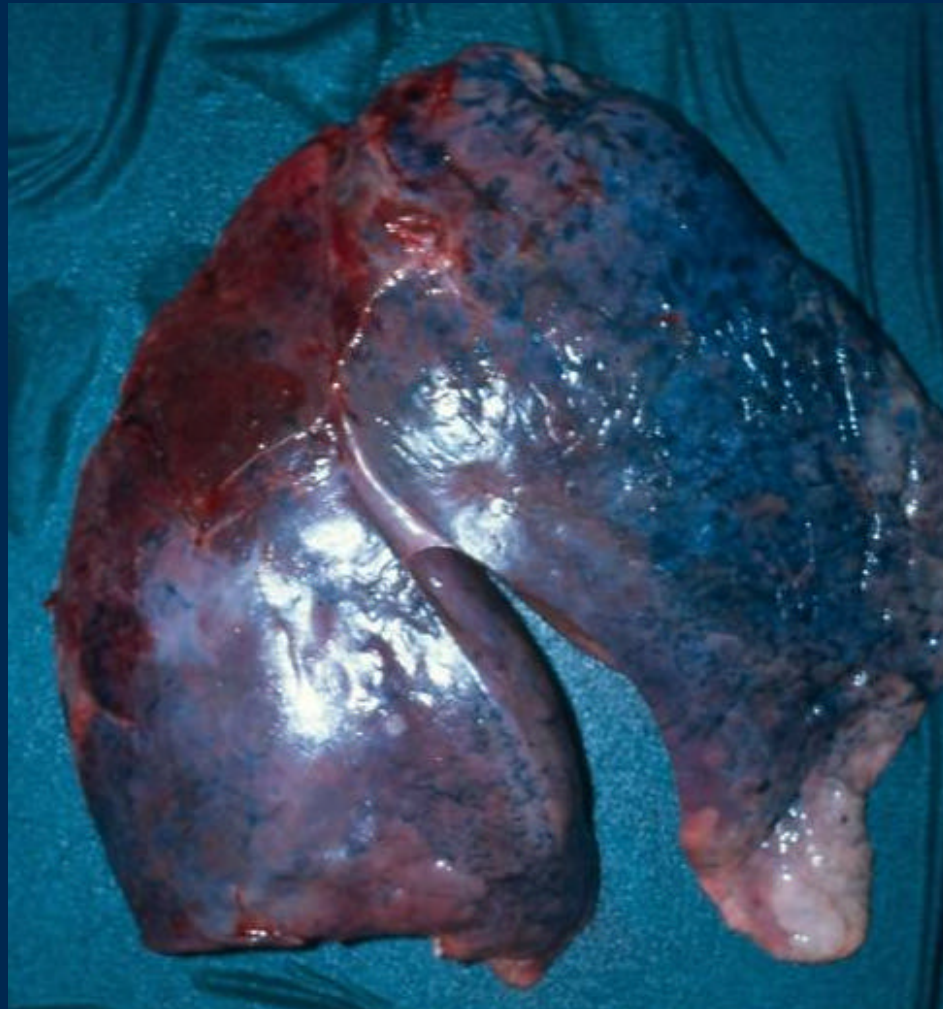
Cisura

Lóbulo inferior aumentado de volumen y peso
Pleura brillante

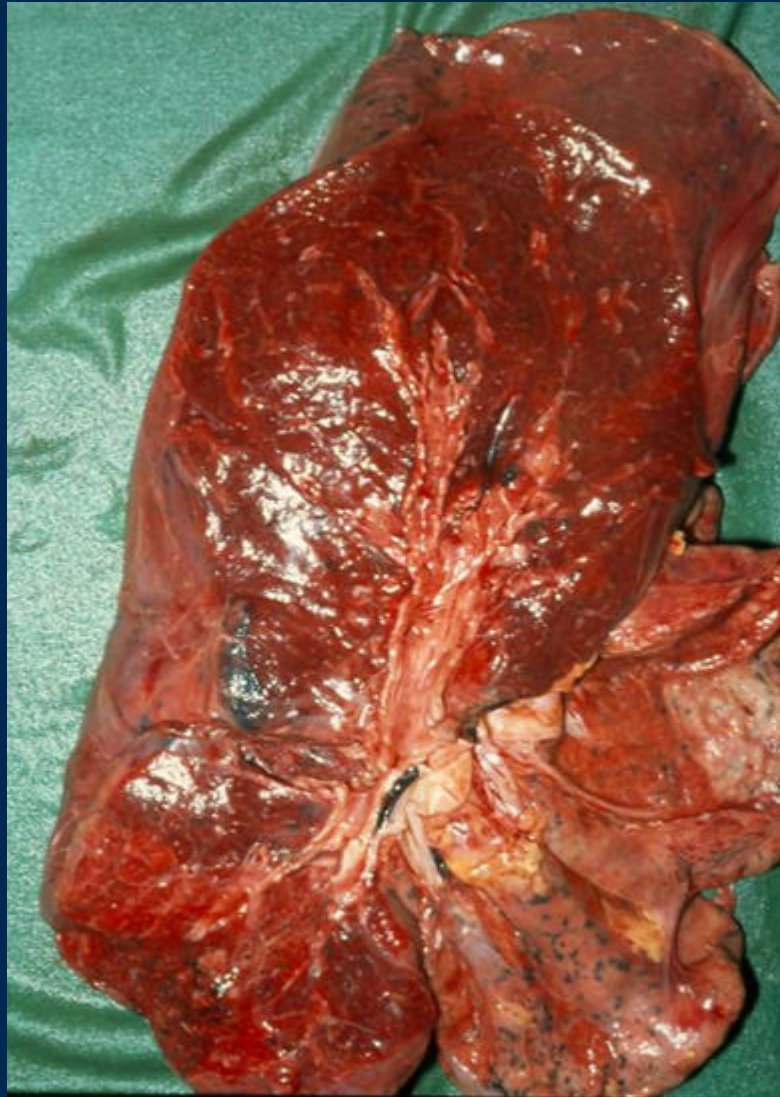Neumonia Panlobar



Neumonia Lobar



Hepatitis Roja



Lóbulo superior

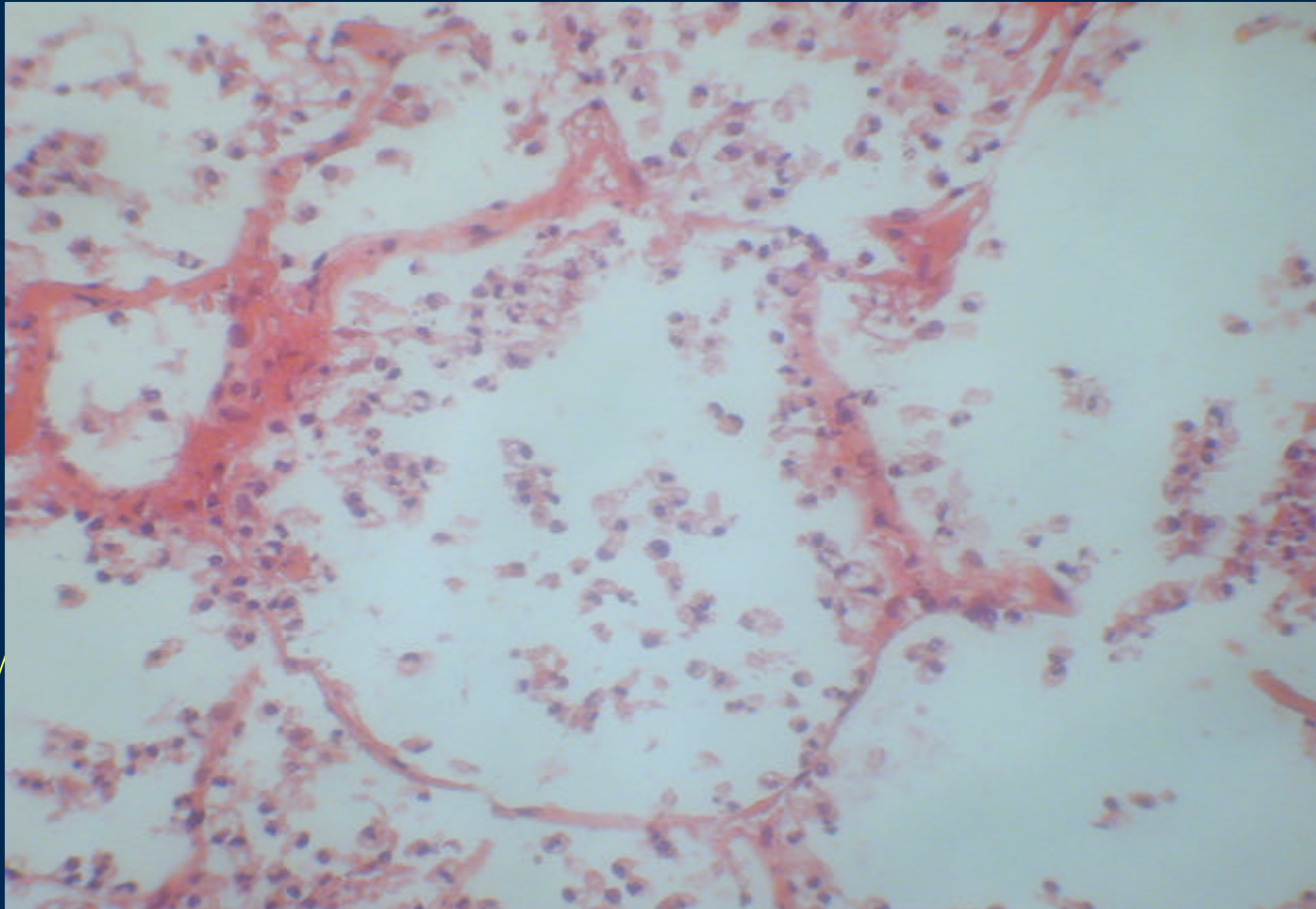
Pan neumonia: Hepatización roja



Aumento de tamaño
Aspecto sólido – consolidado
Pleura deslustrada
Depósito de fibrina

Aspecto hepatizado del parénquima

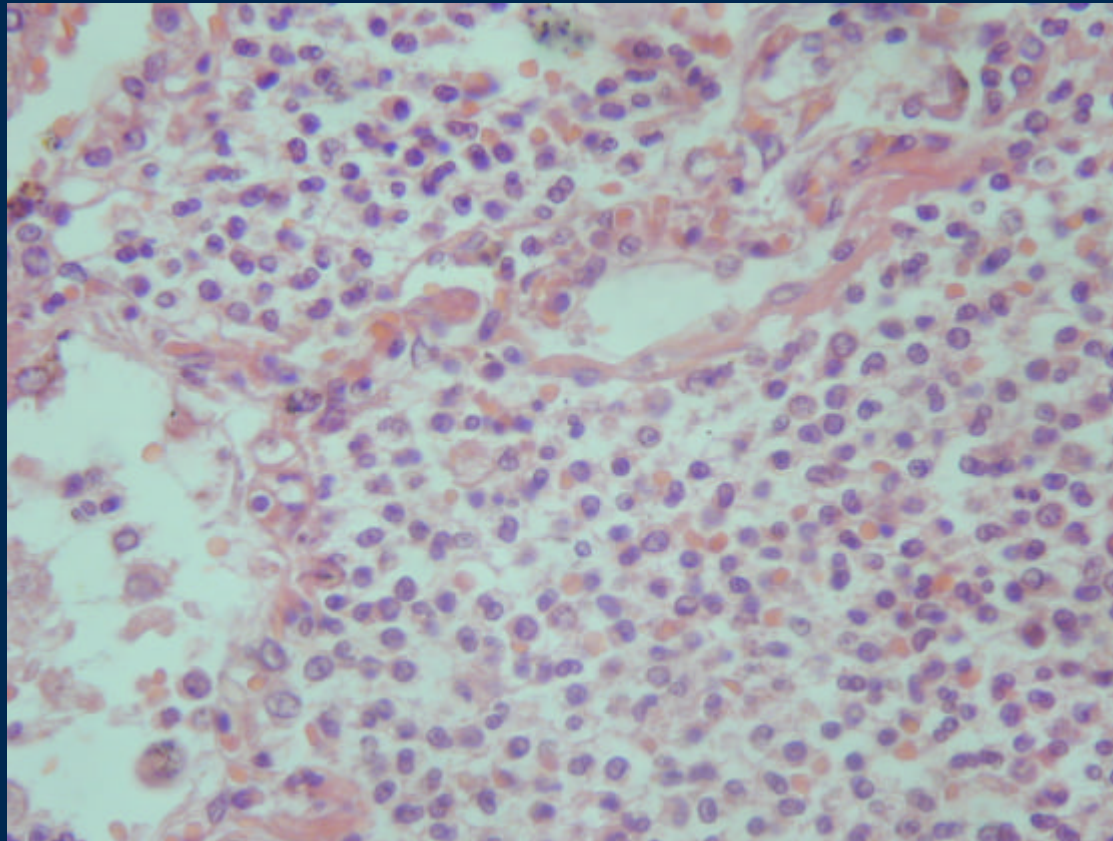
Neumonía inicial



Congestión de tabiques.

neutrófilos intraalveolares

Neumonía fase gris



Relleno alveolar por neutrófilos

Bronconeumonía



Pulmón Izquierdo

Aumentado de tamaño
Consistencia aumentada en
forma irregular peribronquial
pleura deslustrada
Cisura fusionada por fibrina

BRN – TEP

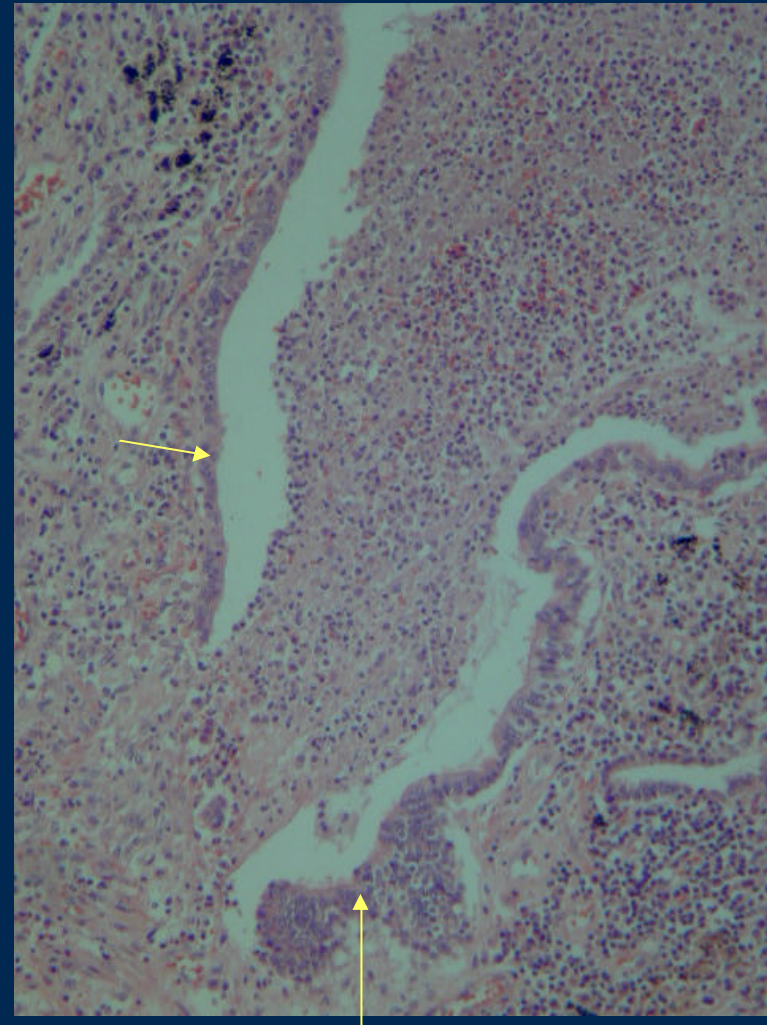
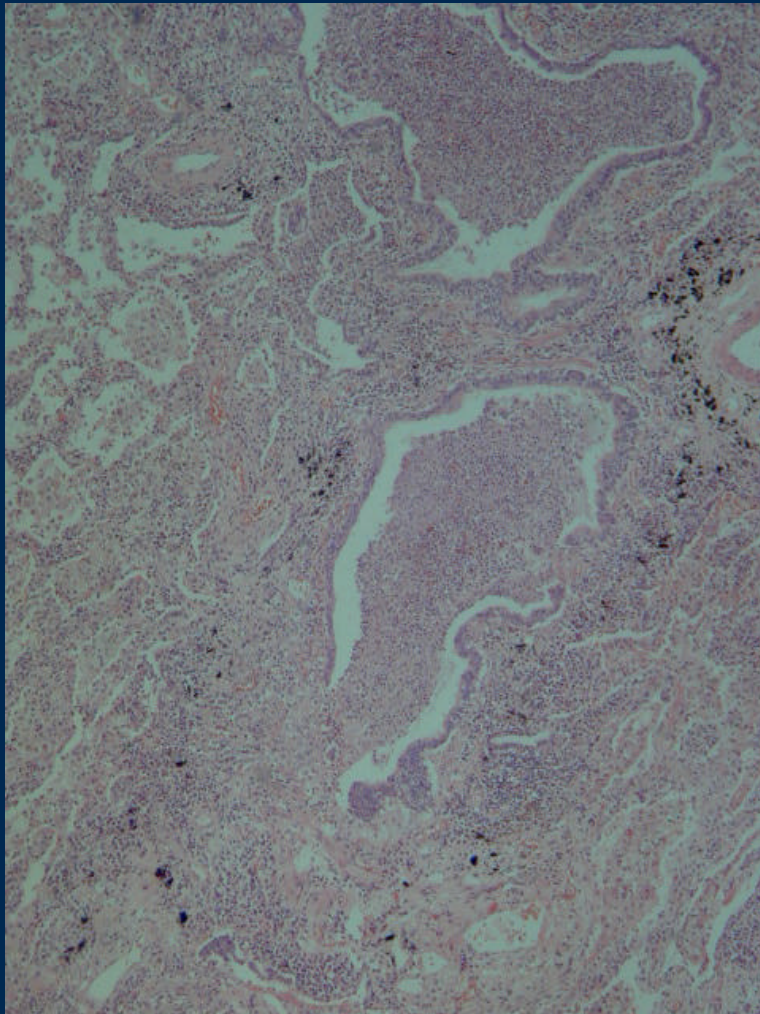


Distribución peribronquial
De la consolidación
Nodular

Cisura con adherencias

Compromiso lóbulo superior
e inferior

Bronconeumonía: Exudado endobronquial y en alvéolos vecinos.

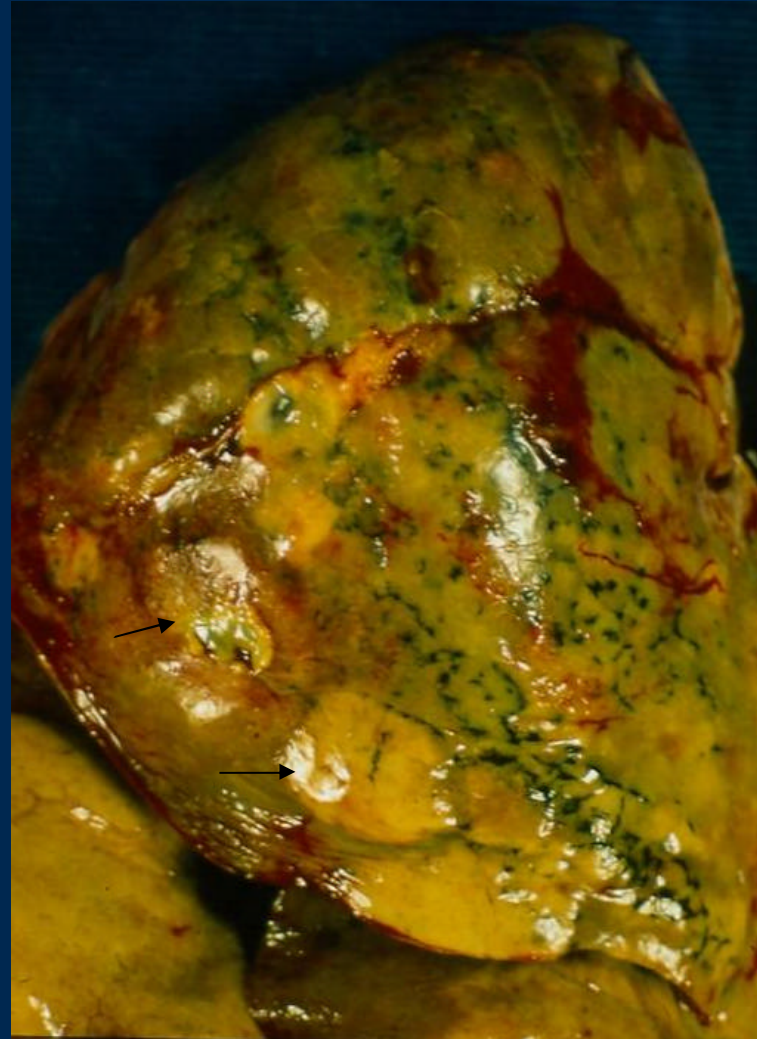


Epitelio bronquial

Pleuroneumonía Empiema

Pleura con depósito de fibrina
y pus

Microabscesos



BRN: Pleuritis - Empiema

Pleura deslustrada, opaca

Adherencias a pleura parietal,
de modo que incluye tejido adiposo.

Exudado – Fibrina
entre las cisuras y en la superficie

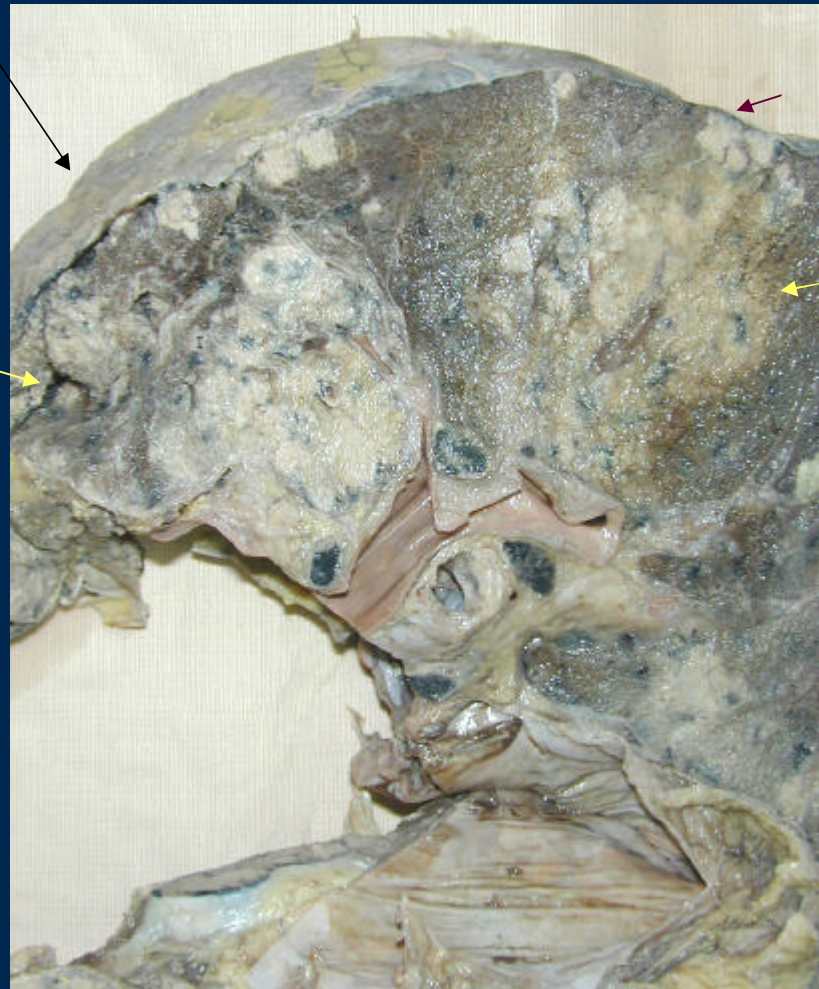


Absceso Pulmonar

Fibrina en la superficie pleural

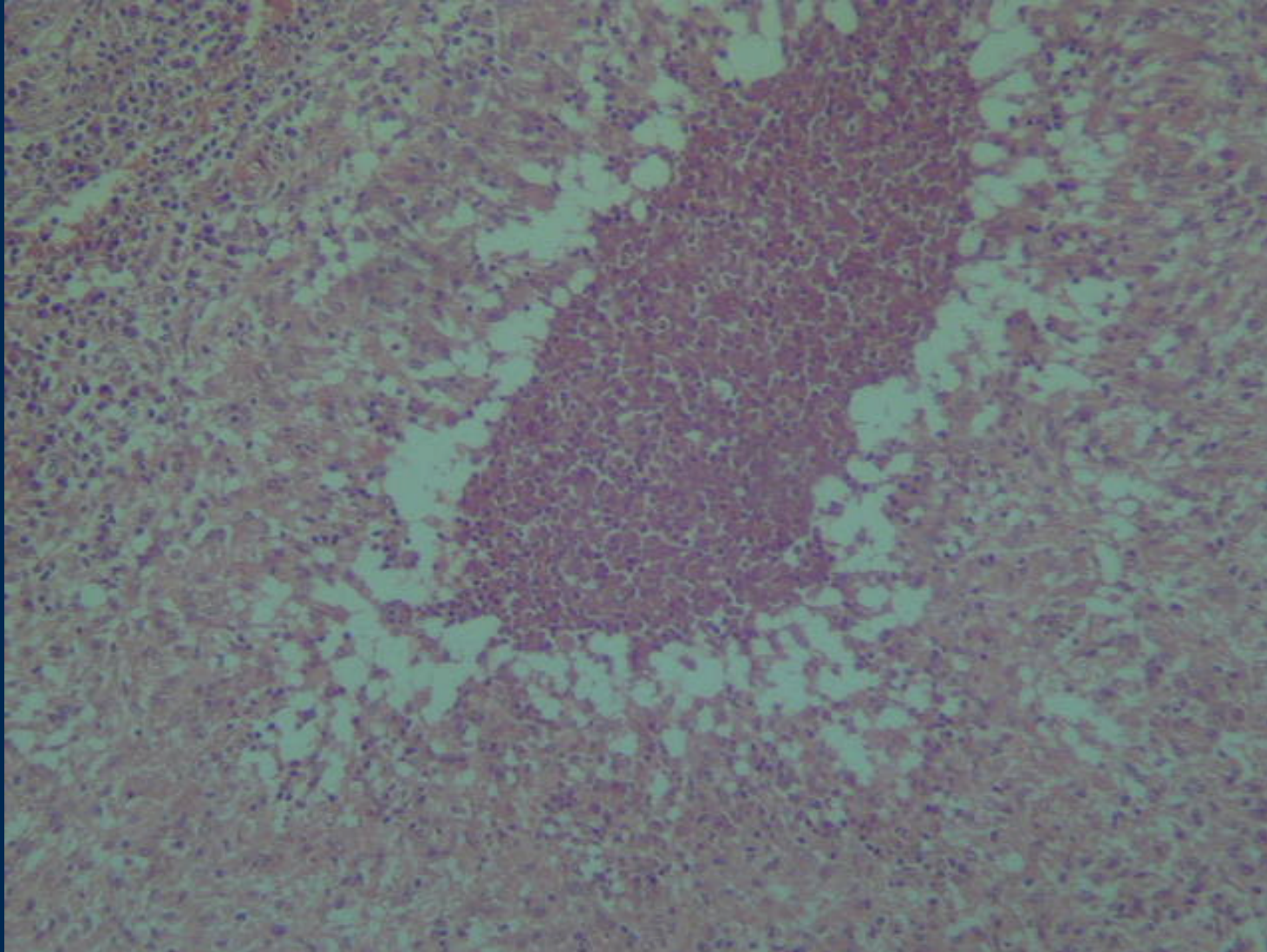
Absceso

Destrucción de parénquima

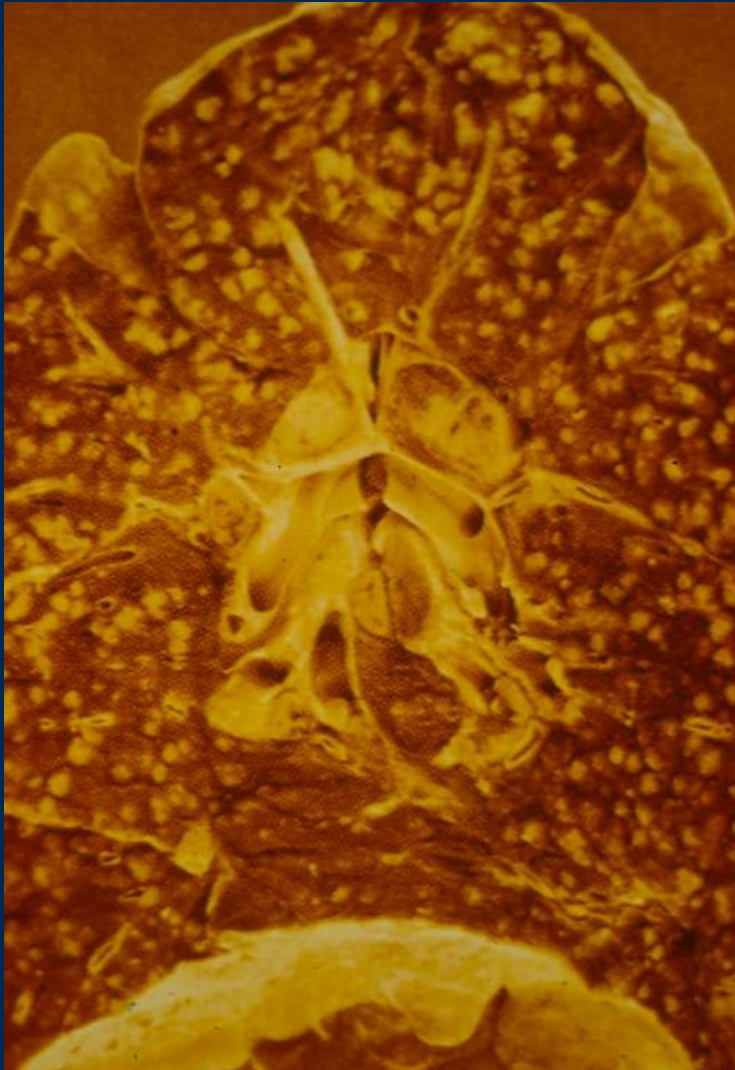


Focos de bronconeumonía

Absceso Pulmonar

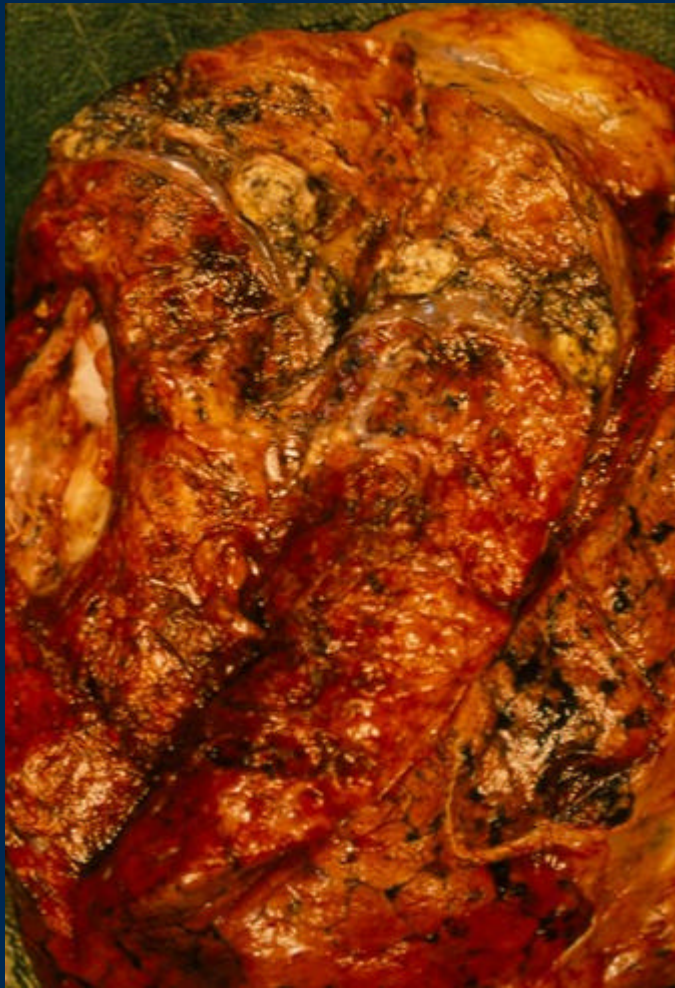

TBC Miliar

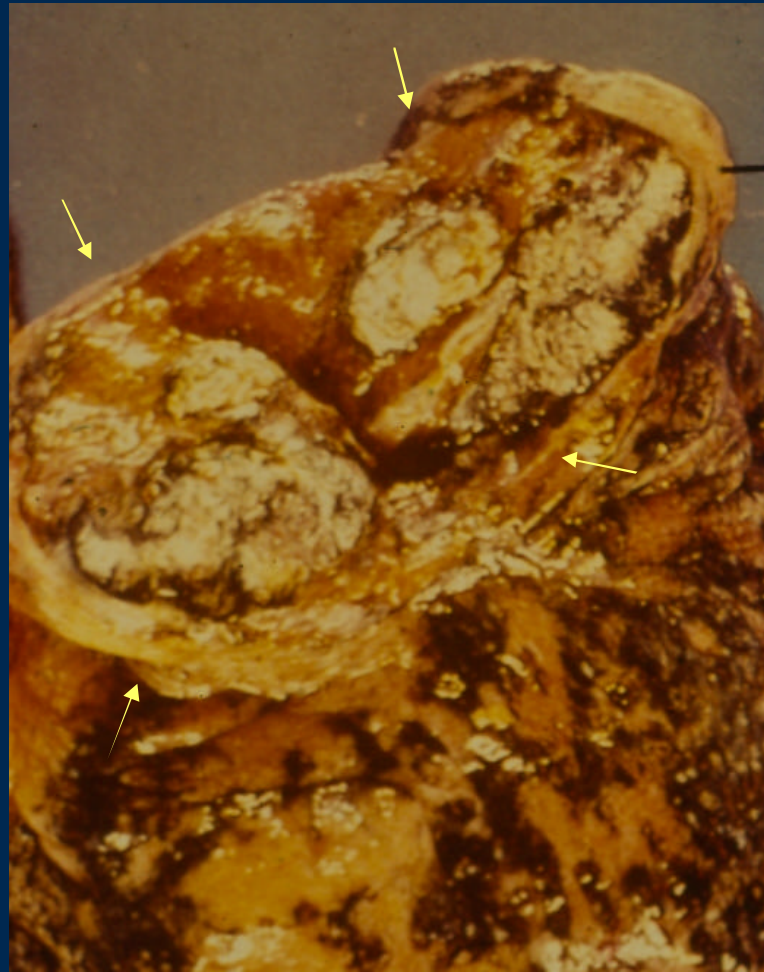


Parénquima pulmonar con
Pequeños nódulos de
0.2 a 1 cm
Blanco amarillentos
Difusamente distribuidos

Tuberculosis



TBC Nodosa

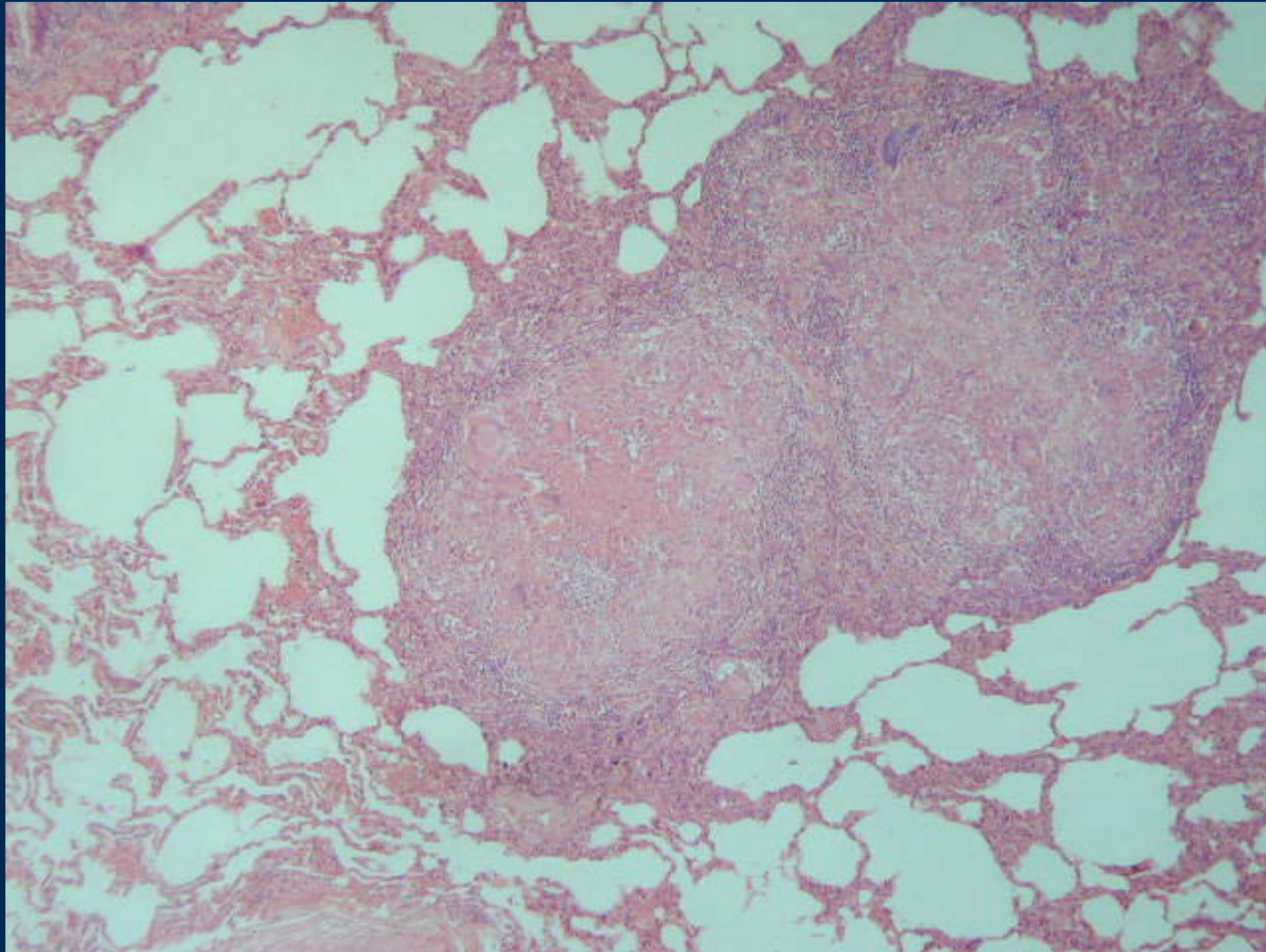


Caverna tuberculosa

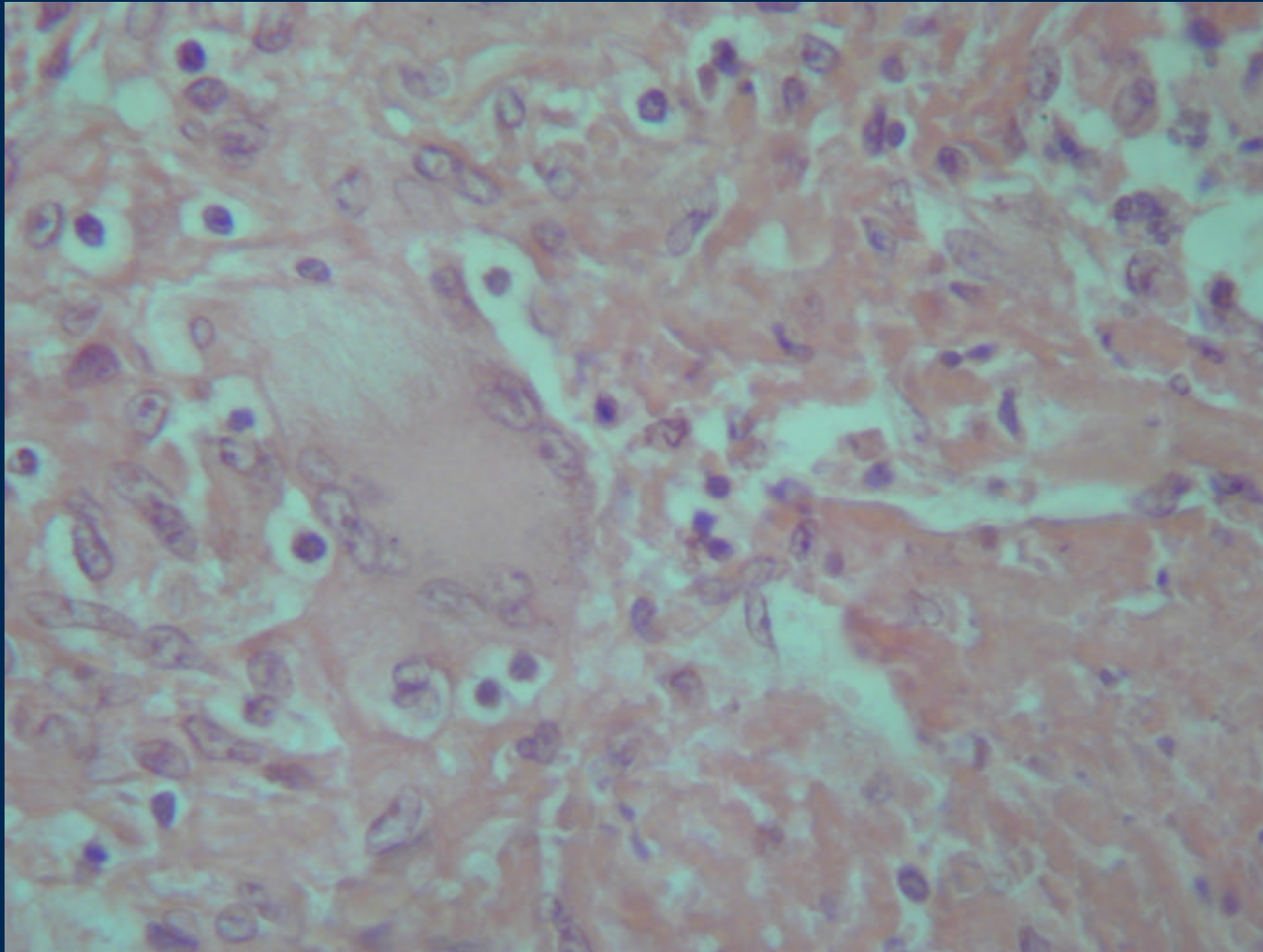
Tuberculosis Miliar



Granulomas tuberculoideos

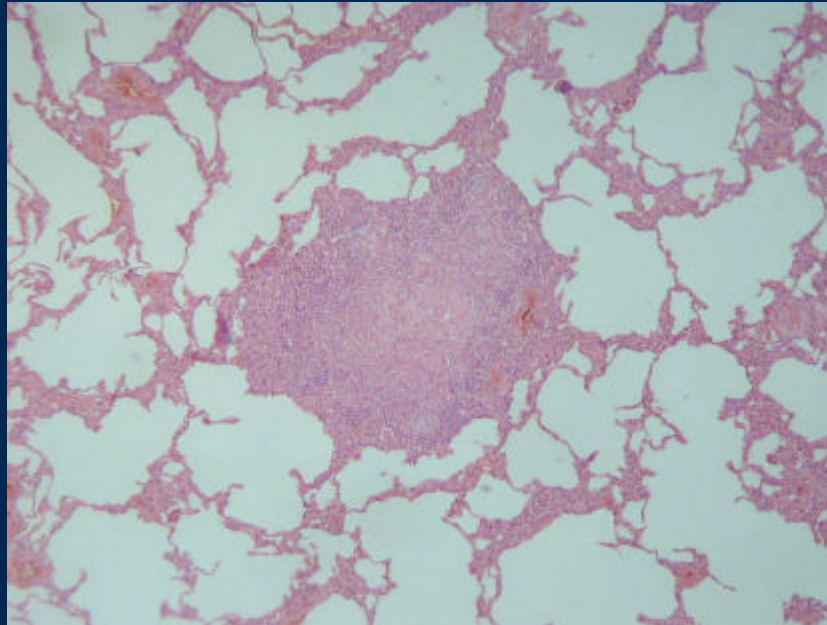
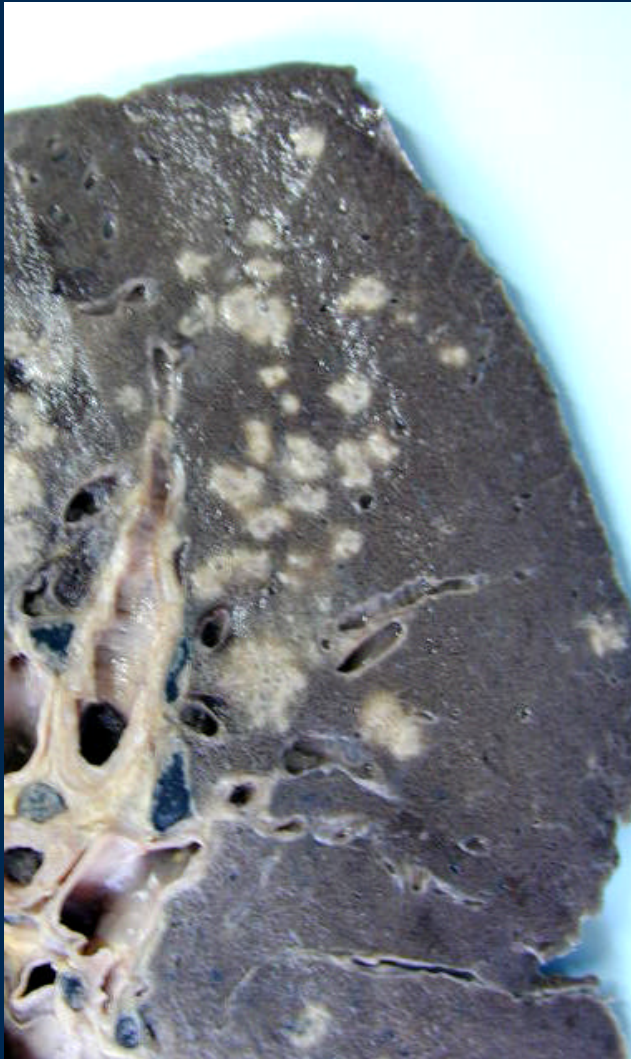

Tuberculosis

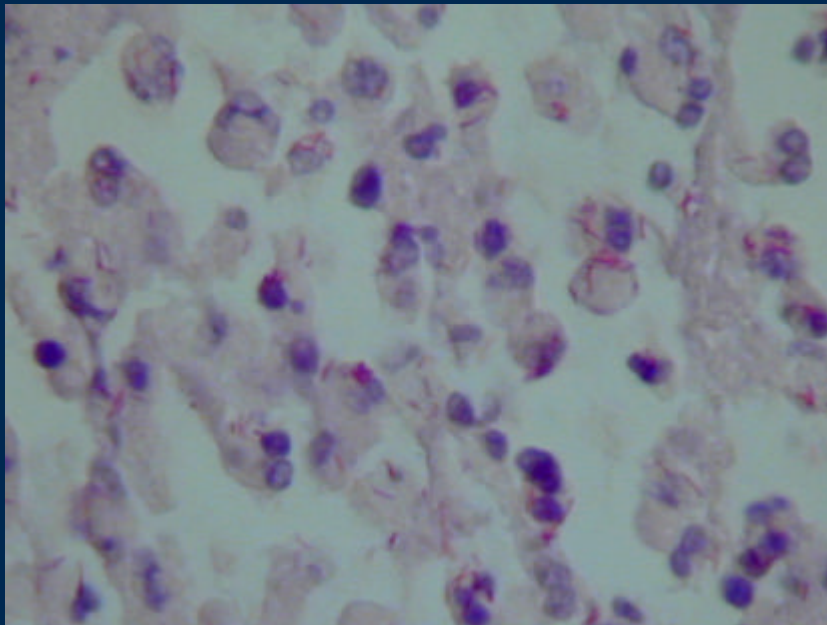


Histiocitos epitelioides

TBC

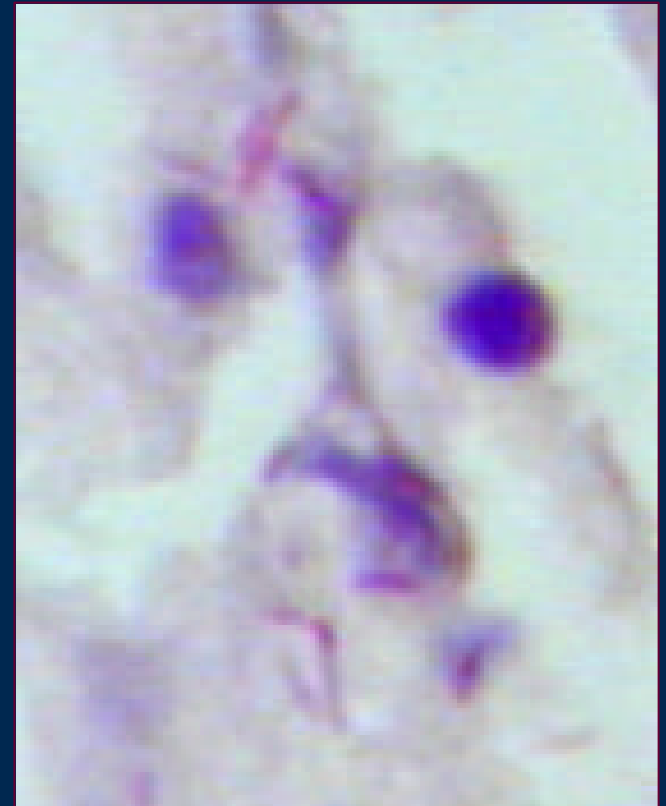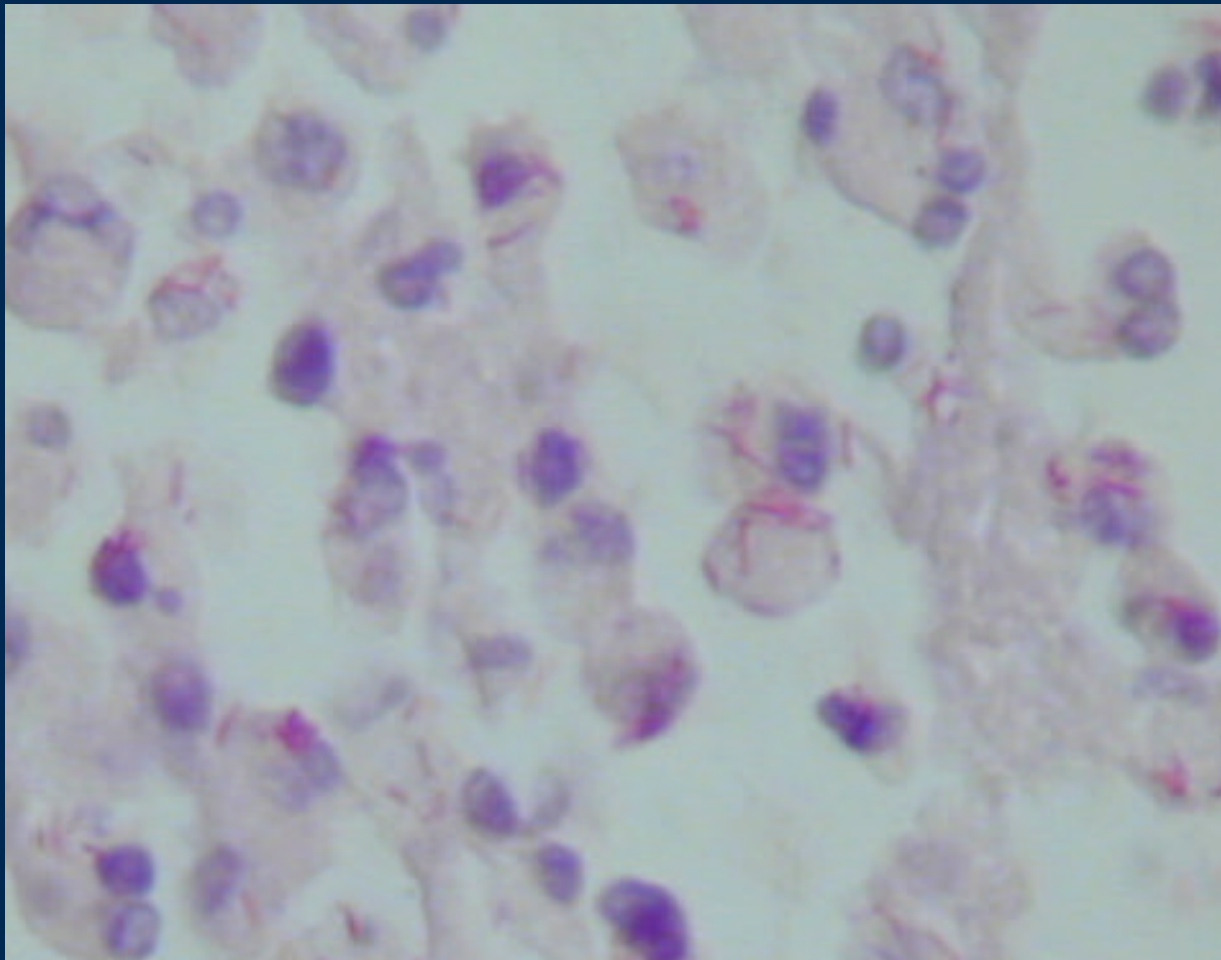


Granulomas

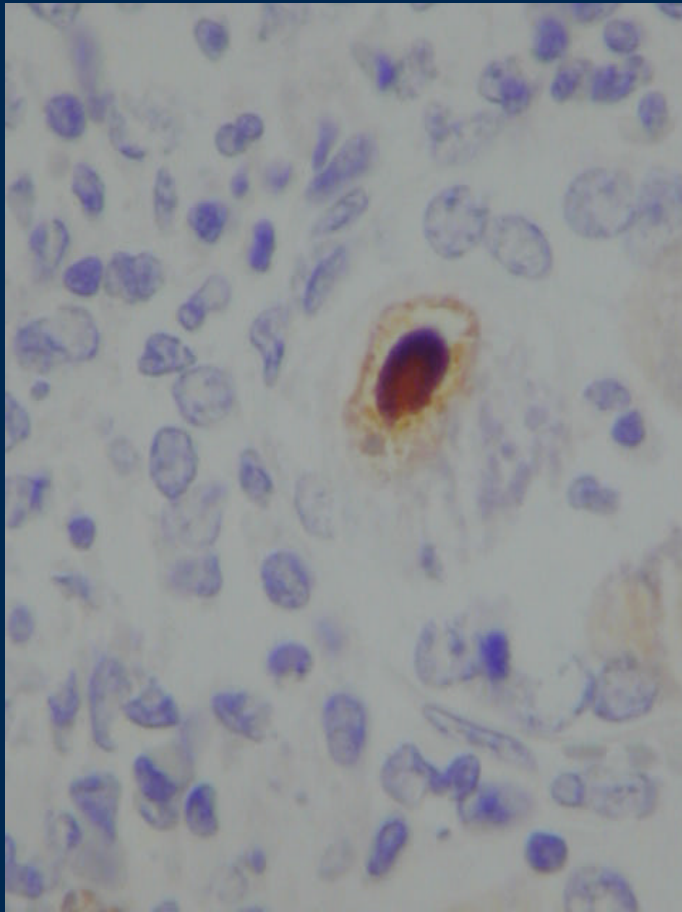


Ziehl Nielsen +

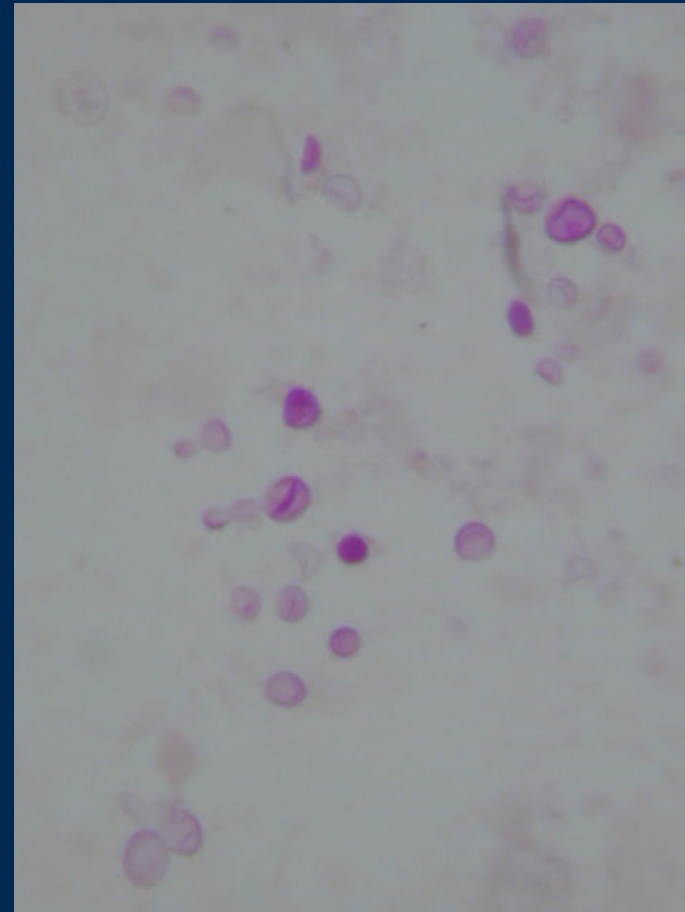
Ziehl Nielsen +++



Infecciones Oportunistas

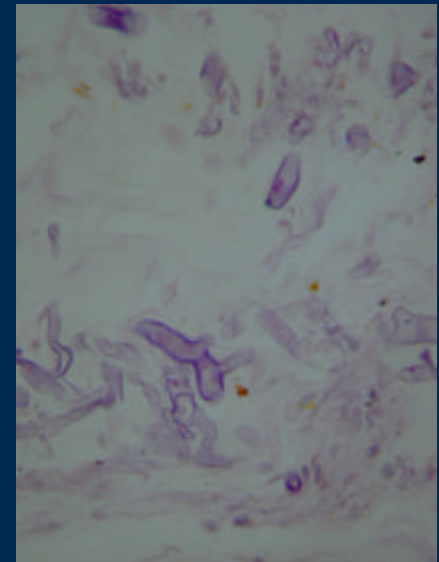
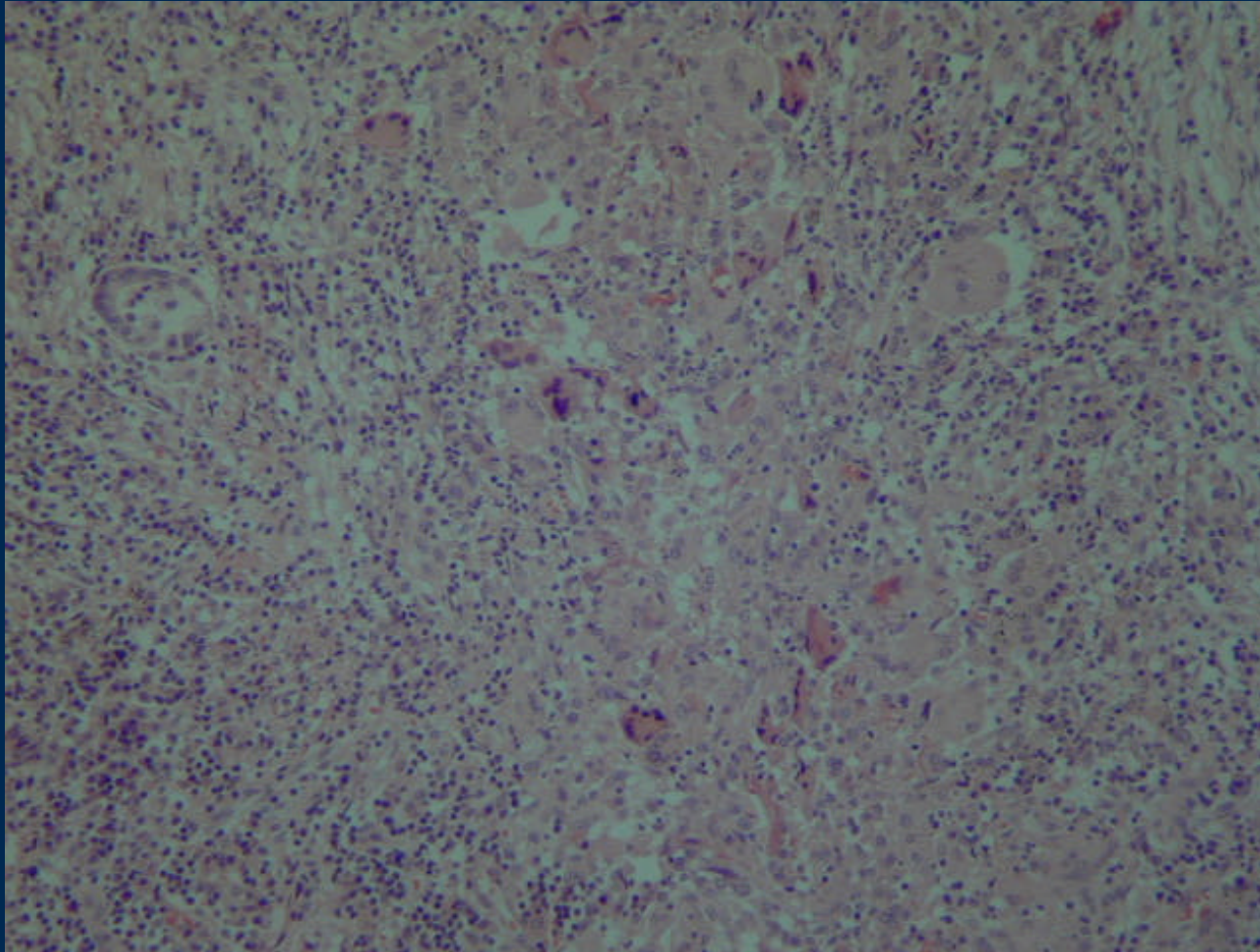


CMV



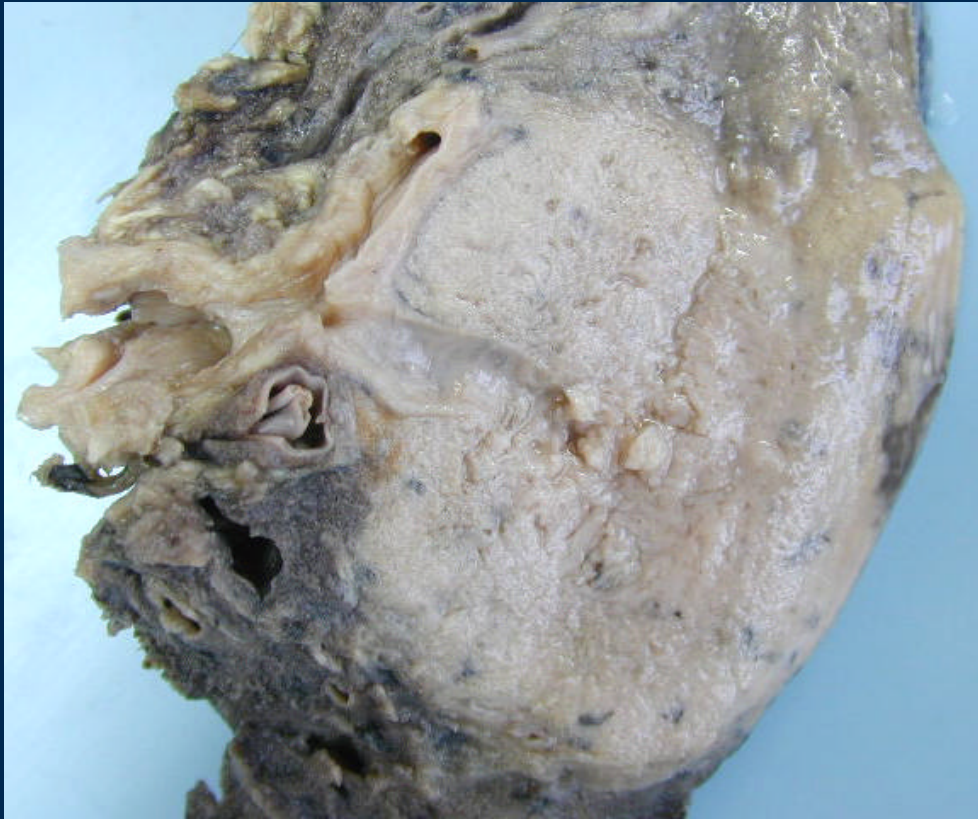Pneumocystis carinii

Mucormicosis

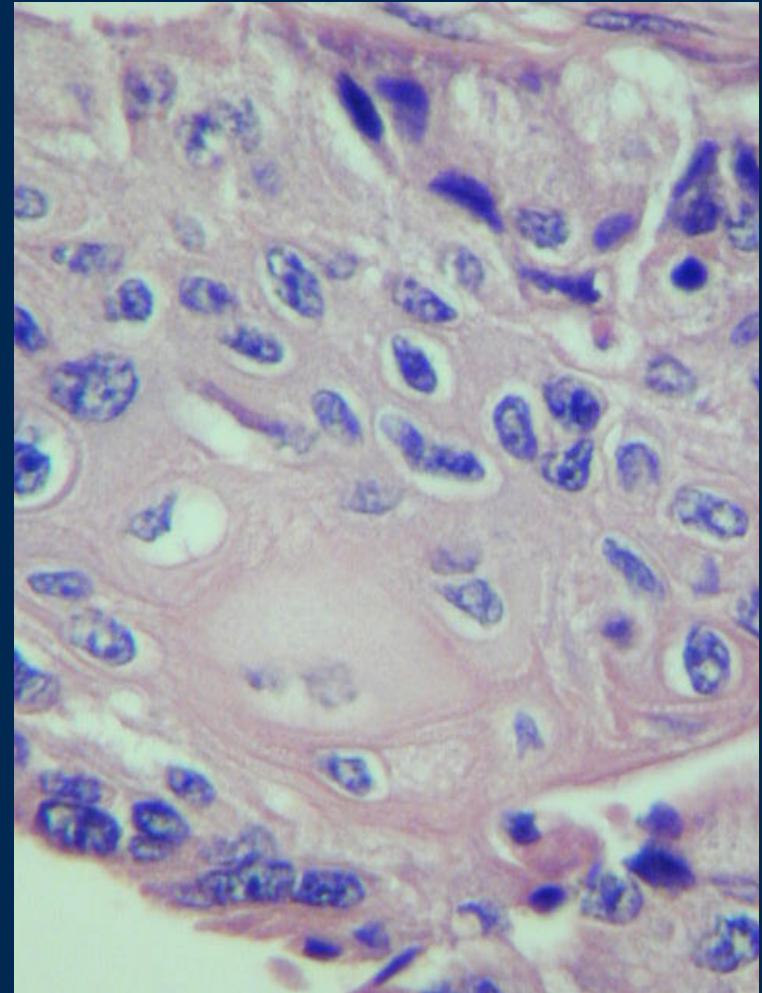


Exudado con células gigantes

Carcinoma Broncogénico Carcinoma Espinocelular

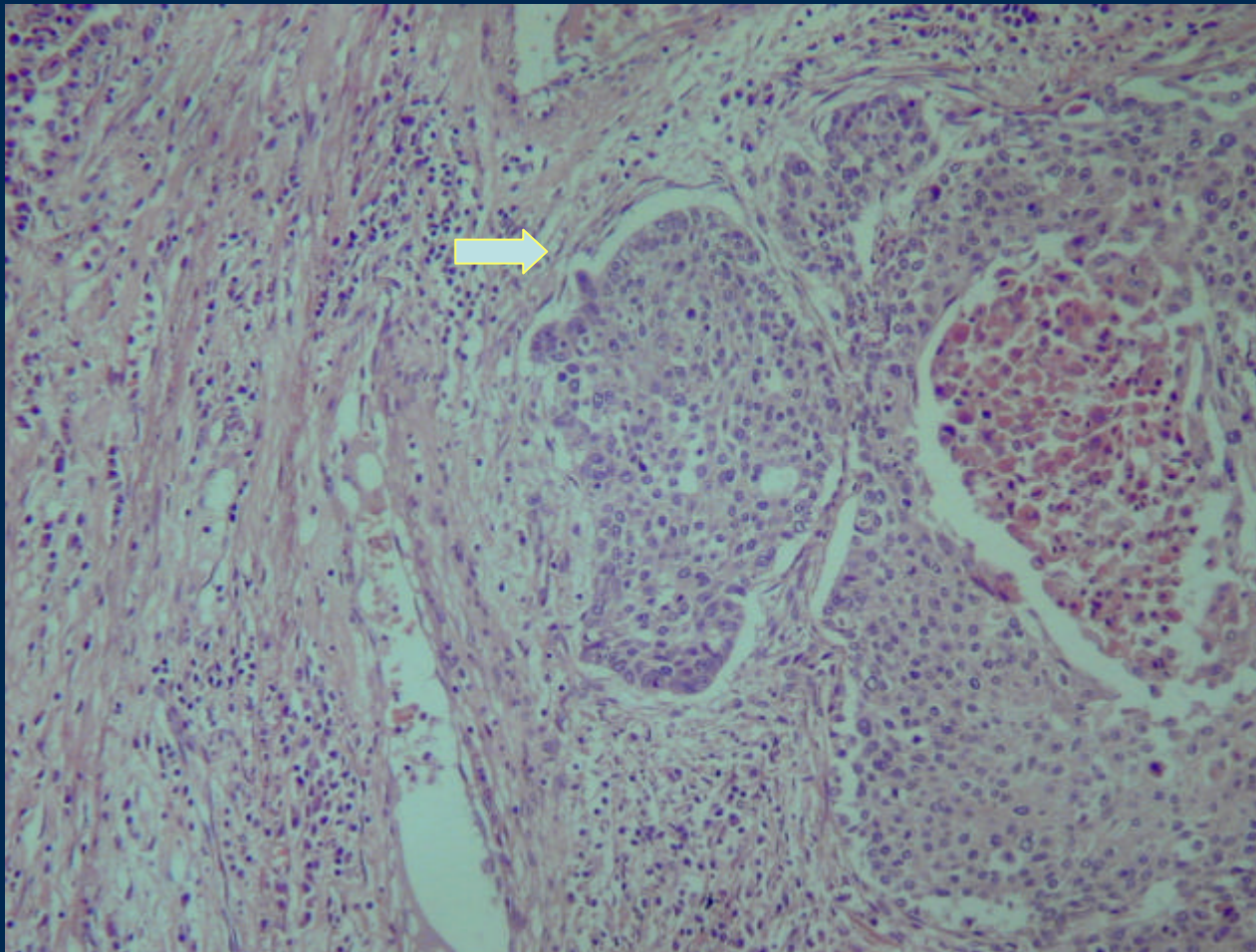


Tumor de crecimiento expansivo
En relación a bronquio



Células escamosas neoplásicas

Carcinoma Espinoceleular

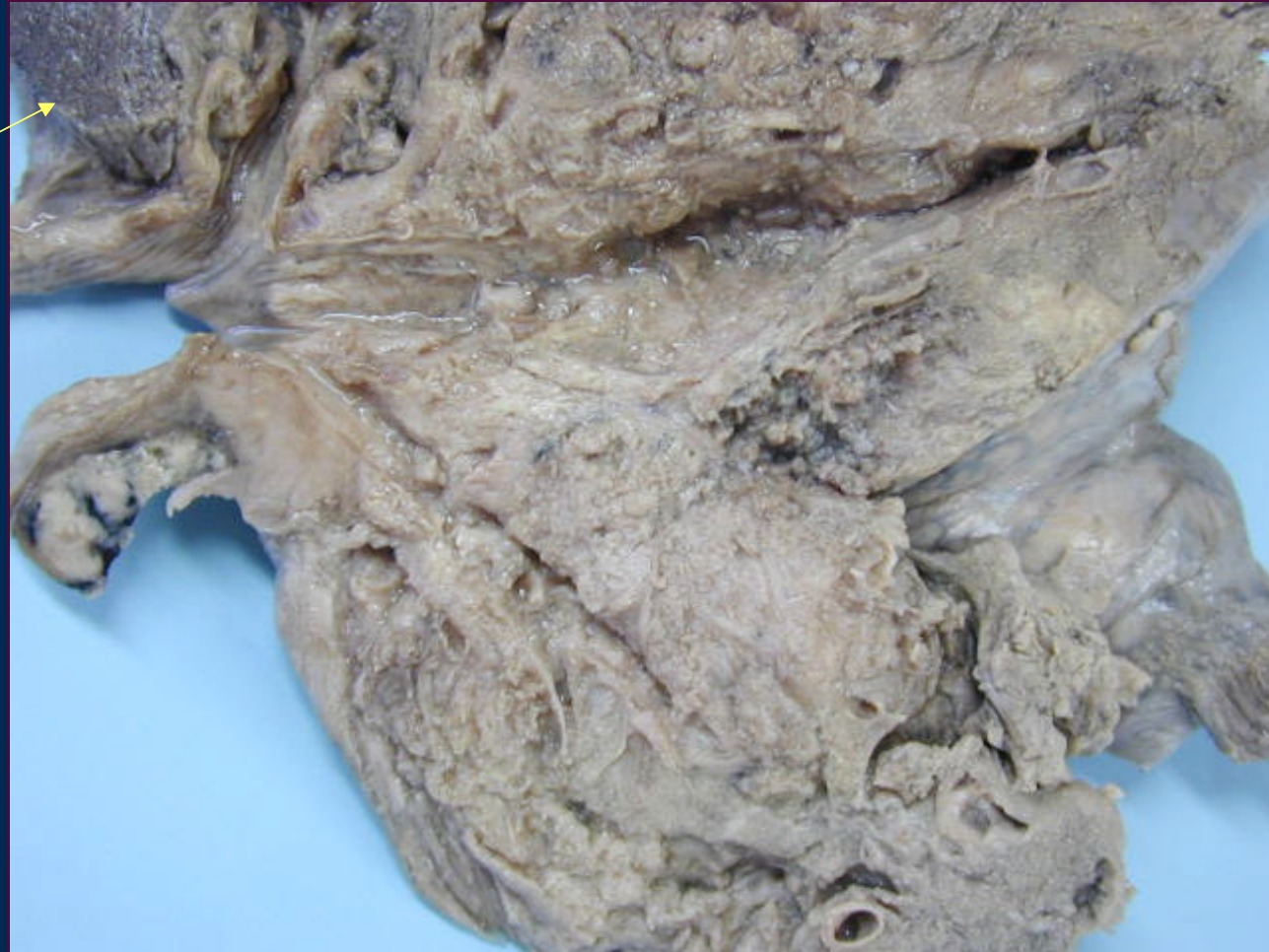

Invasión estromal con reacción inflamatoria peritumoral

Carcinoma broncogénico Adenocarcinoma

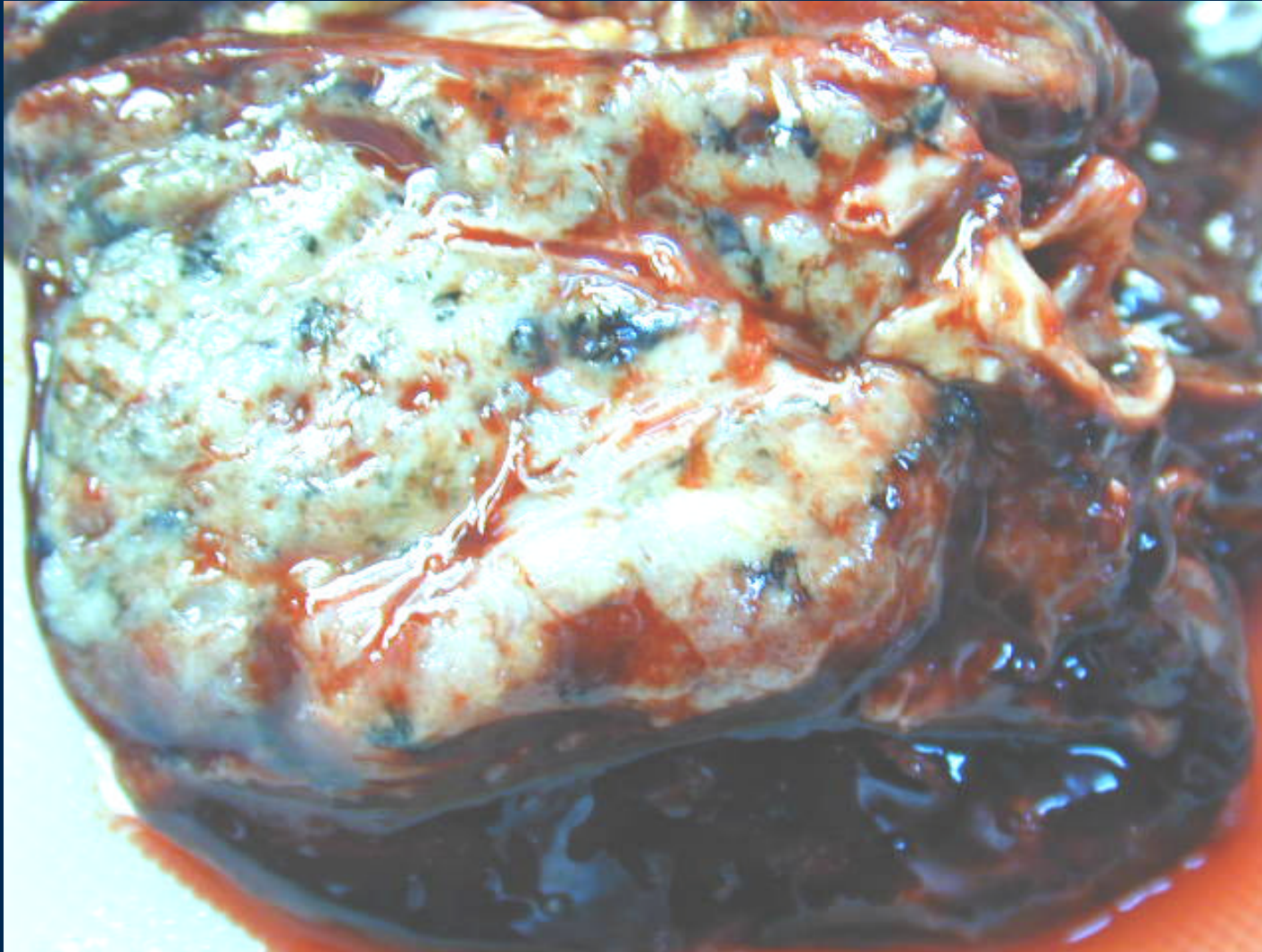Residuo de pulmón

Bronquio

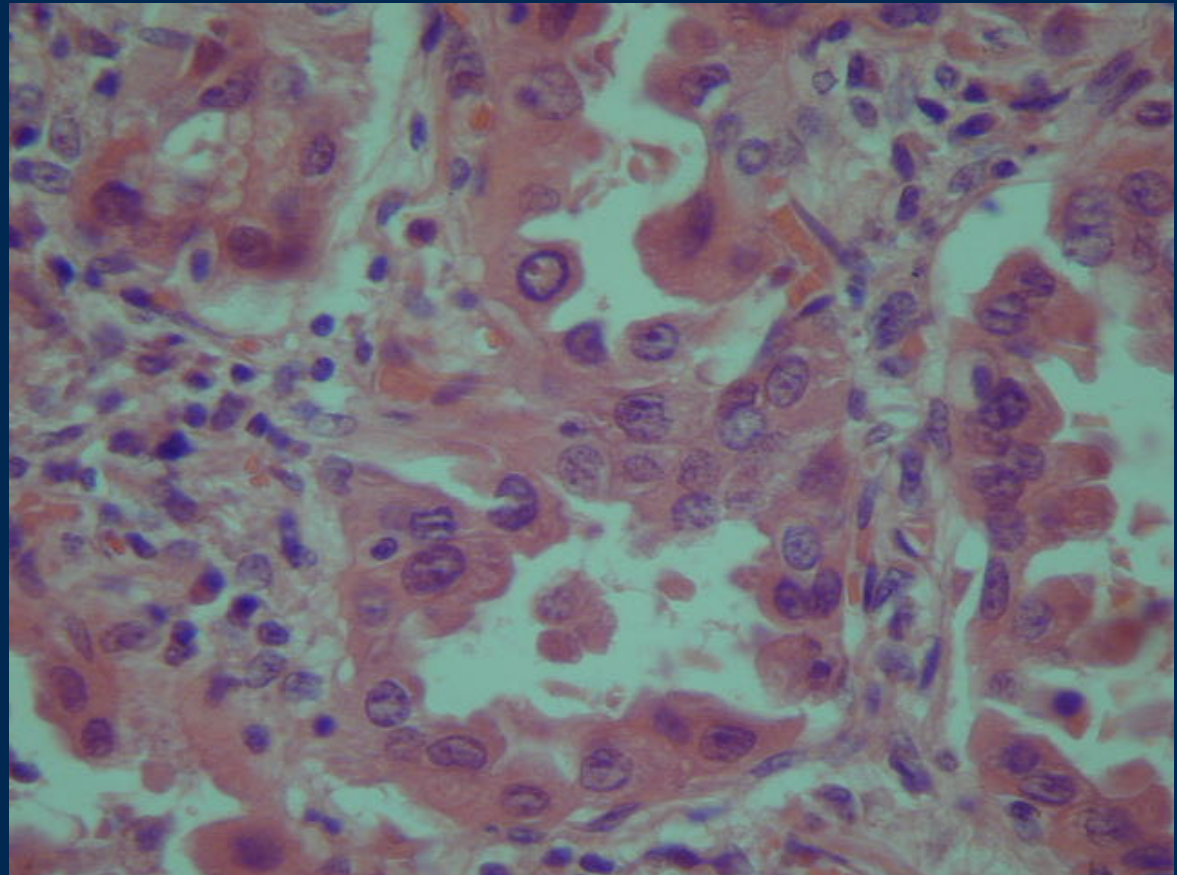
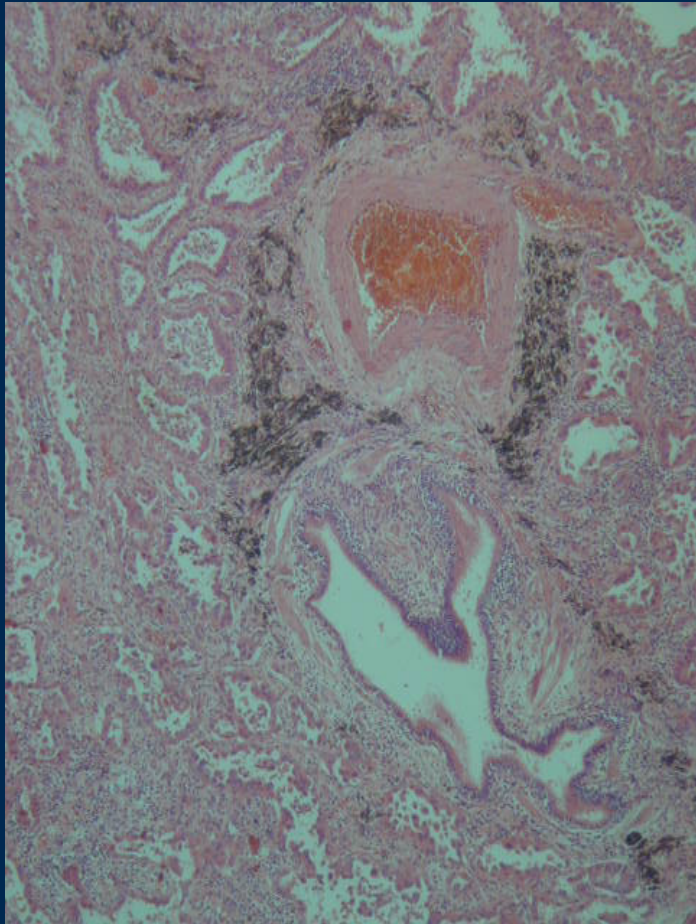


Tumor extenso de superficie vellosa

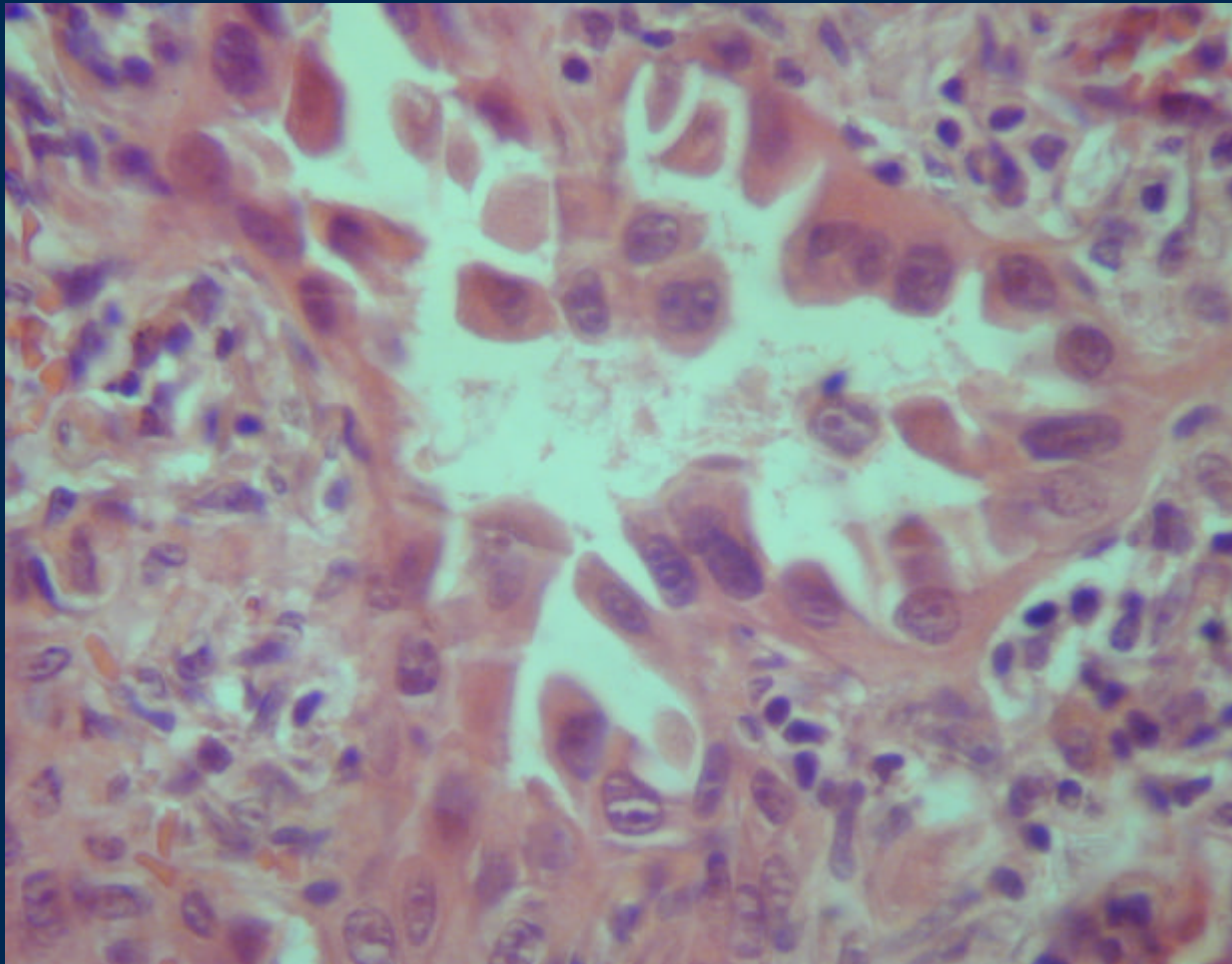
Adenocarcinoma pulmonar



Carcinoma Bronquioloalveolar

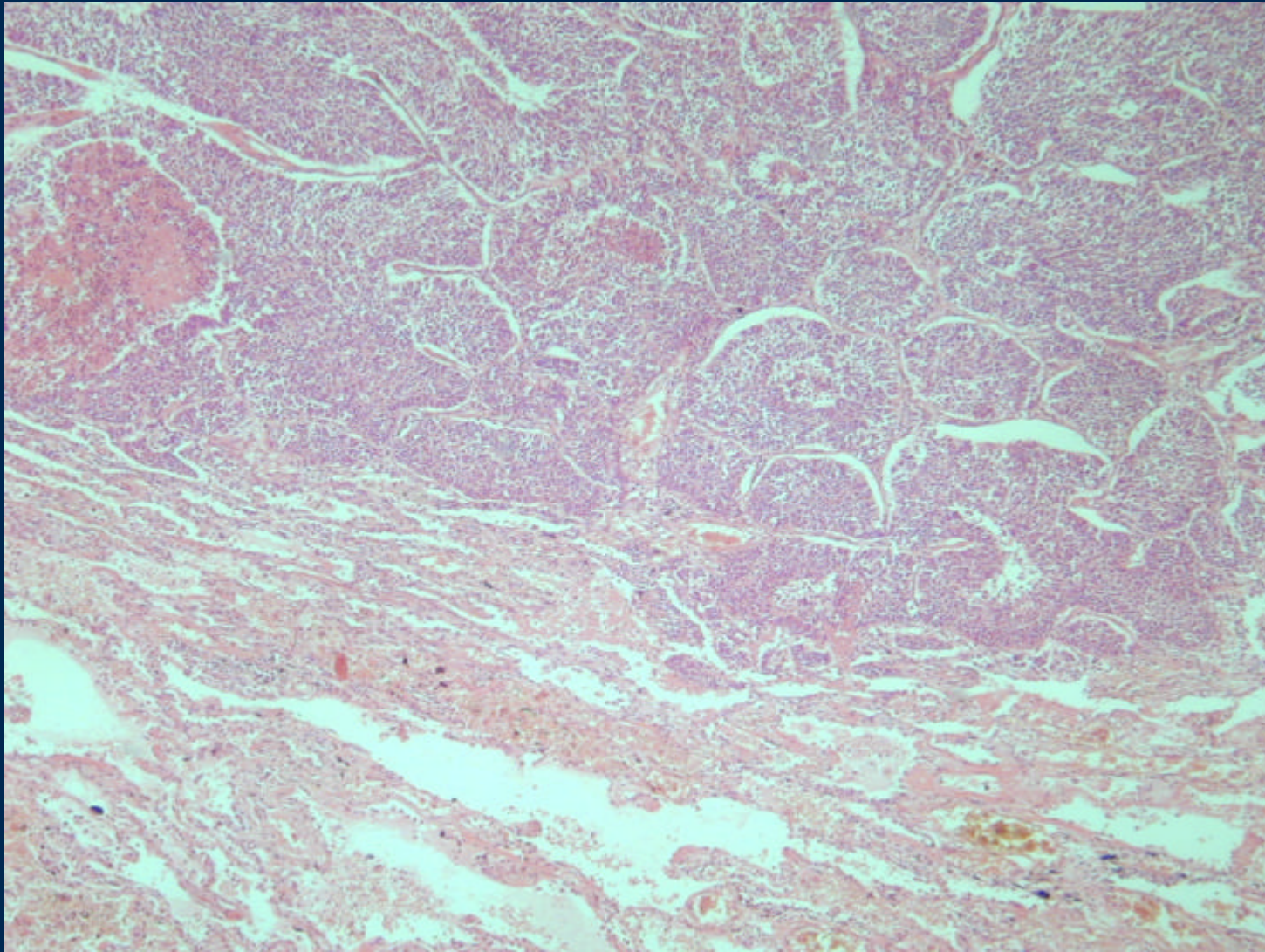


Carcinoma Bronquioloalveolar

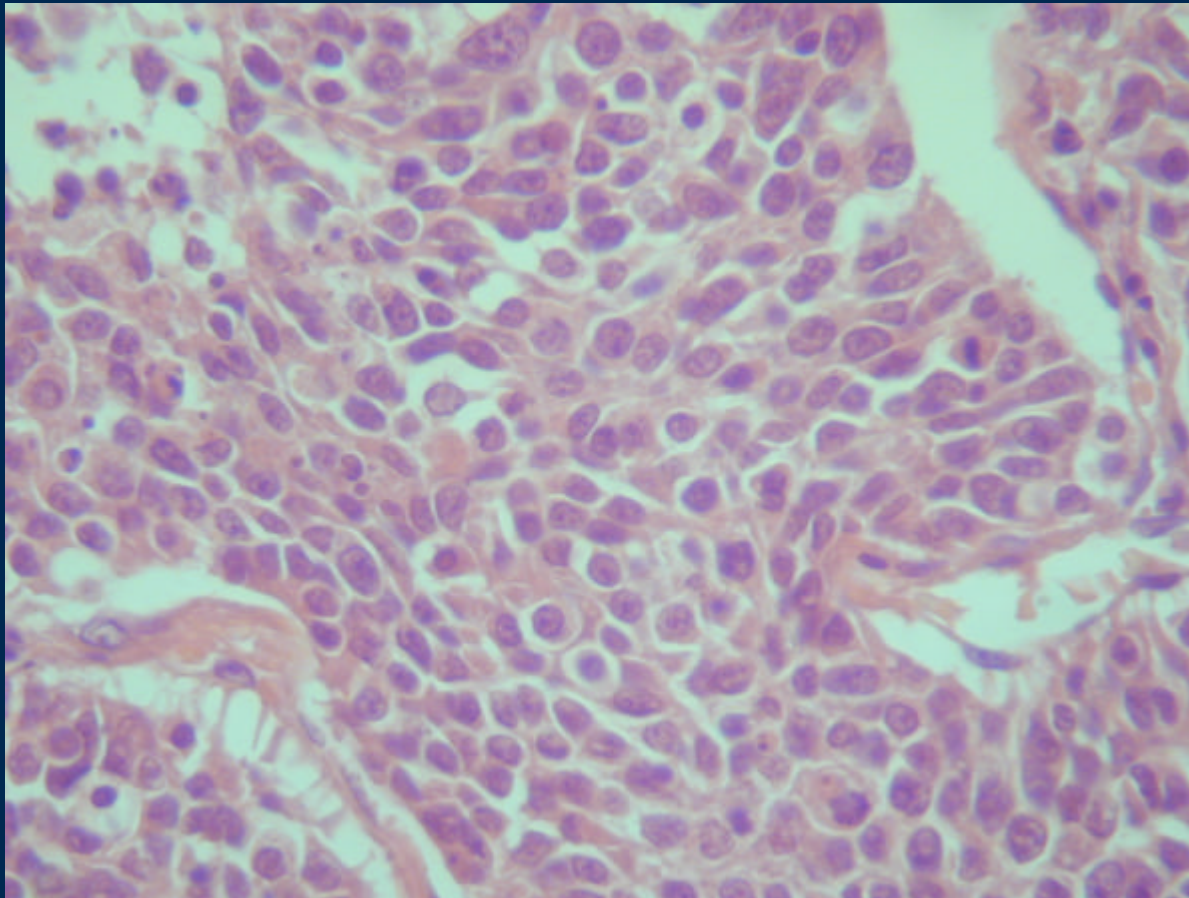


Adenocarcinoma
Células atípicas
Revisten los alvéolos

Carcinoma de células pequeñas

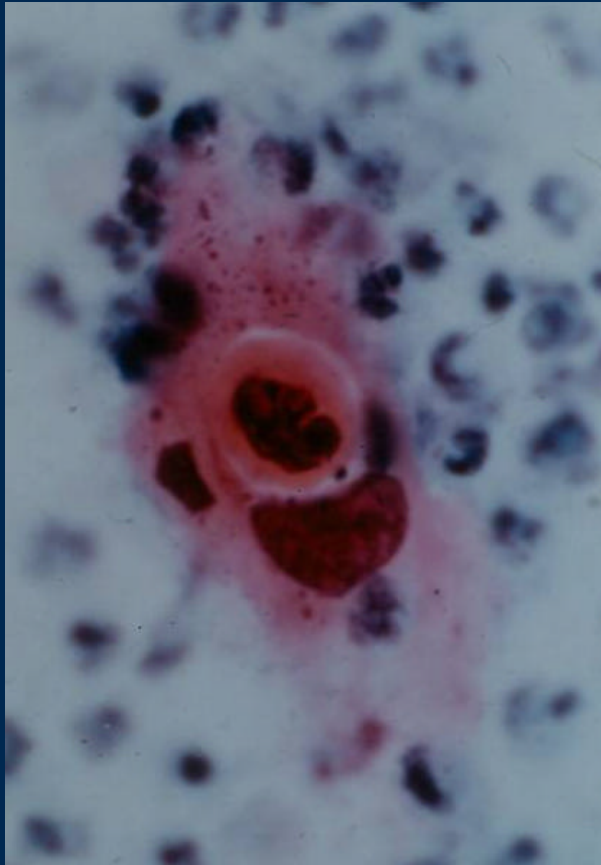


Carcinoma de células pequeñas

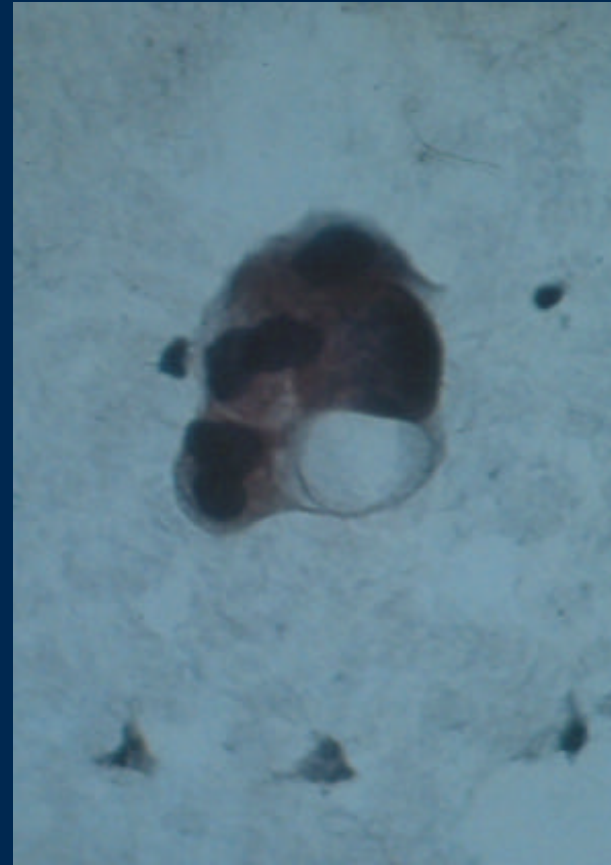

Células pequeñas
(parecidas a linfocitos)
Mitosis frecuentes
Necrosis

Diagnóstico citológico de Carcinoma



Carcinoma espinicelular



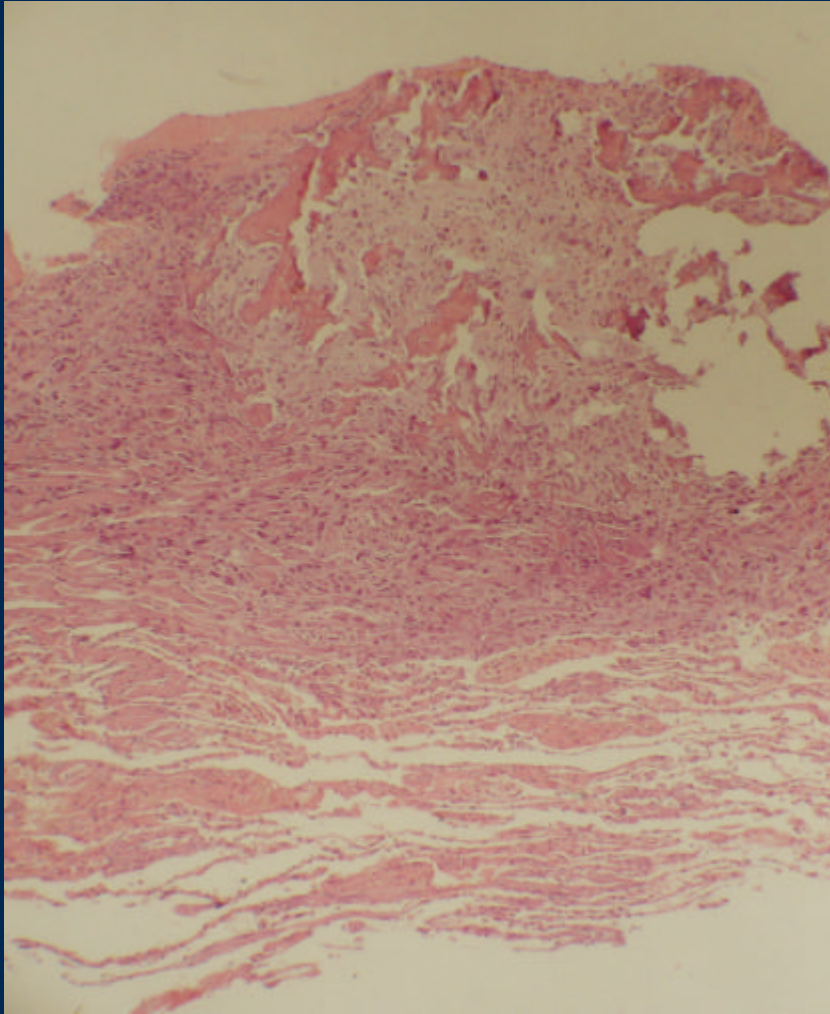
Adenocarcinoma

Metástasis Pleurales

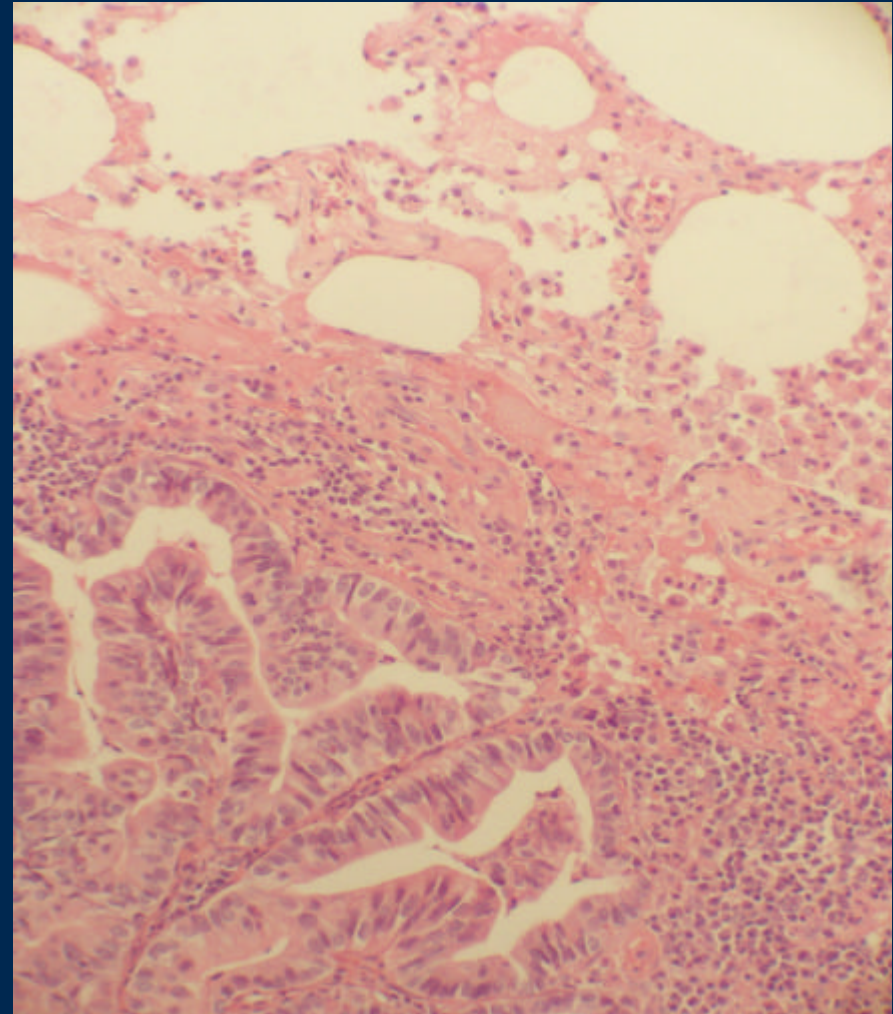


Vasos linfáticos
Teñidos por
antracosis

Metástasis Pulmonares



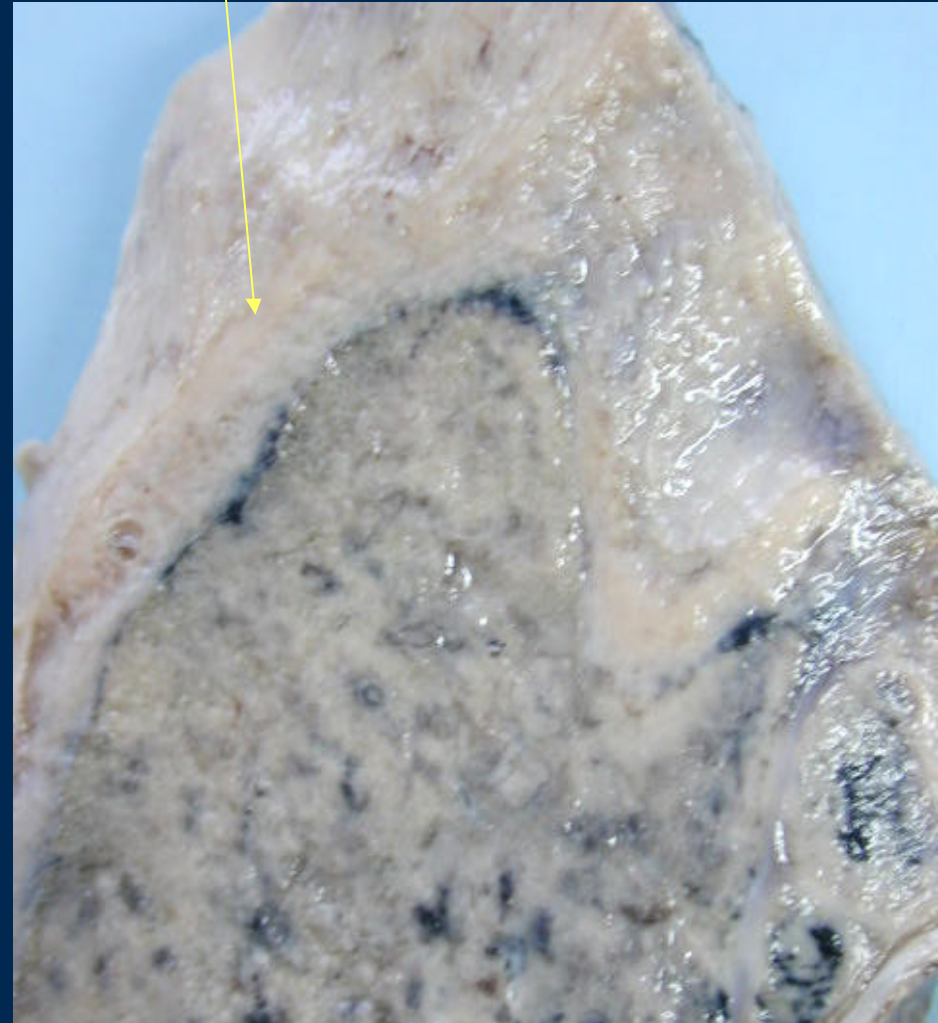
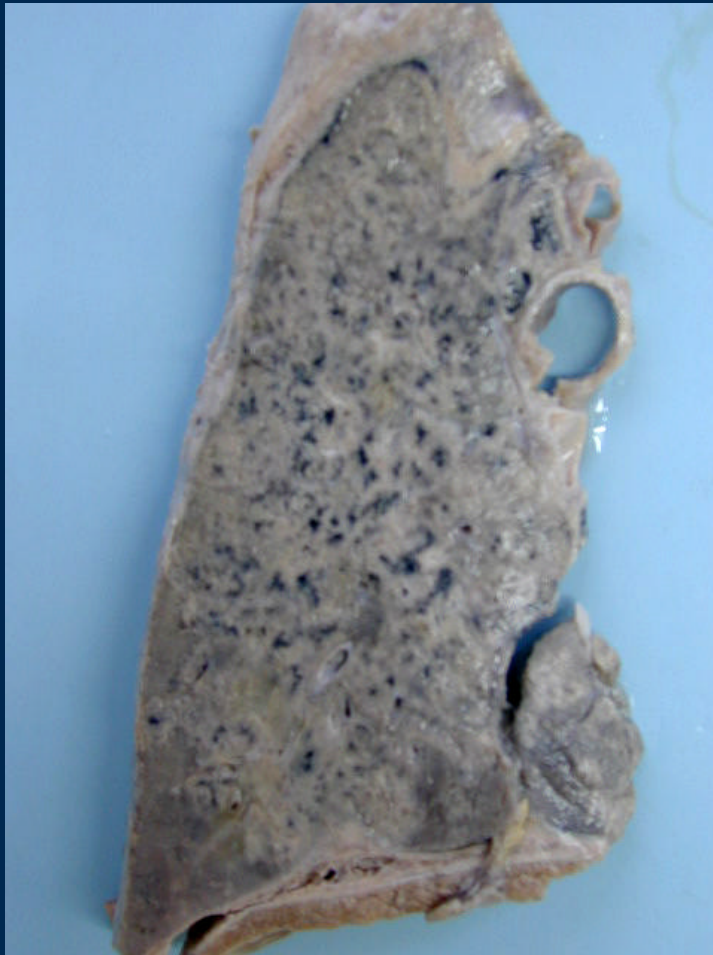Metástasis de osteosarcoma



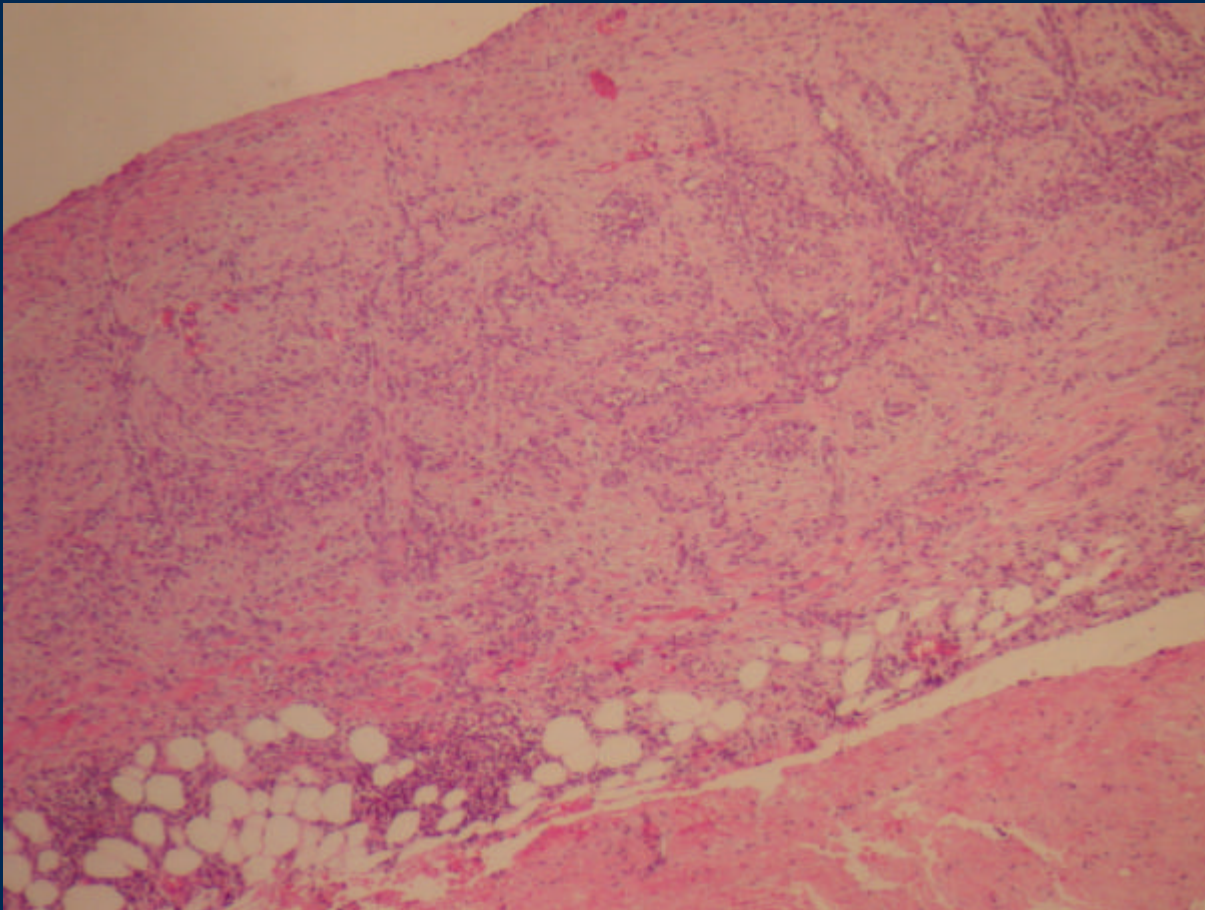
Metástasis de adenocarcinoma

MESOTELIOMA

Engrosamiento pleural

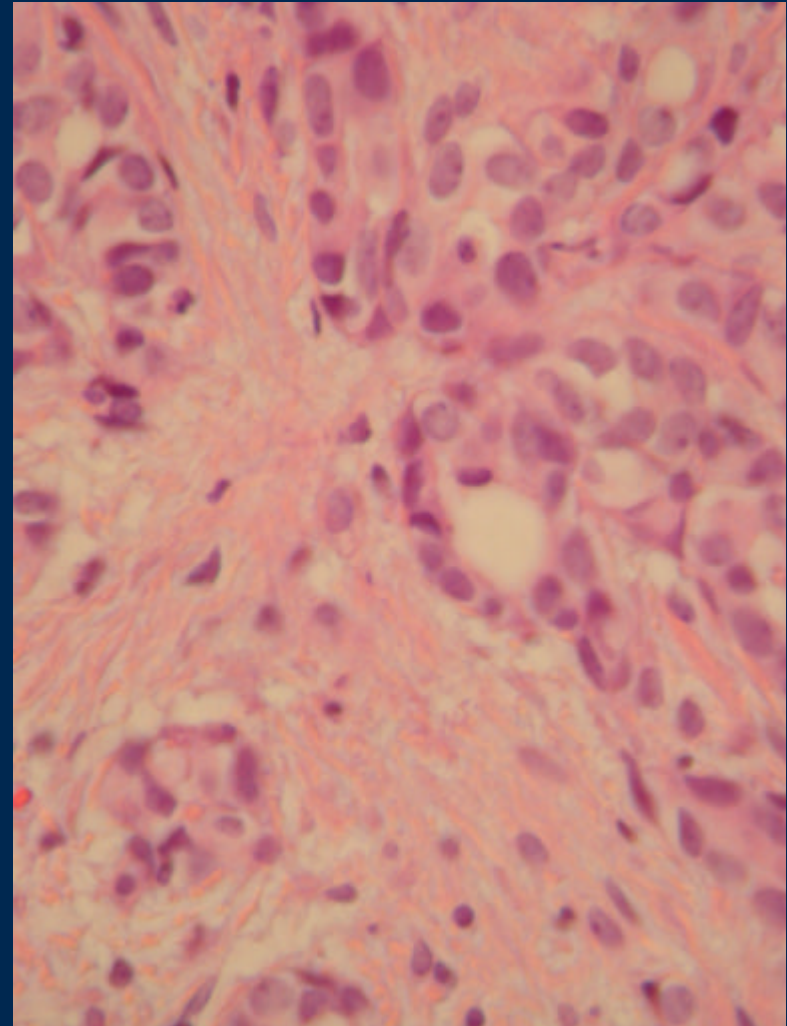
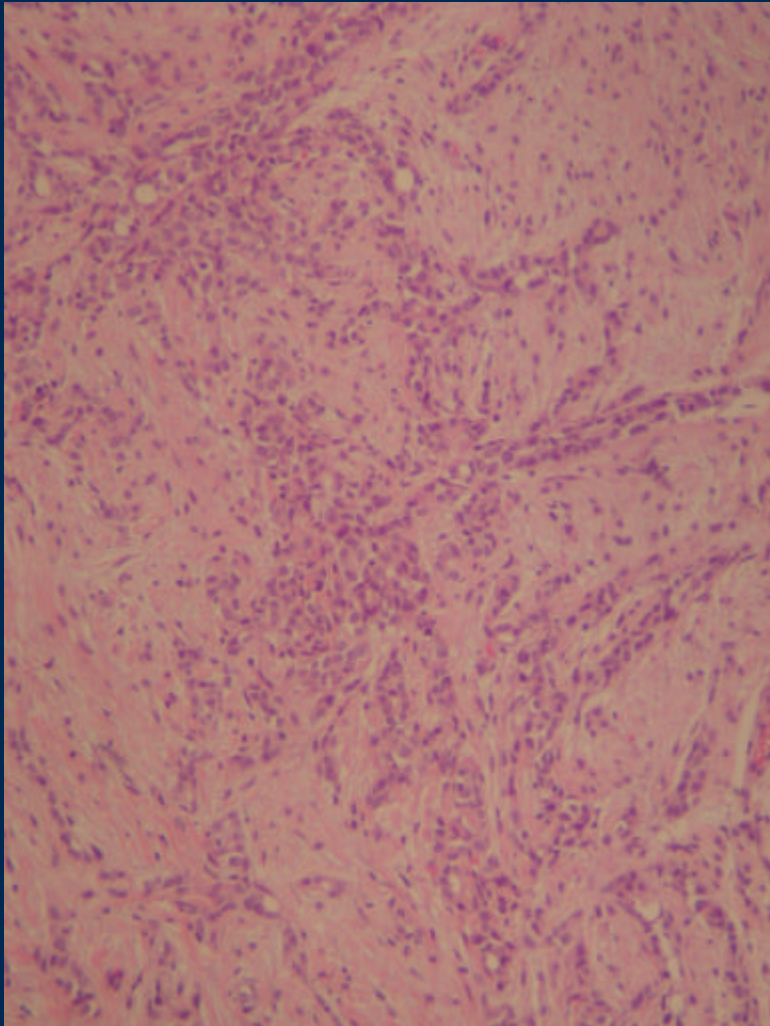


Mesotelioma



Pleura engrosada
Tumor de crecimiento
En superficie

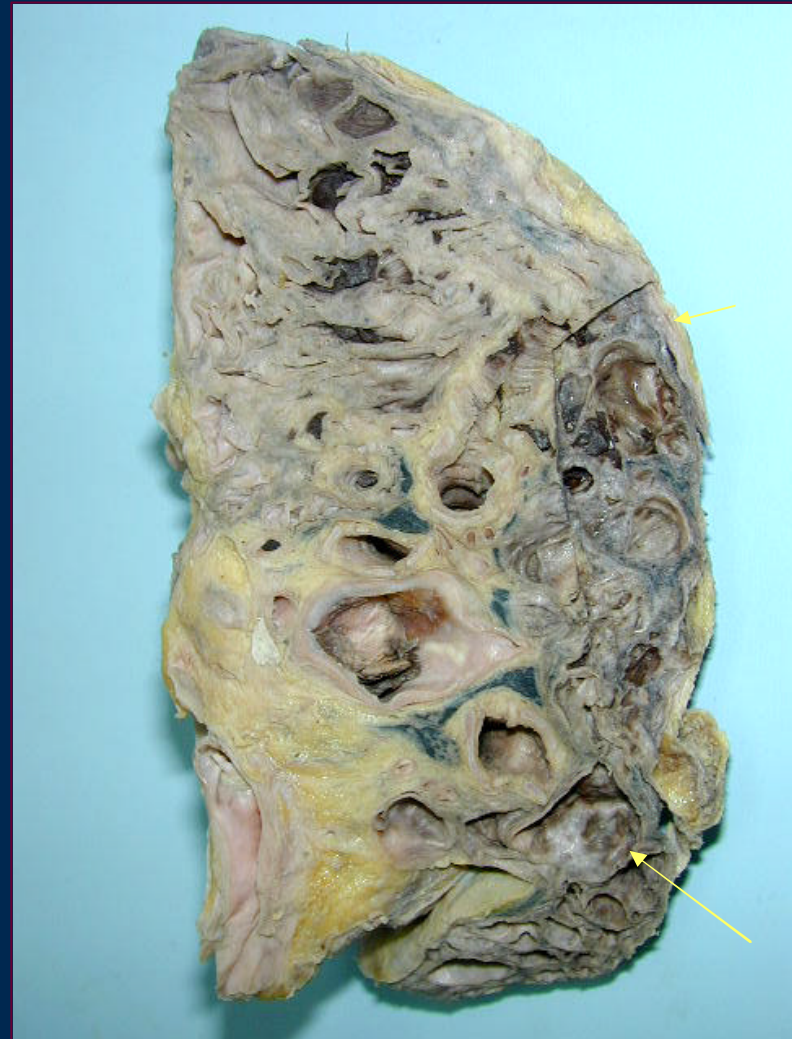Meotelioma



DG. Diferencial: Adenocarcinoma

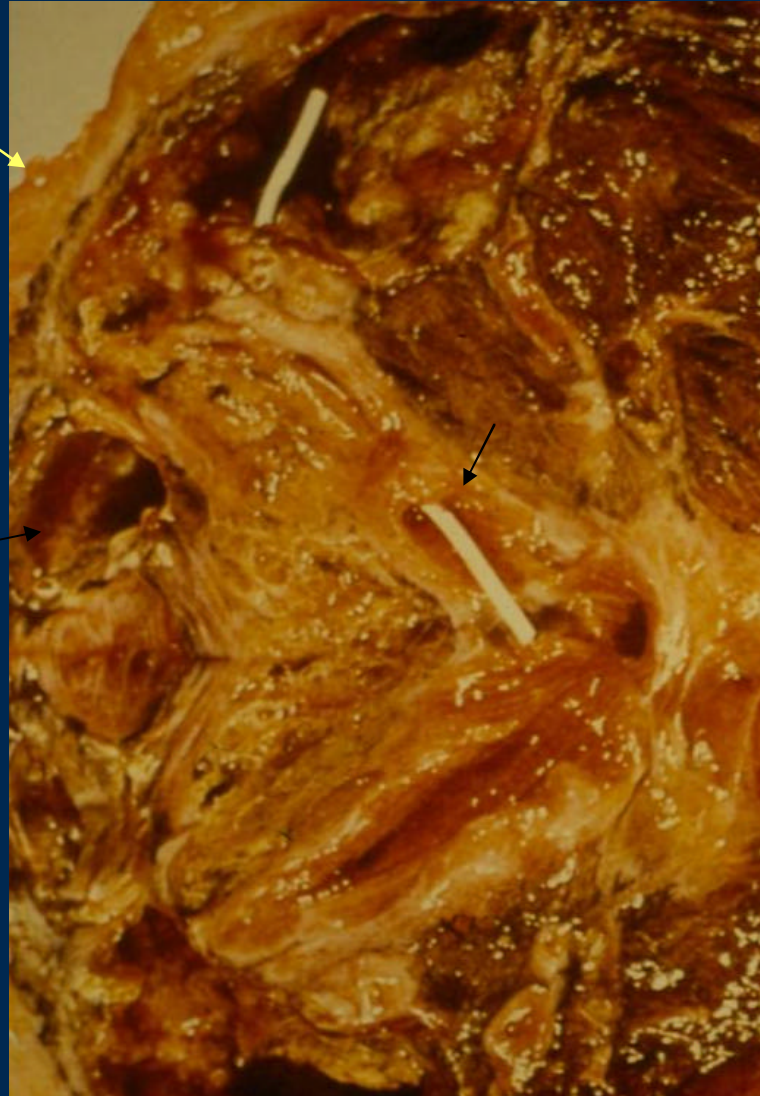
BRONQUIECTASIAS

- Dilatación de la vía aérea
- alcanza a menos de 1 cm de la superficie pleural



Bronquiectasias

Pleura




Bronquios dilatados

Pulmón de shock

Aumento de tamaño
Superficie brillante
Petequias

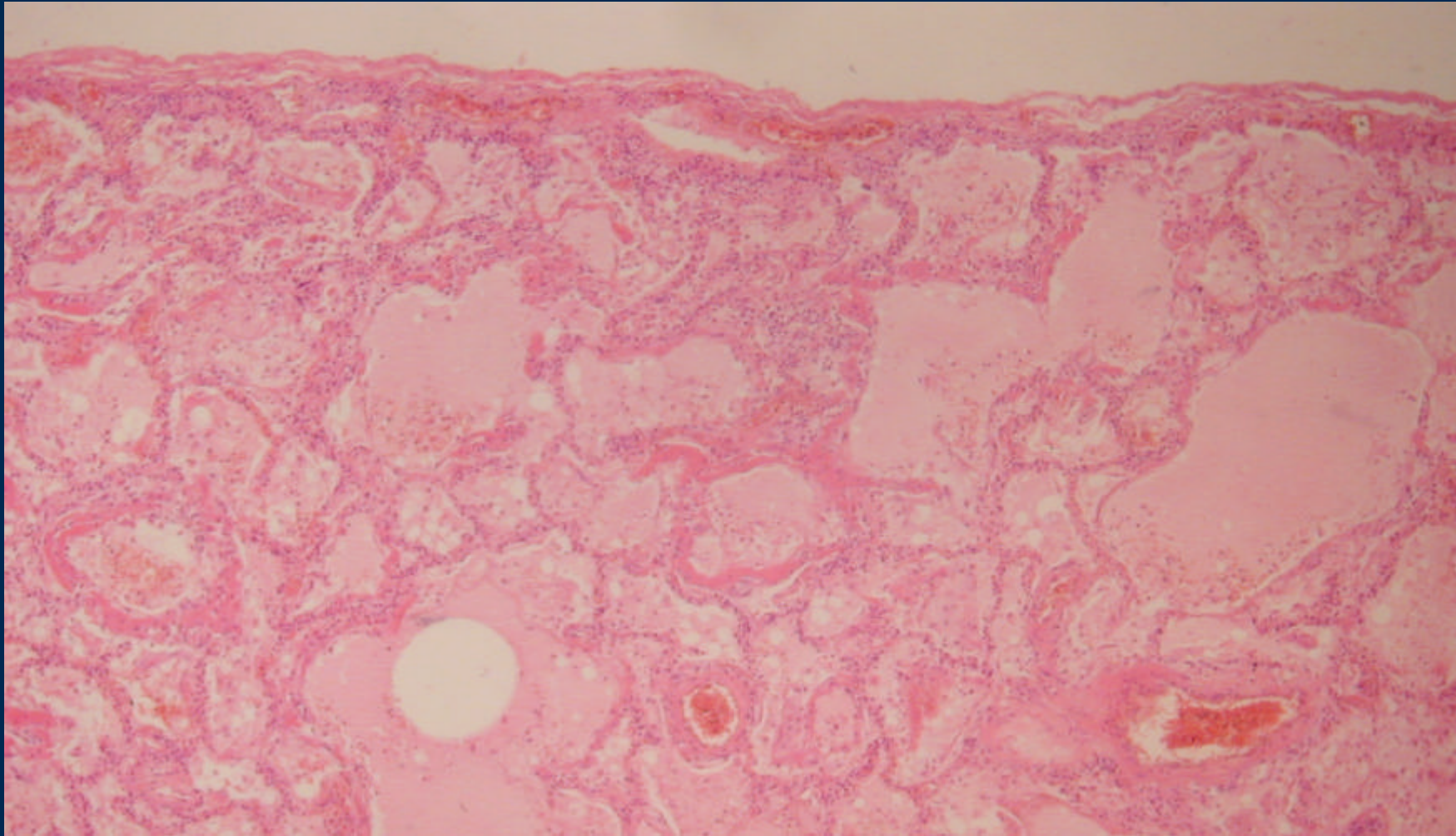


Pulmón de Shock



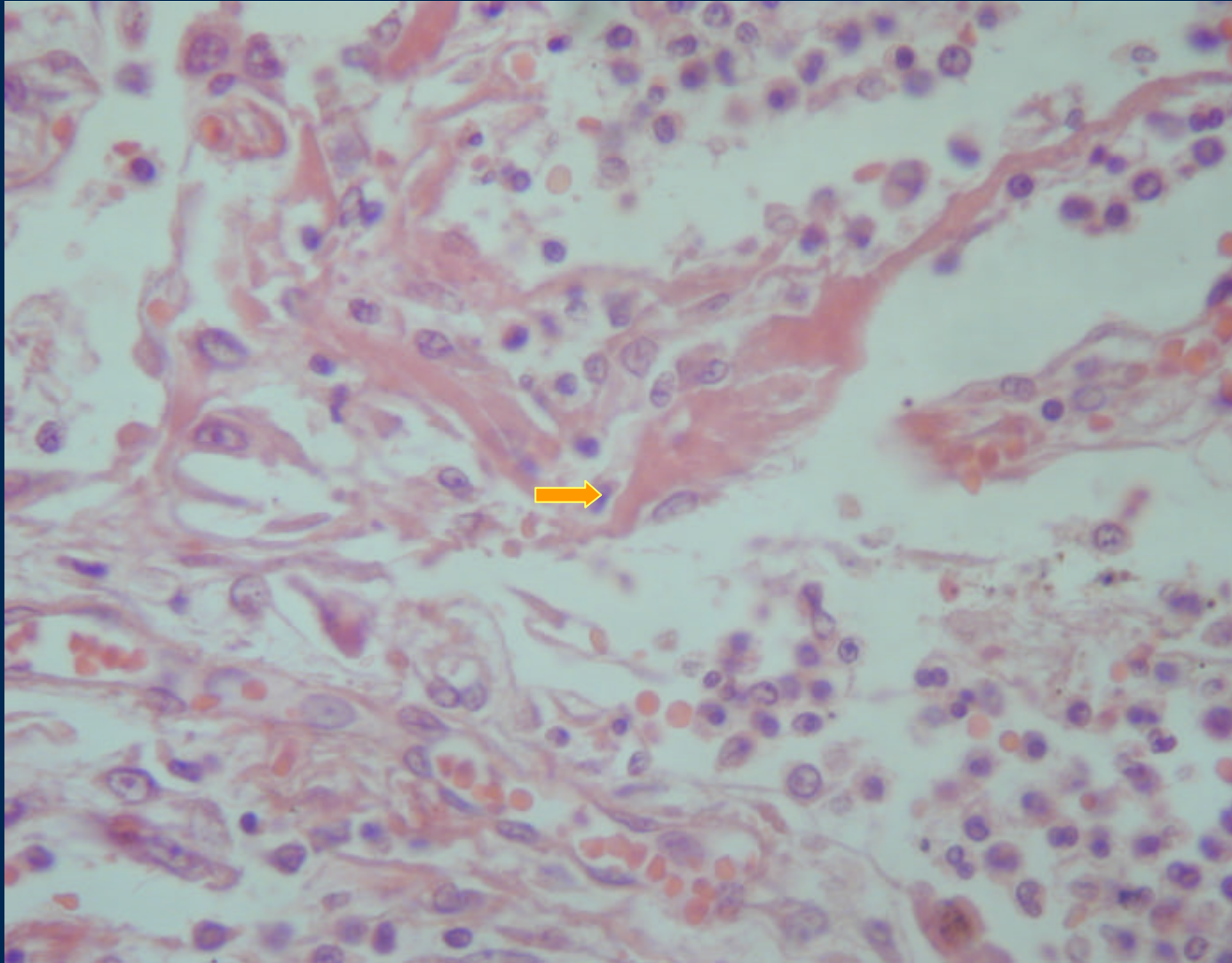
→ Petequias

Pulmón de Shock



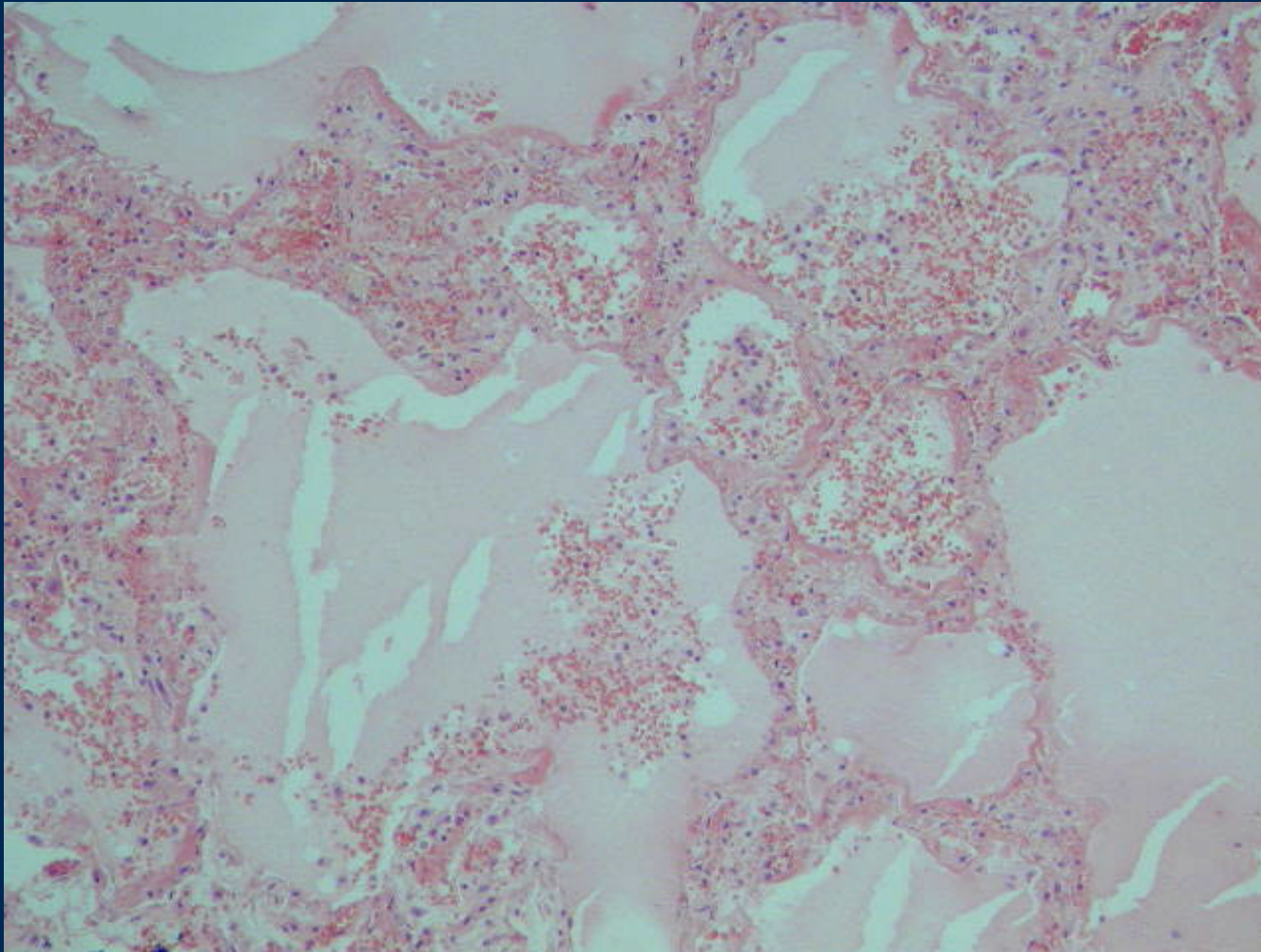
Congestión edema membranas hialinas

Pulmón de Shock



Membrana hialina

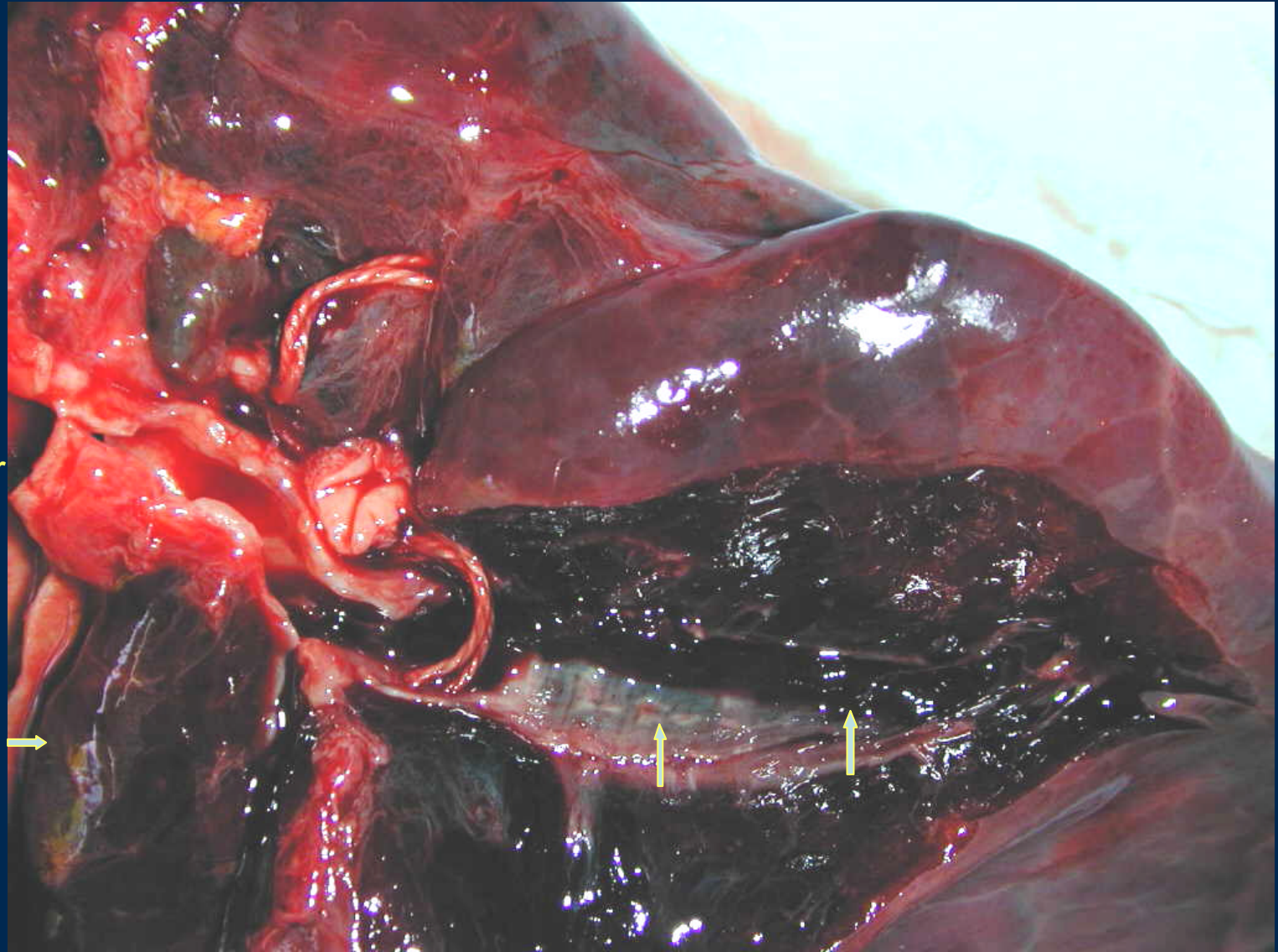
Pulmón de shock



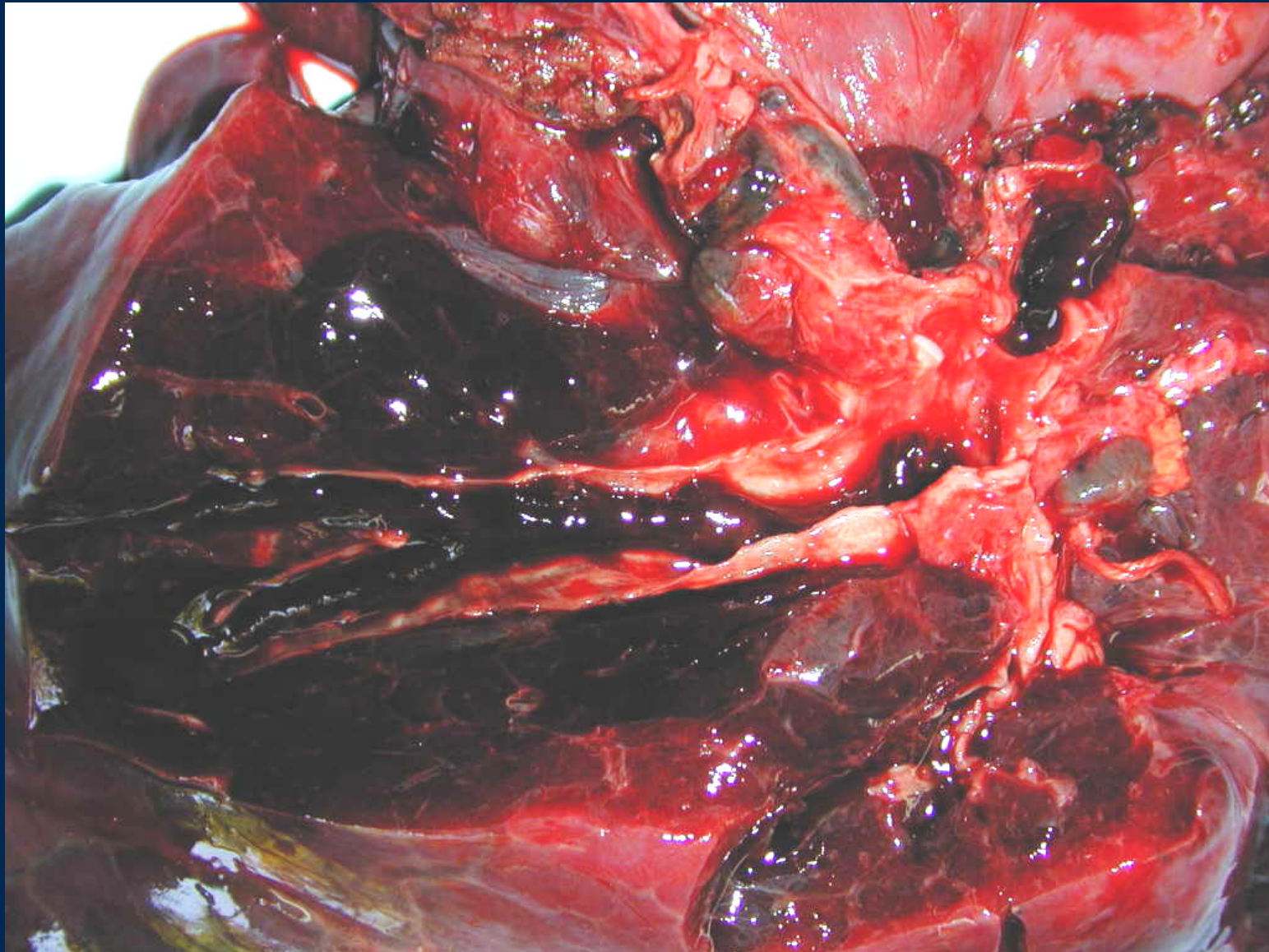
Edema, congestión, hemorragia intraalveolar, membranas hialinas

Tromboembolismo Pulmonar

Arteria pulmonar



Tromboembolismo Pulmonar

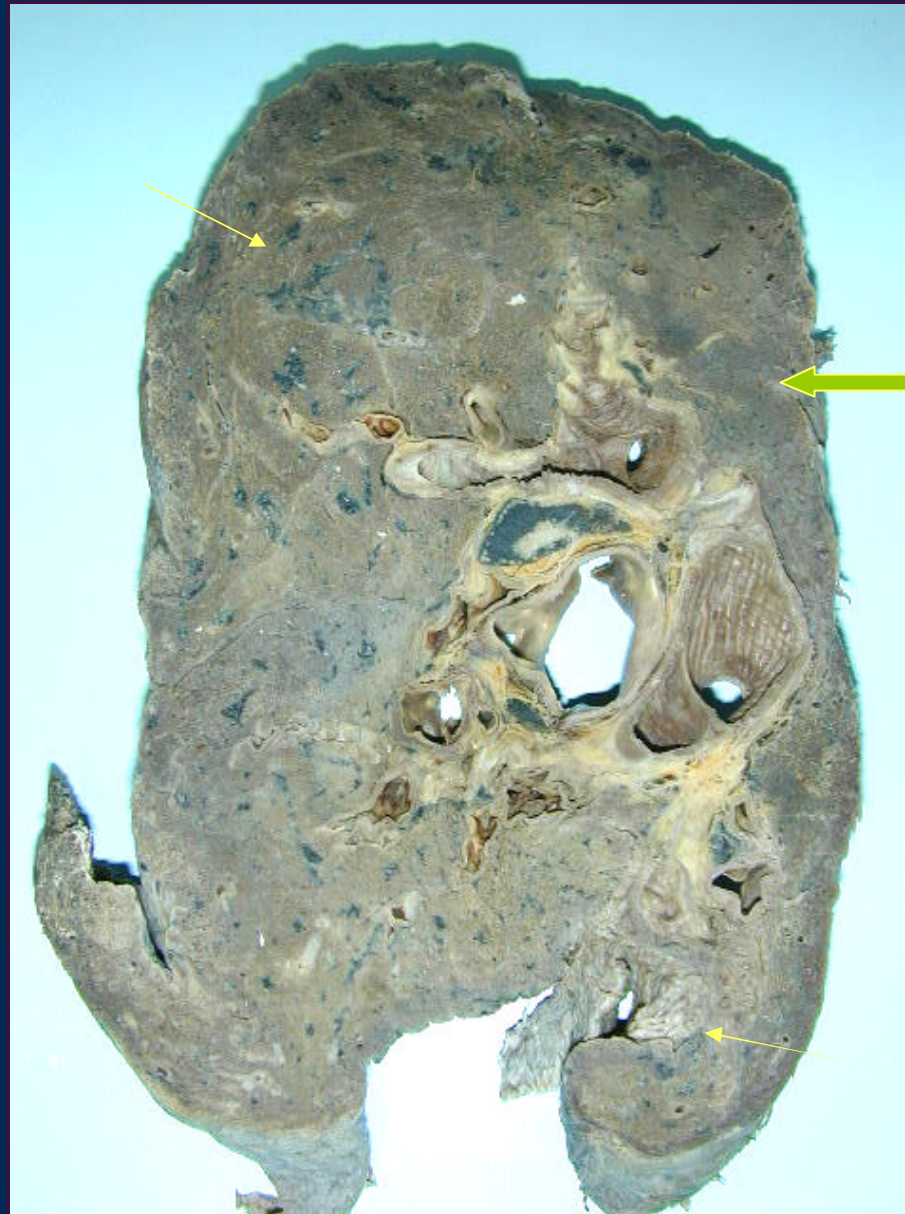

TEP

Superficie pleural rugosa
Parénquima compactado sin aire

Trombos intravasculares

Zonas pardo oscuras de
← infarto pulmonar



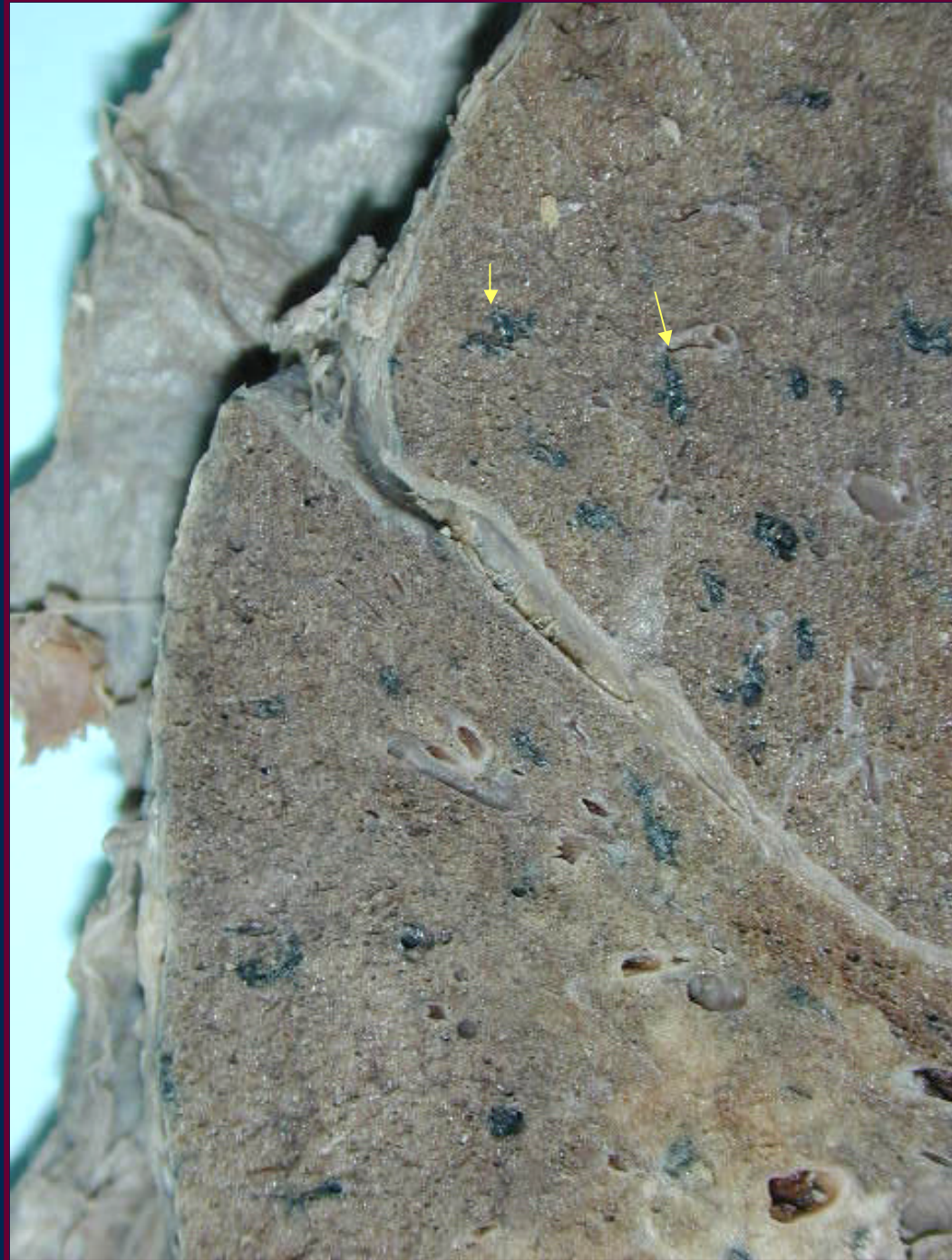TEP

Enfermedad de base BRN

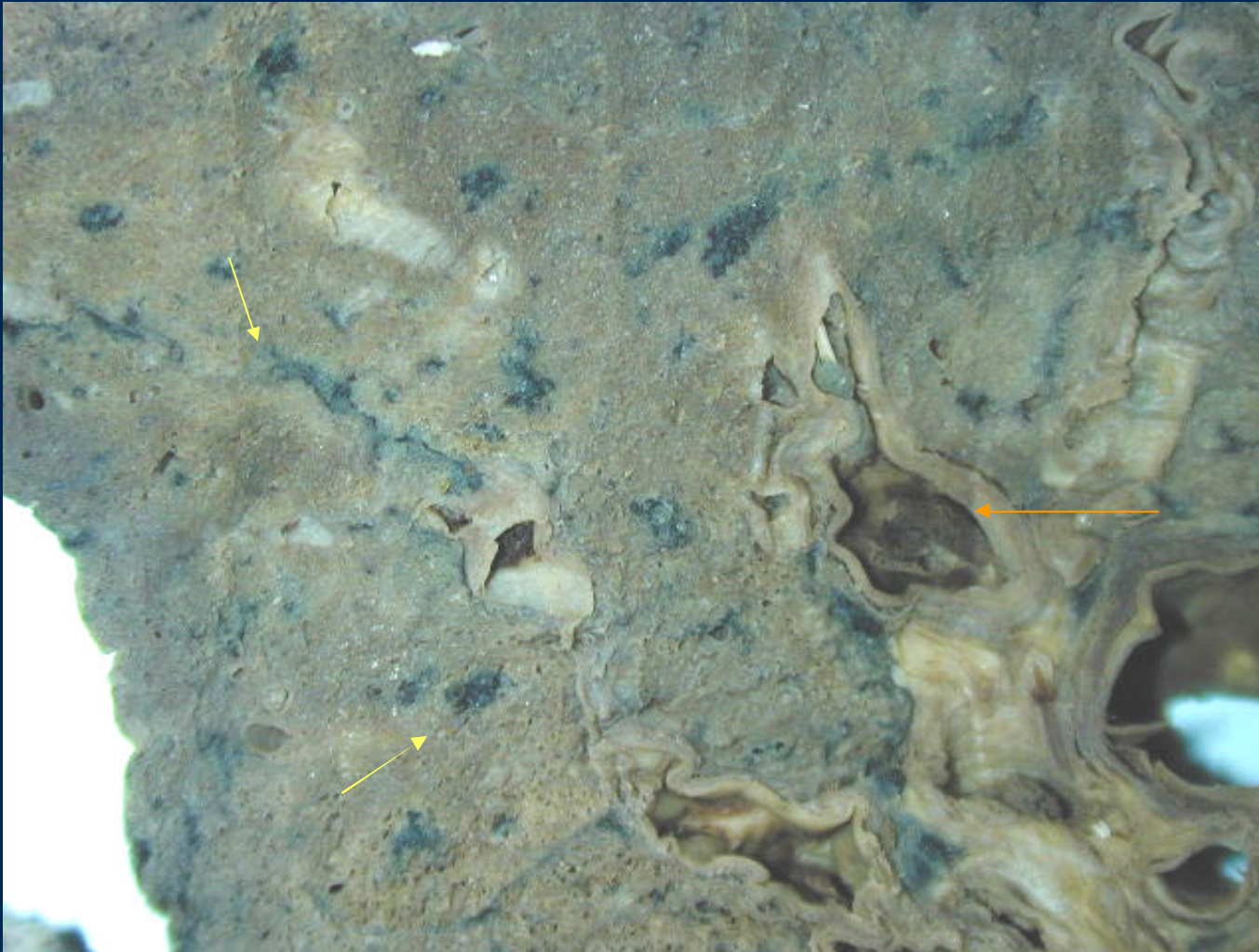
Derrame pleural

Fibrina pleural

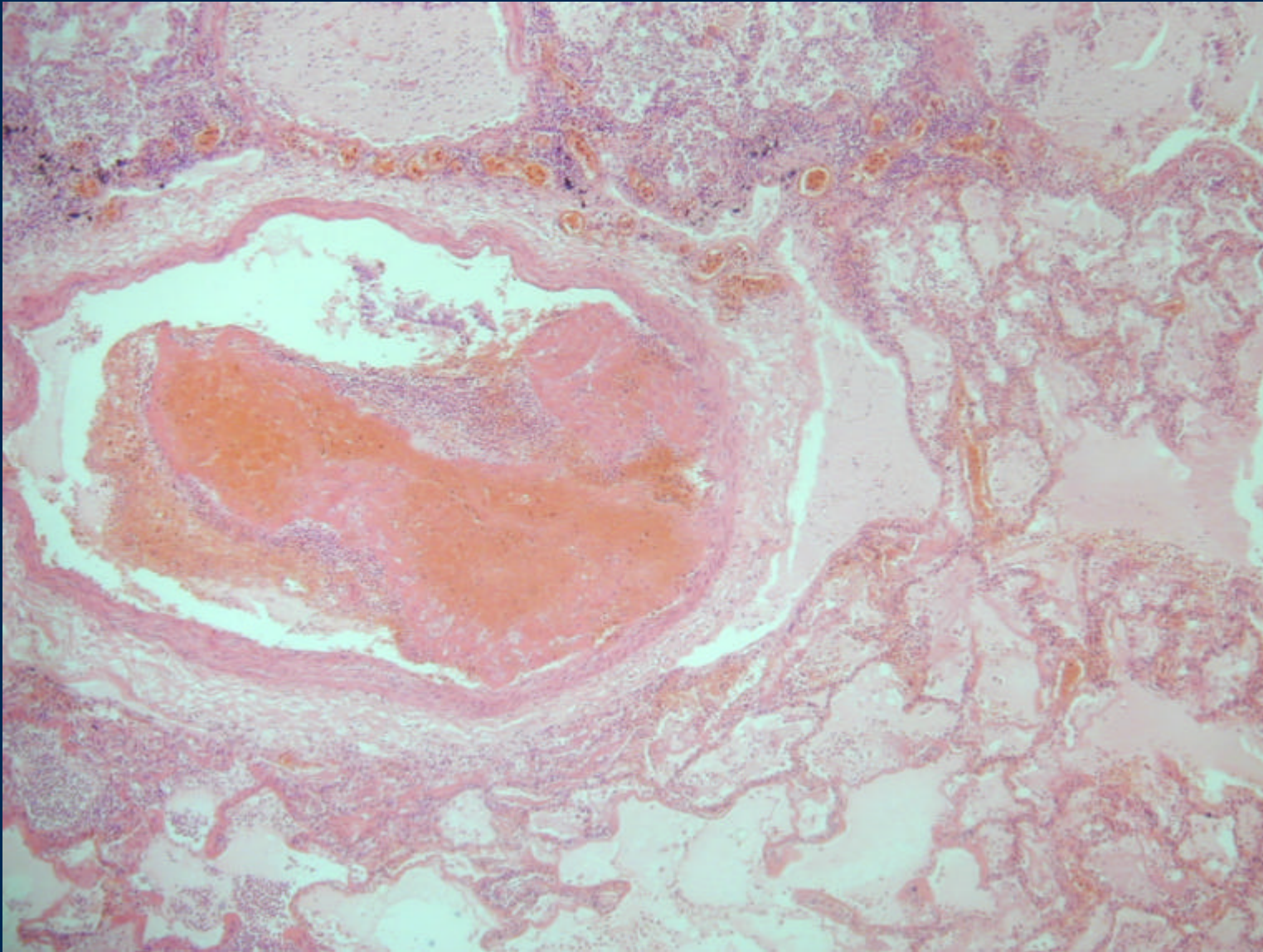
Adherencias en la cisura



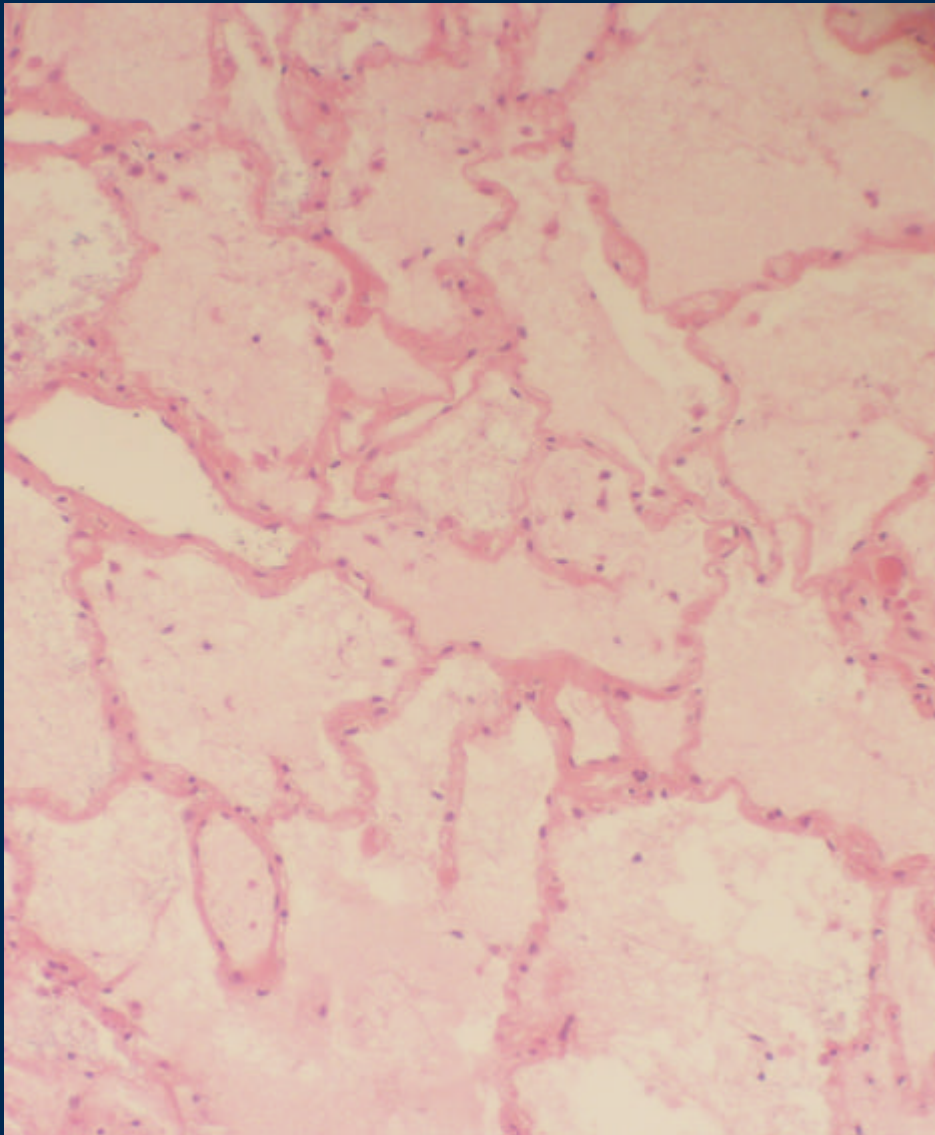
TEP



TEP : trombo intravascular



Edema Pulmonar Agudo

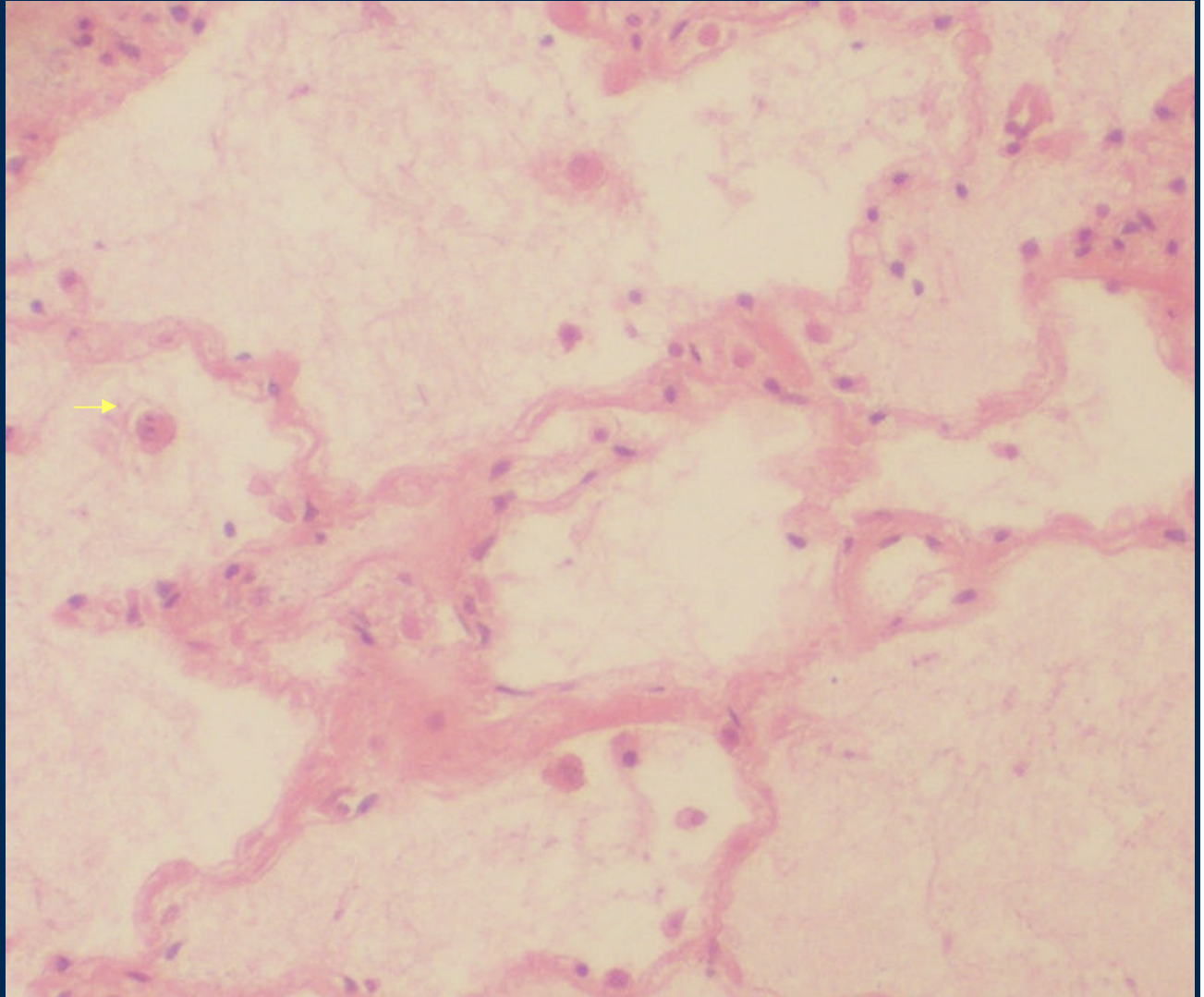


Arquitectura conservada
Alvéolos de paredes delgadas

Relleno alveolar eosinófilo
(transudado)
Macrófagos escasos
Glóbulos rojos escasos

Edema Pulmonar Agudo

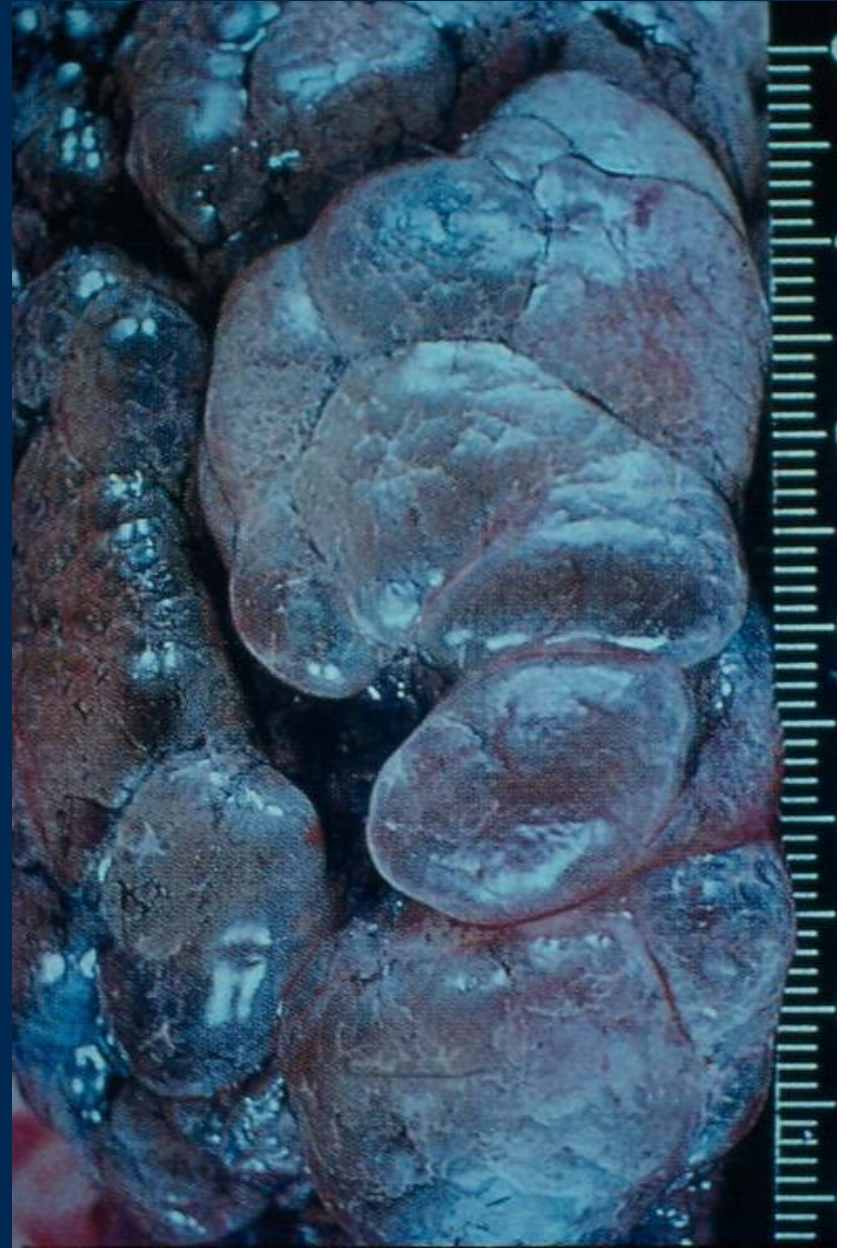Macrófagos
Cargados de
hemosiderina



Enfisema

Parénquima pulmonar hiperinsuflado

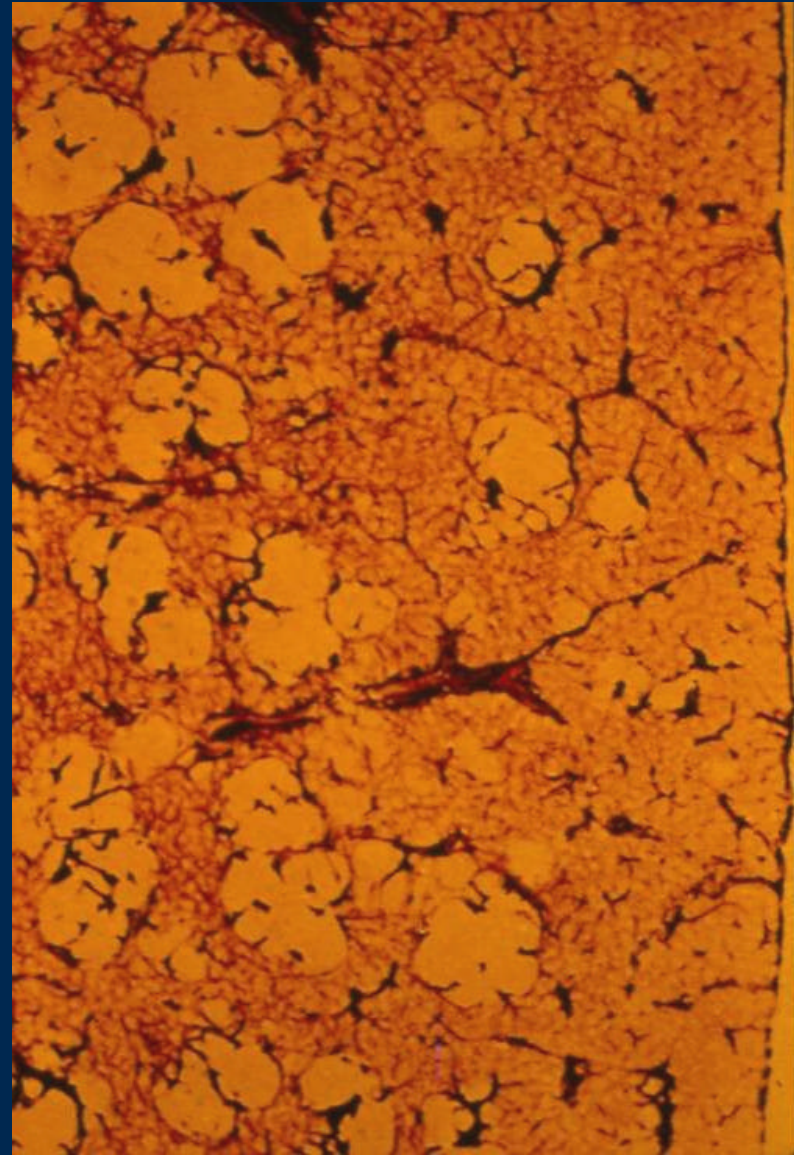
Formación de bulas



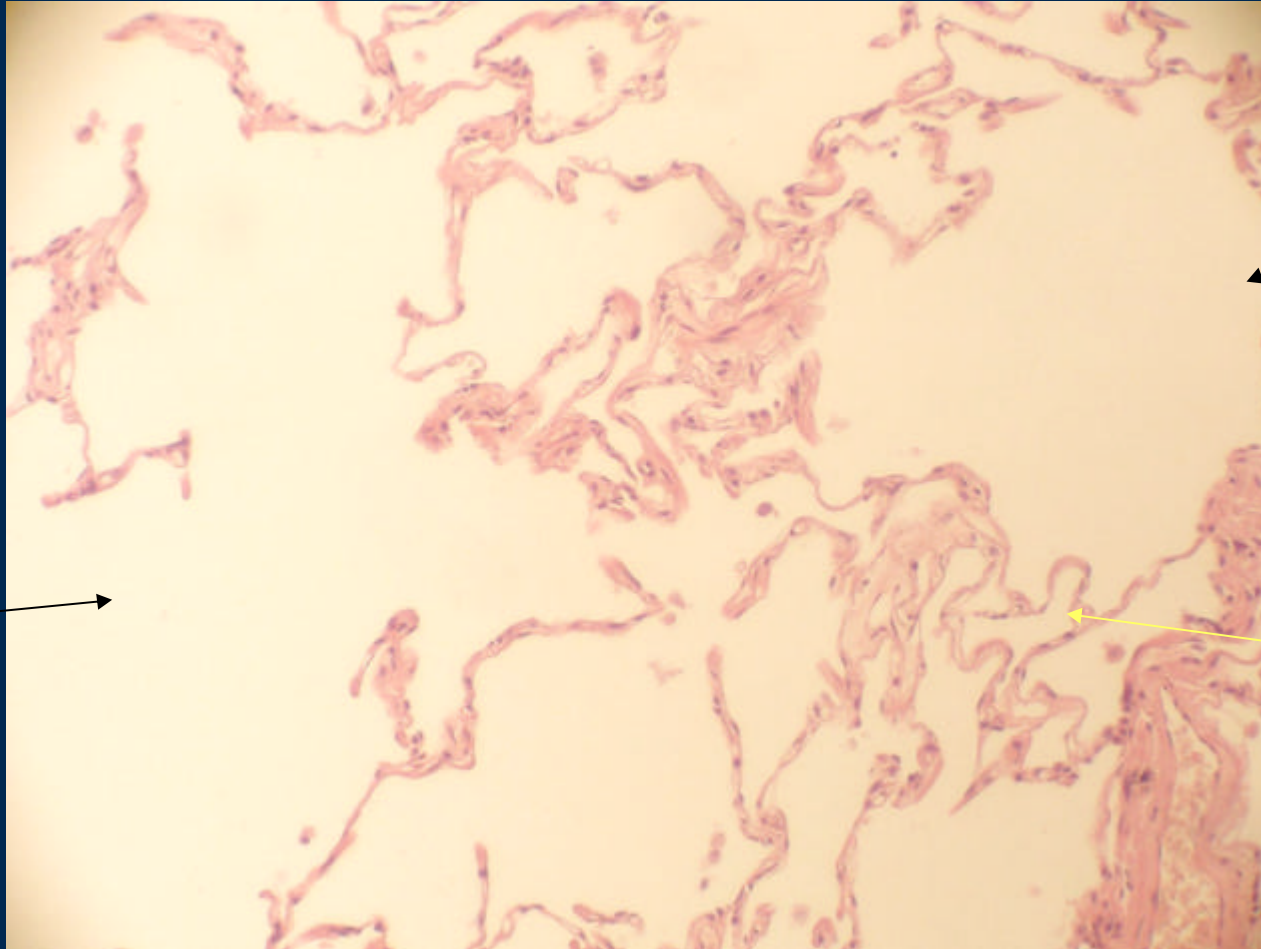
Enfisema

Tabiques alveolares rotos

Fusión de espacios alveolares

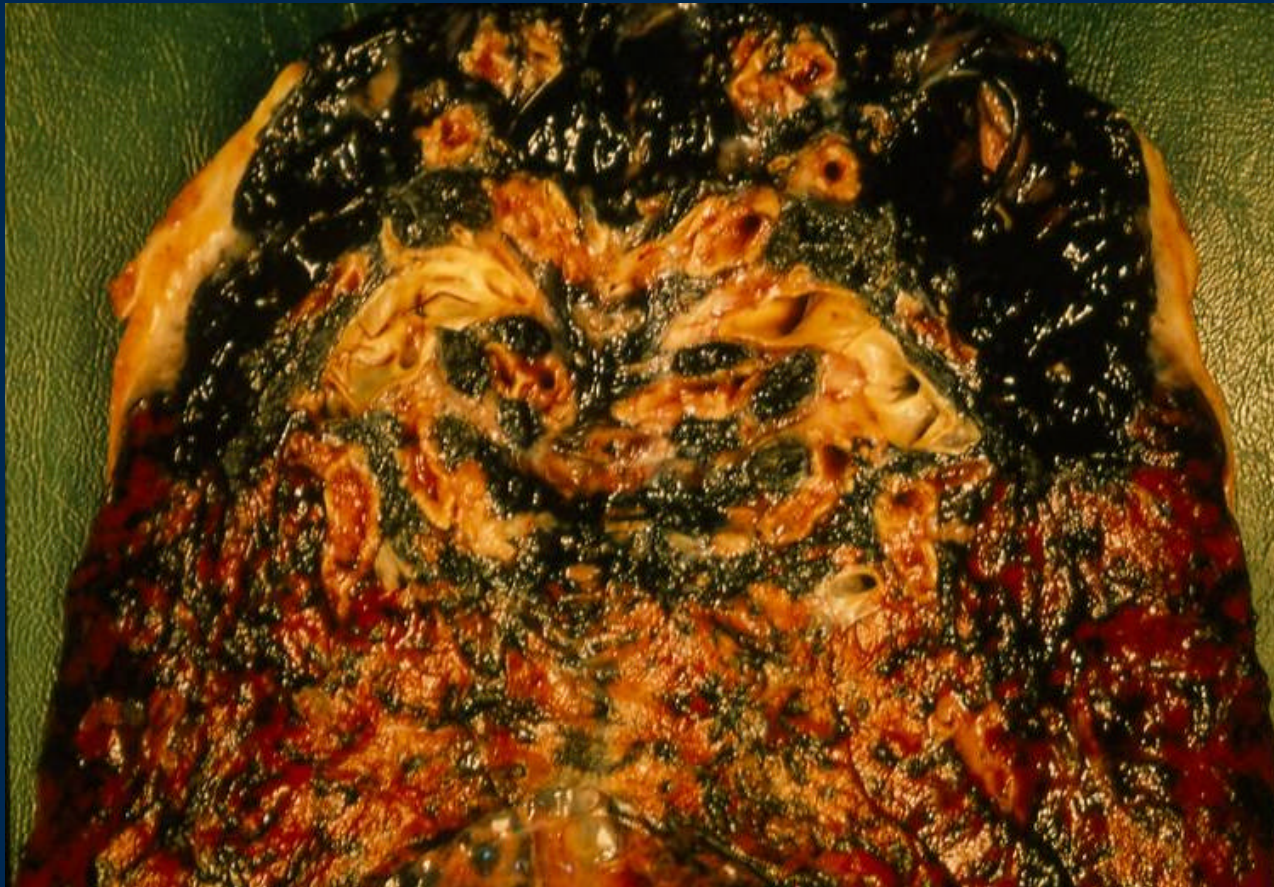

Enfisema



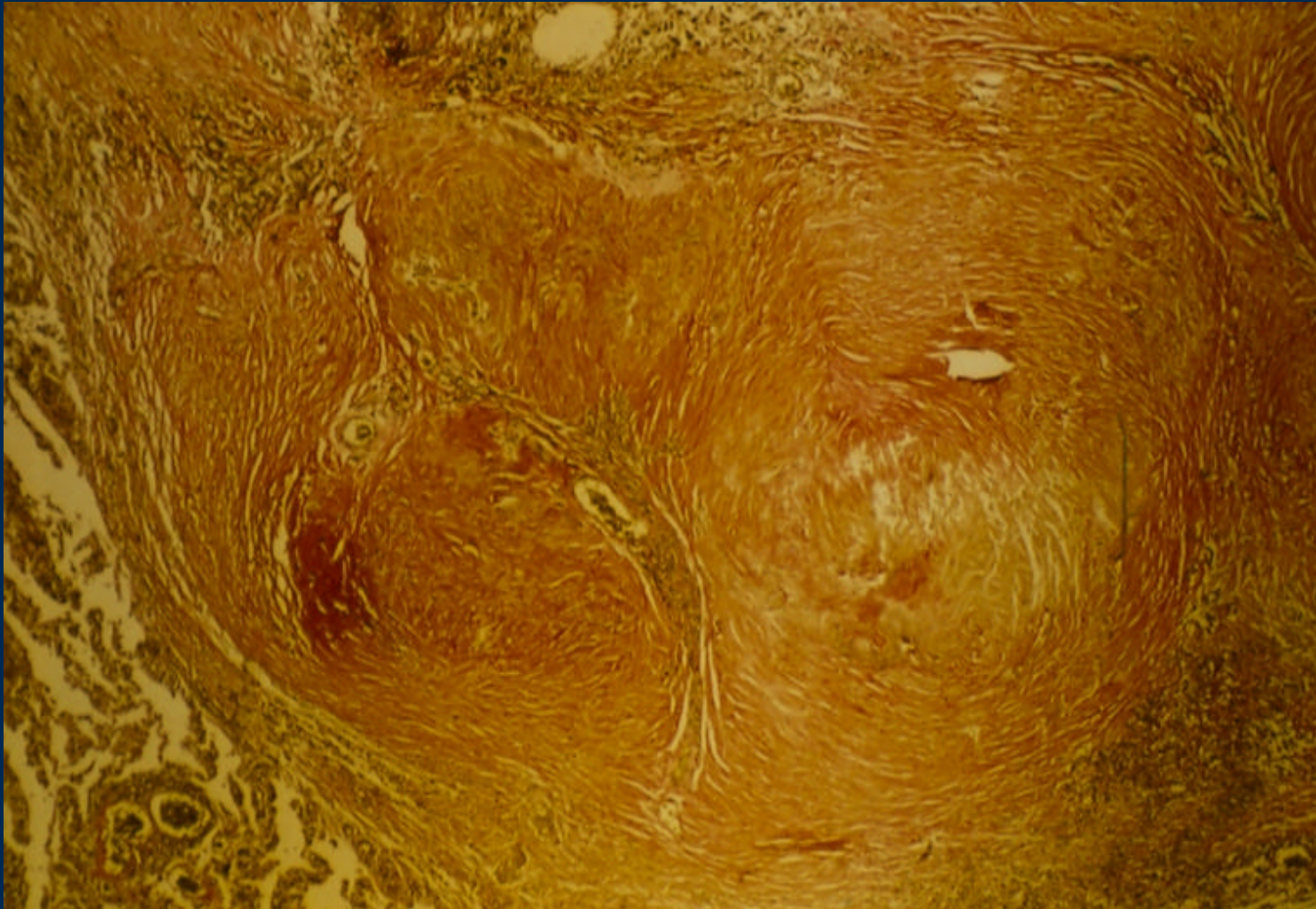
Normal

Antracosis



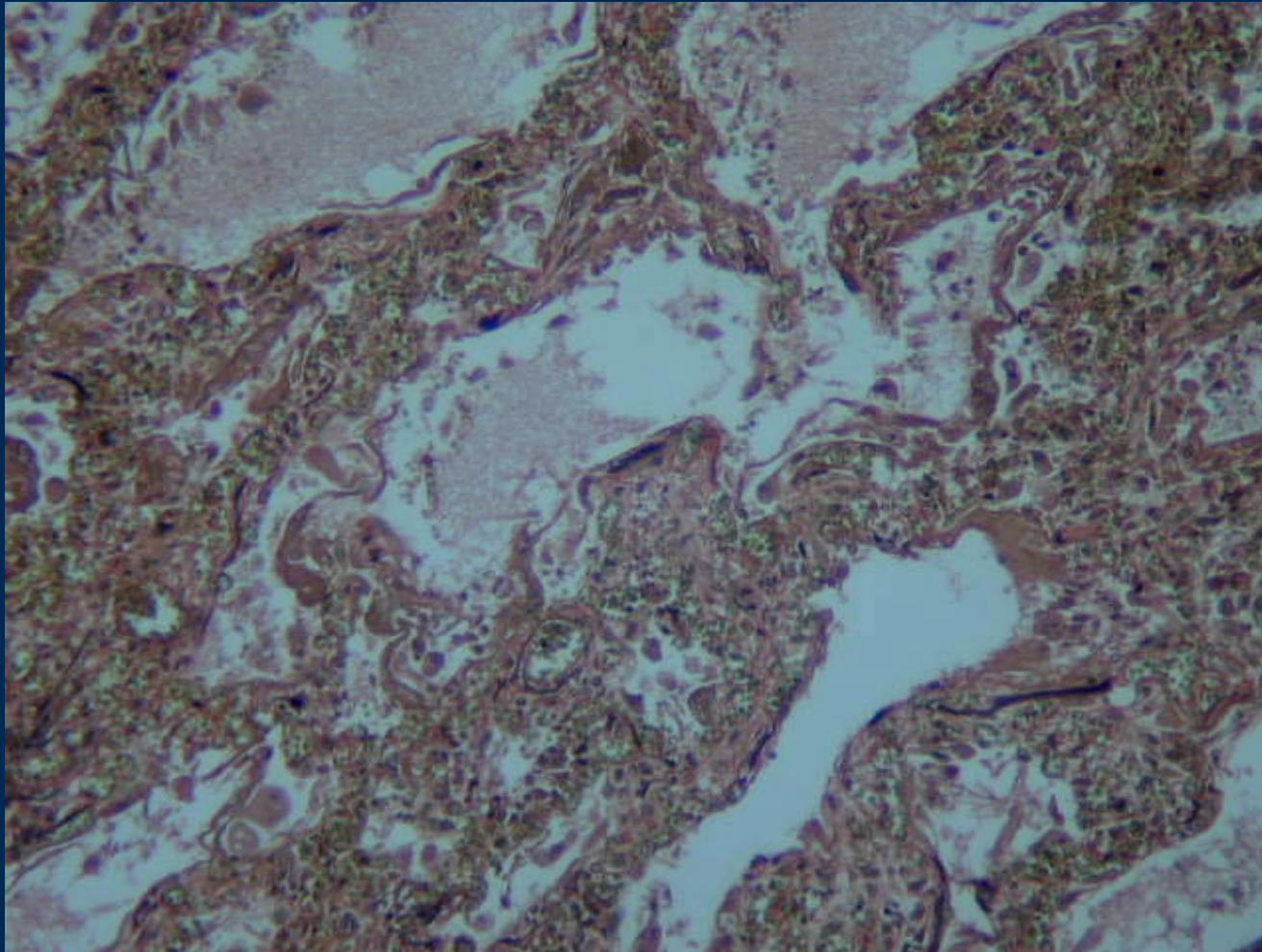
Depósito de carbón en patrón sinusoidal y subpleural extenso

Silicosis



Nódulos fibrosos en relación a cristales de sílice

Neumonía Intersticial

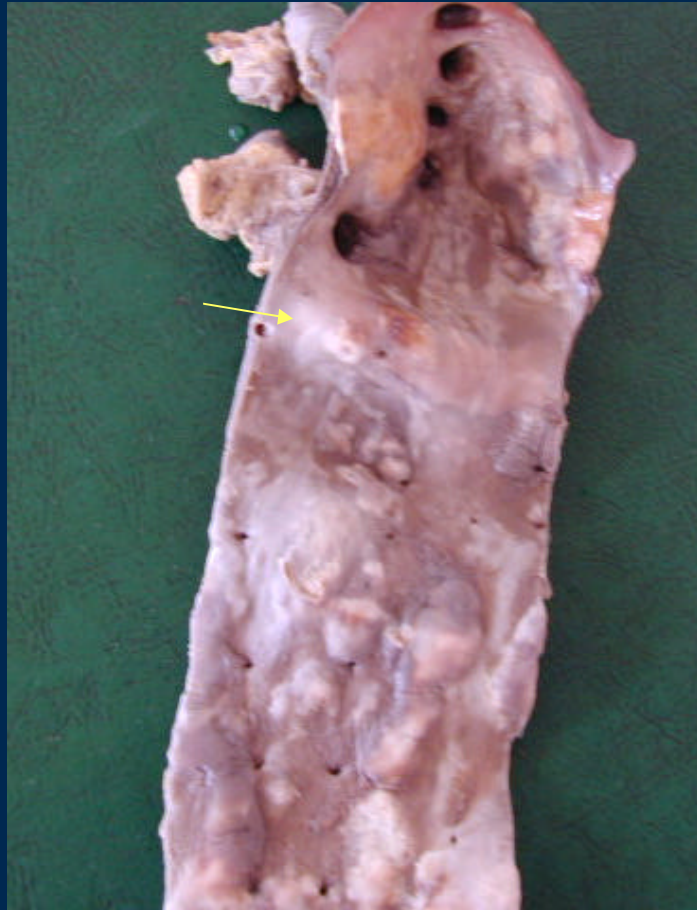

Tinción Van Giesson- elástica : Paredes alveolares engrosadas por Fibrosis e infiltrado inflamatorio

CARDIOVASCULAR

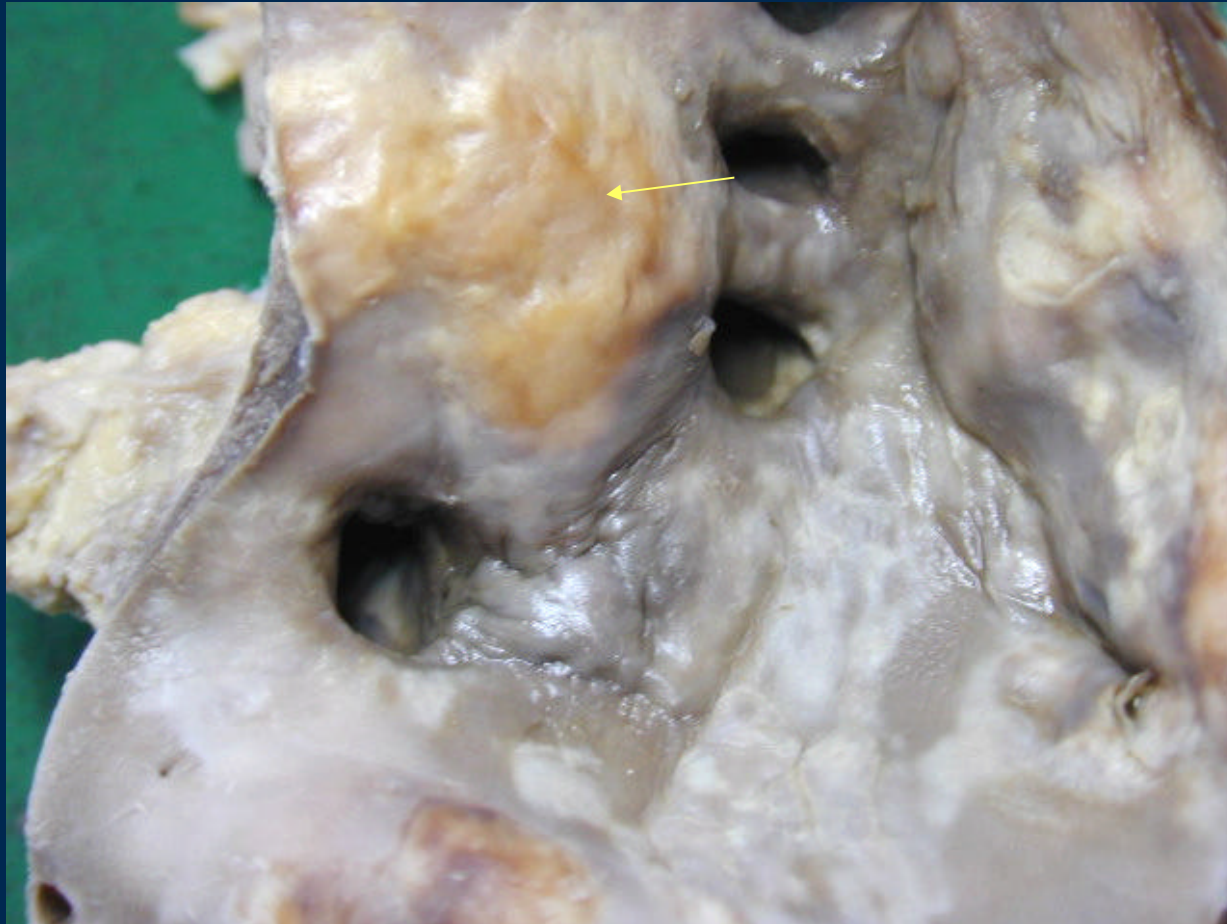- **Ateroescclerosis**
- **Arterioesclerosis de Mönckeberg**
- **Infarto del miocardio**
- **Valvulopatías**
- **Trombosis**
- **Shock**

Atherosclerosis : Aorta

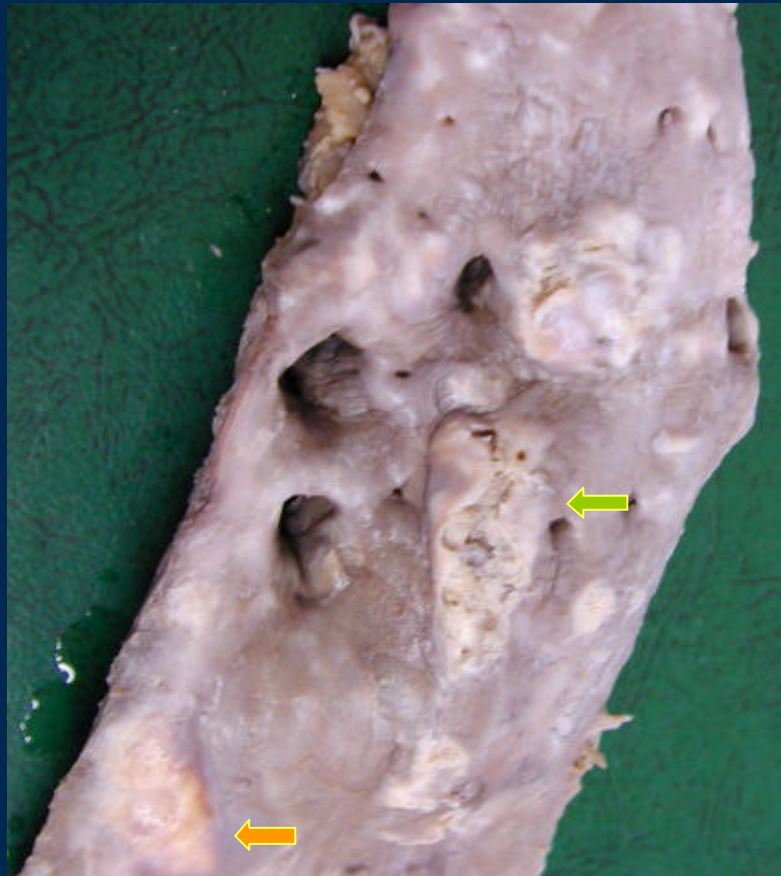

Placas de ateroma

Atherosclerosis: placa de ateroma



Atherosclerosis : aorta abdominal



← Ulcera

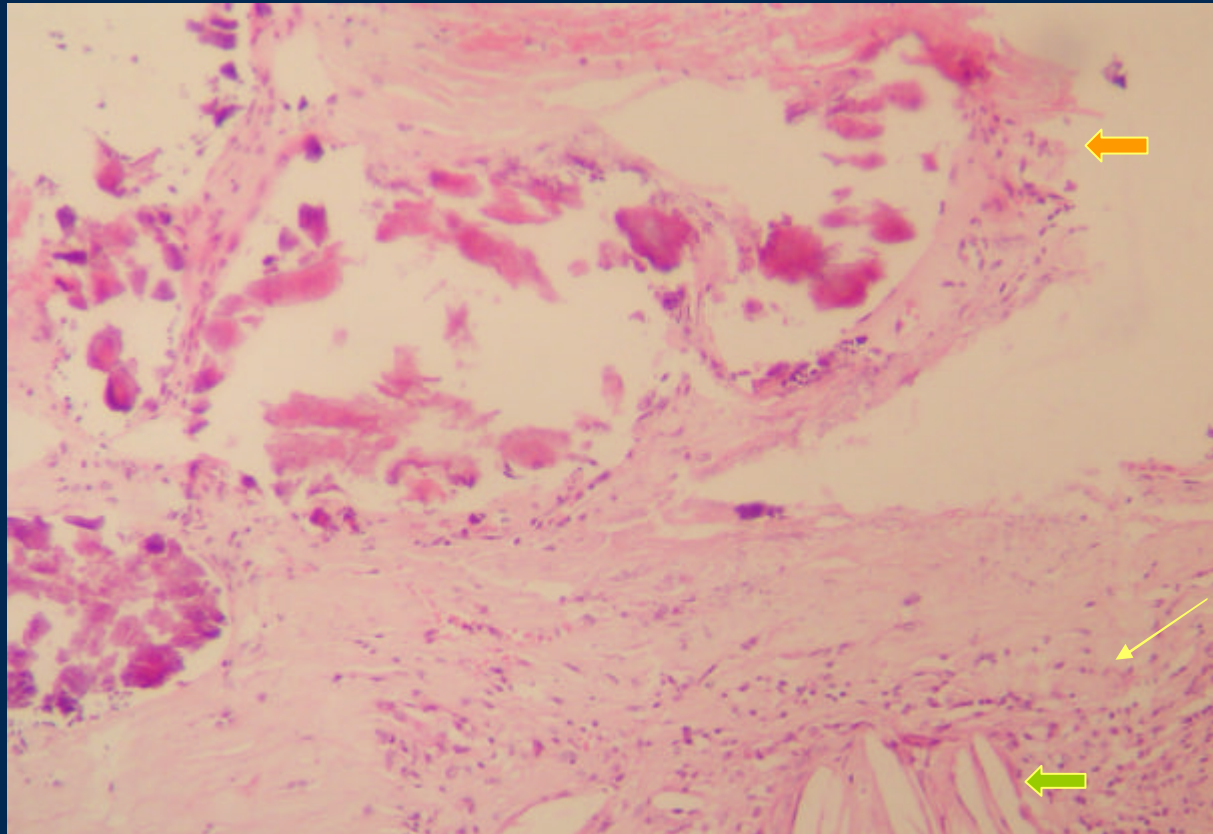
← Placa de ateroma

Atherosclerosis



Ulceras

Ateroesclerosis

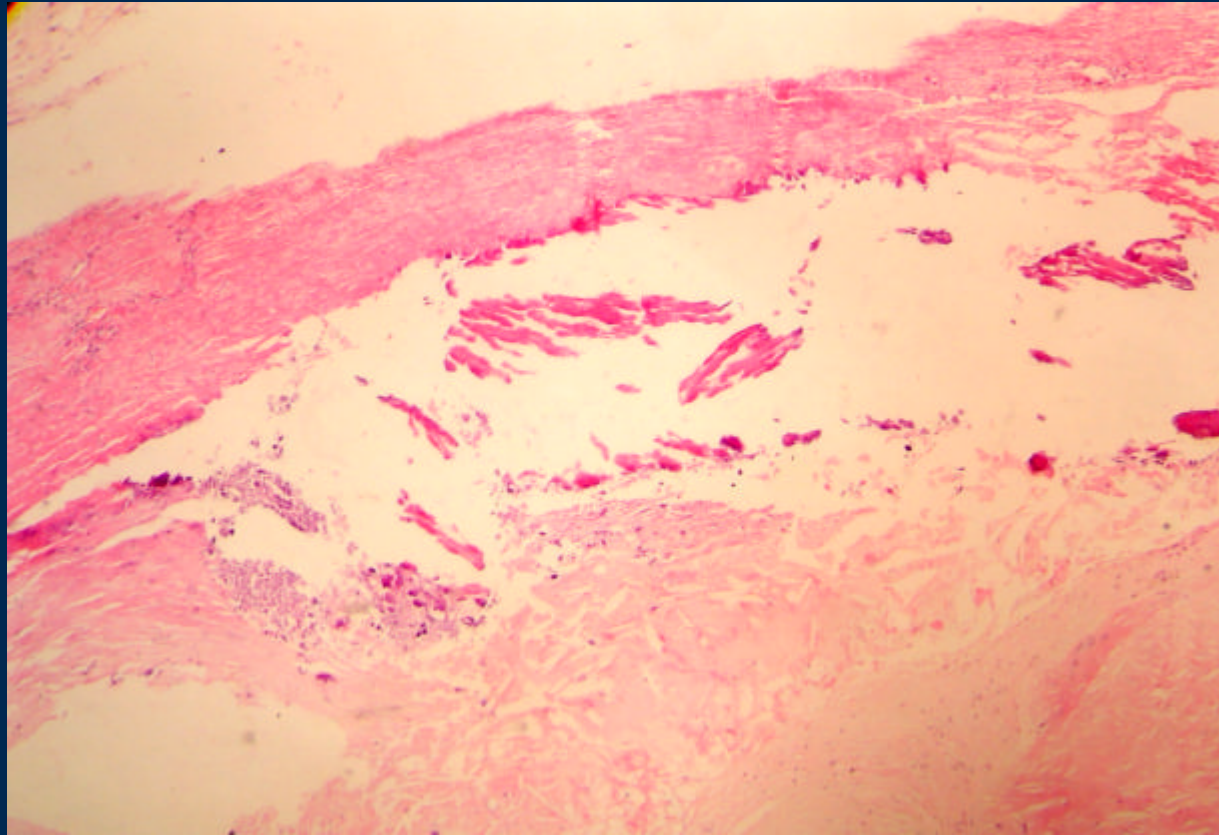


Inflamación

← Calcificaciones

← Cristales de Colesterol

Ateroesclerosis



Intima fibrocalcificada

Túnica muscular

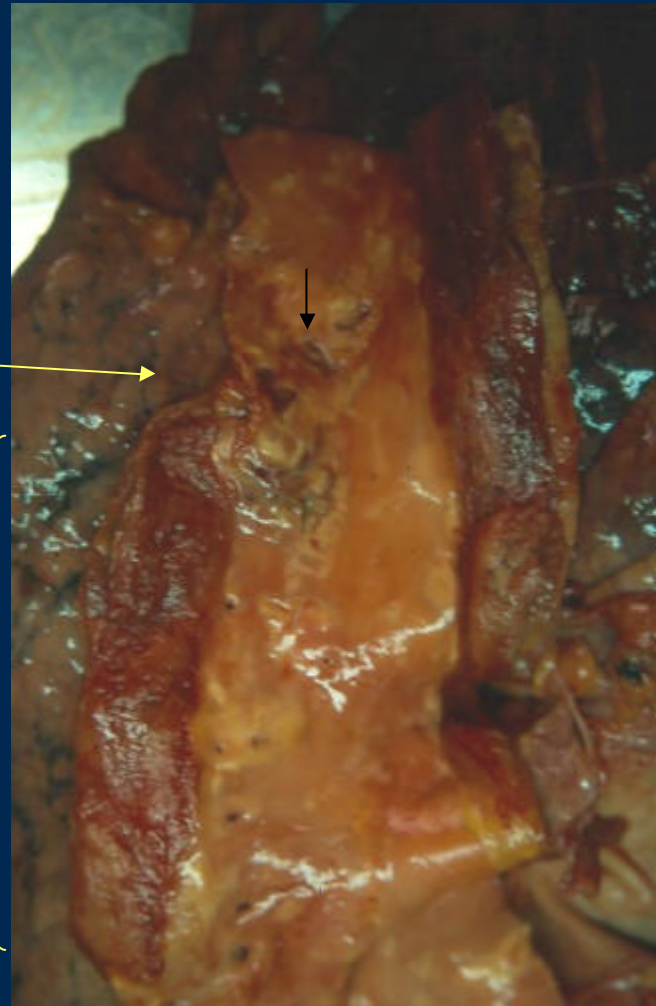
Placa: calcificaciones

Aorta : Disección de la Aorta abdominal

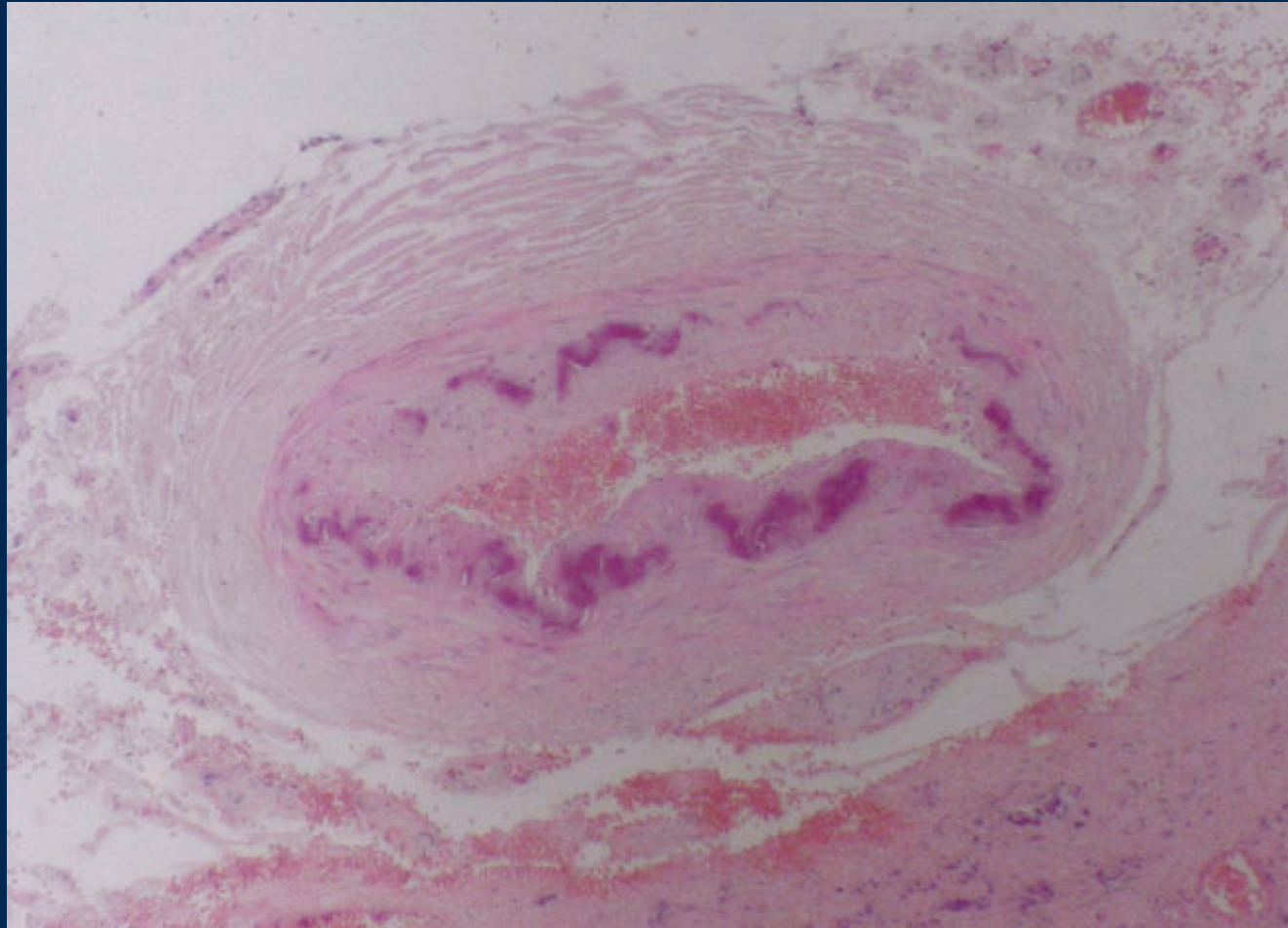
Placa de ateroma ulcerada

Punto de disección

Hematoma

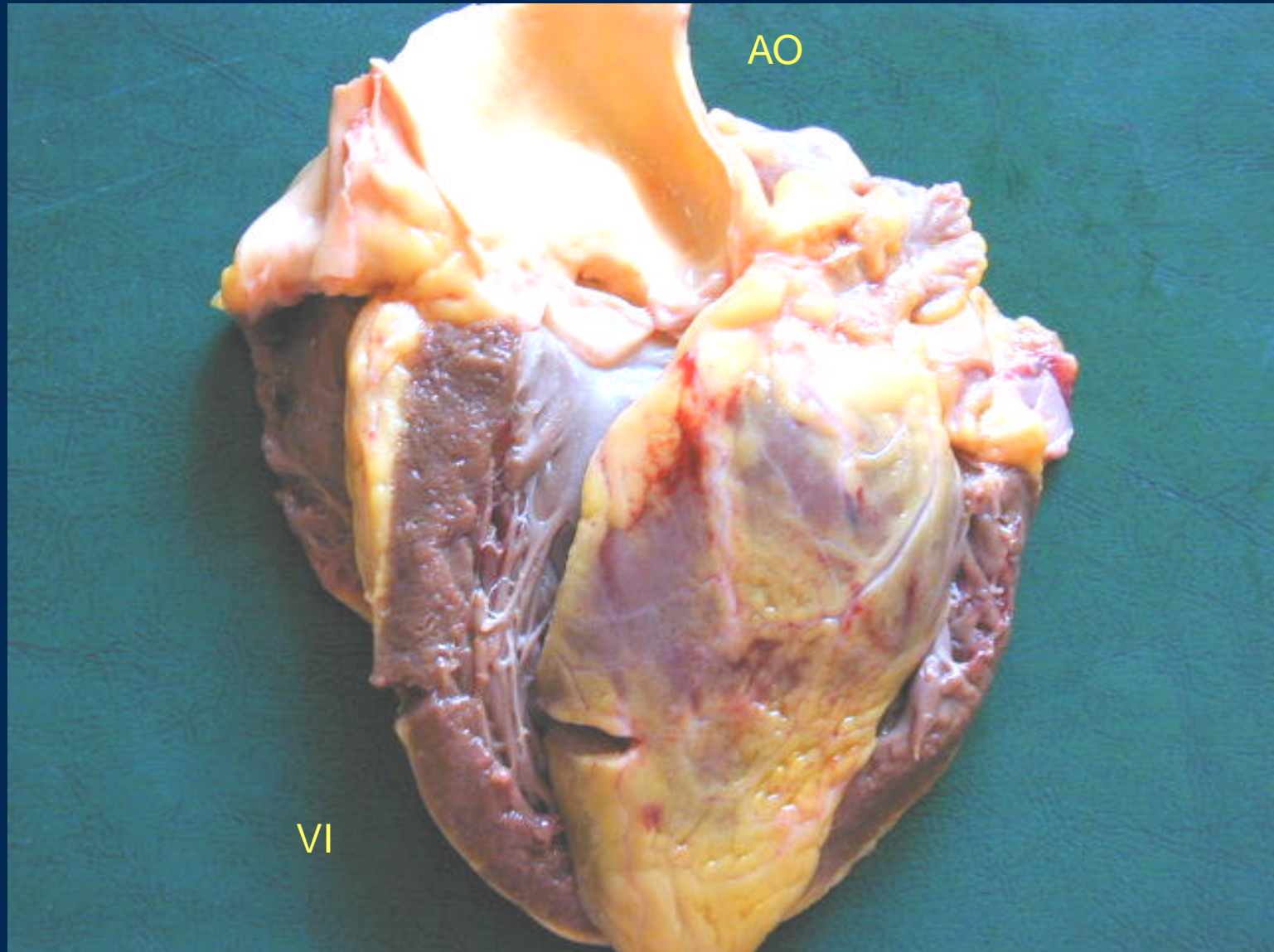


CALCIFICACION ARTERIAL DE MONCKEBERG

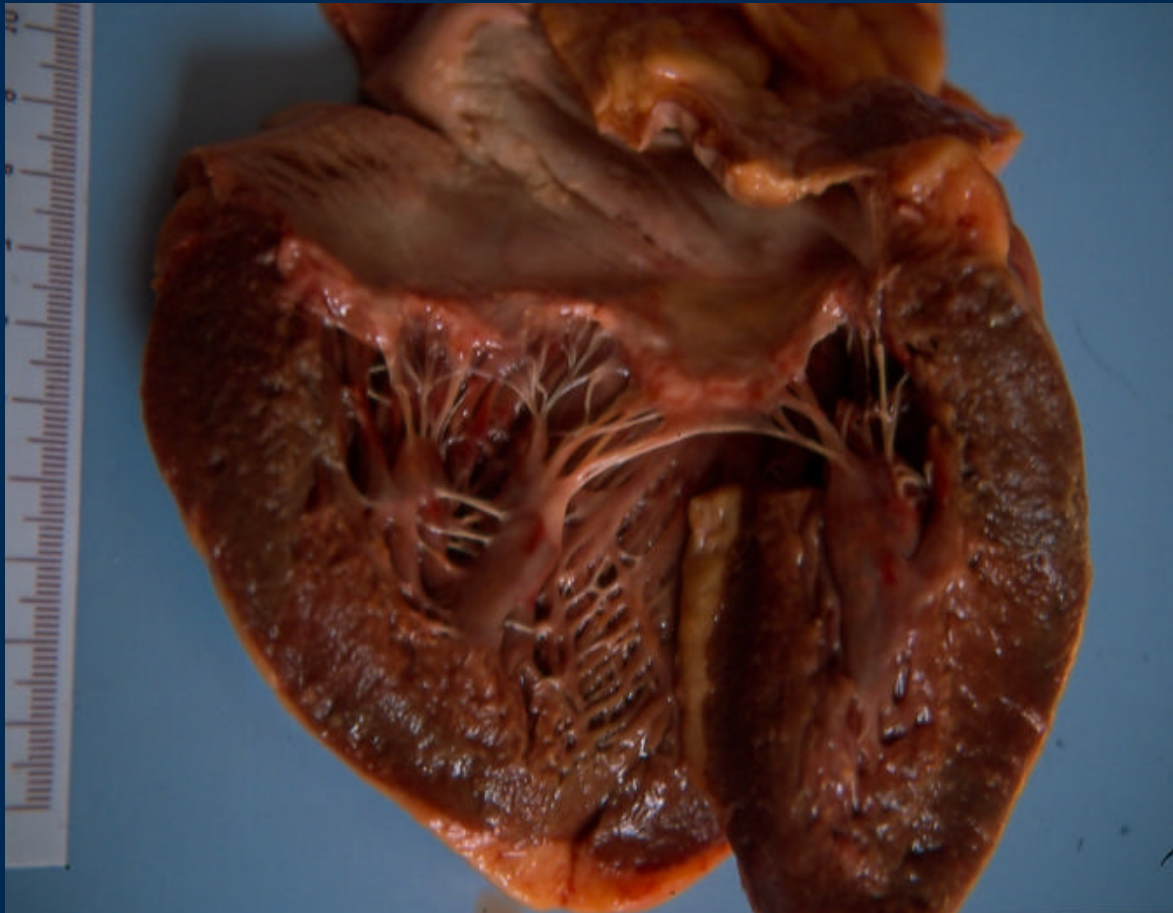


Calcificación laminar de la capa media

Corazón normal



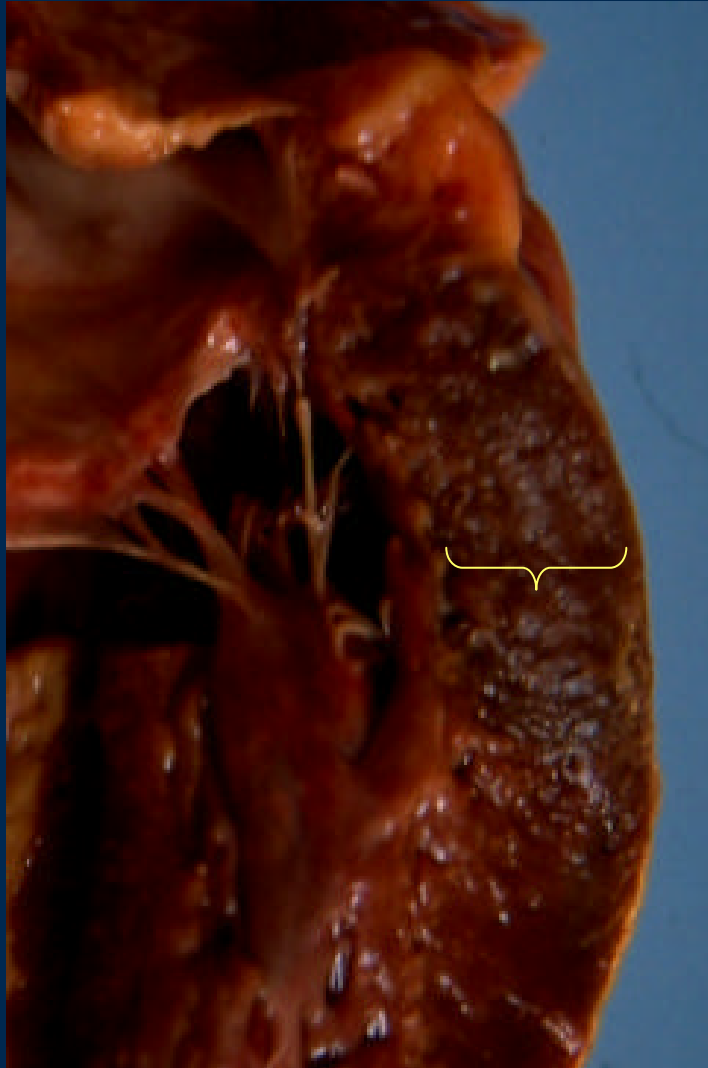
Miocardiopatía Hipertrófica



Pared VI engrosada

Pilares engrosados

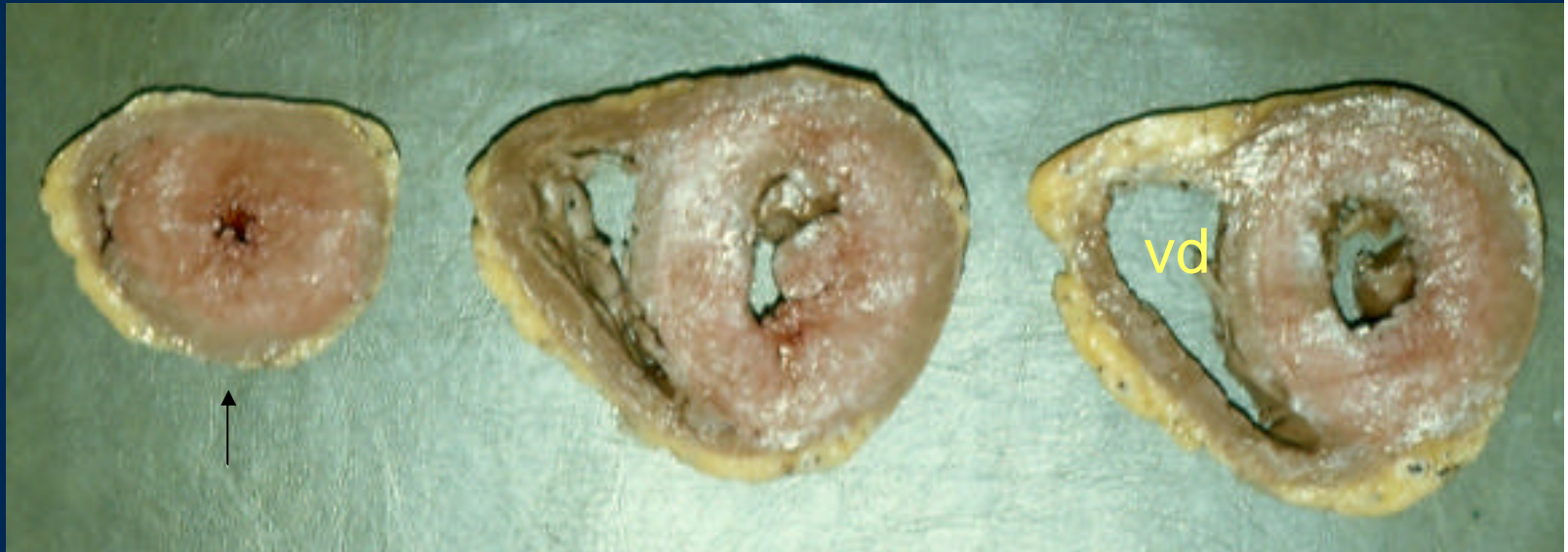Hipertrofia ventricular



Medición 1 cm por debajo
De la válvula mitral
Sin pericardio
Sin músculo del pilar

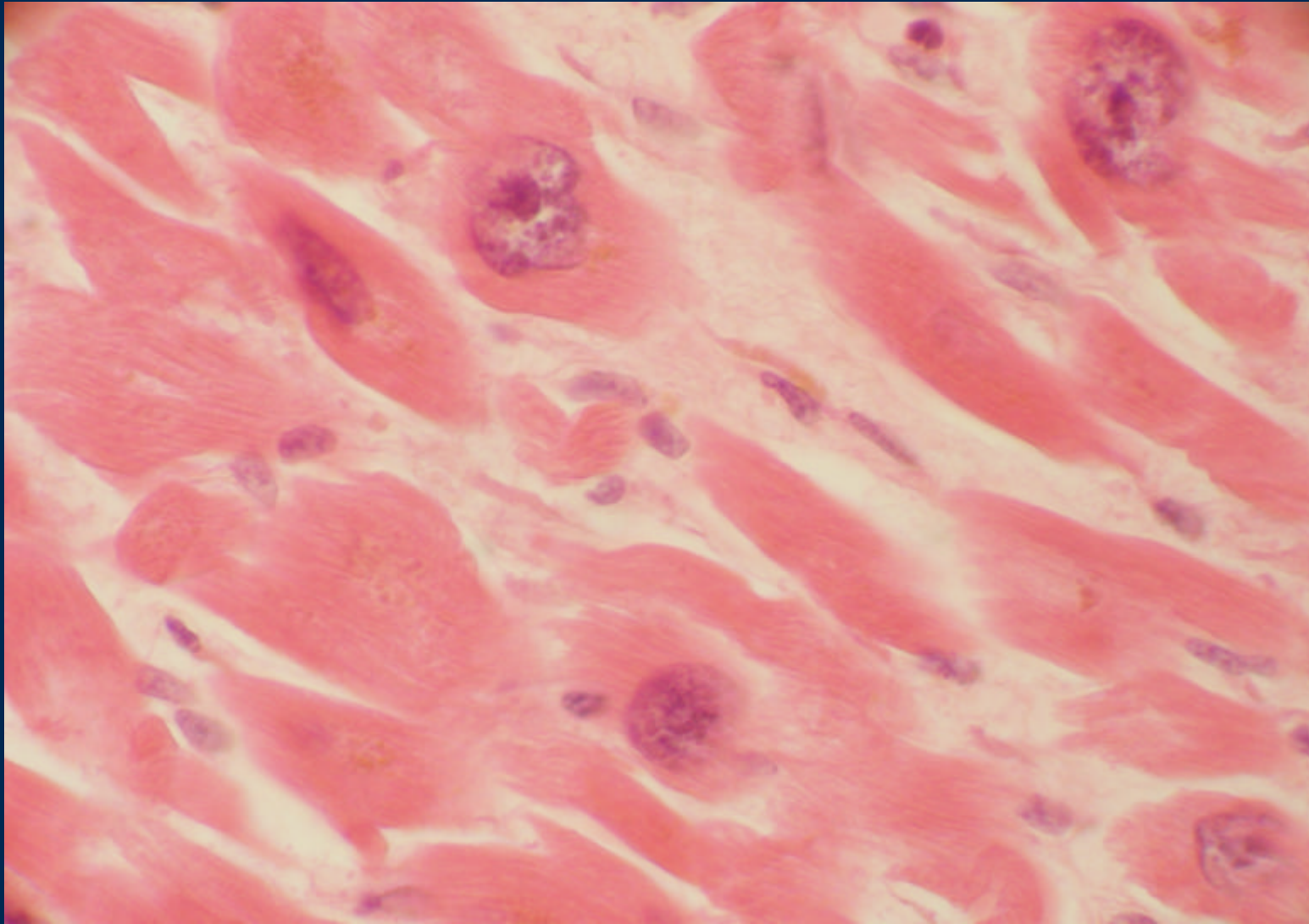
Espesor superior a 1.3 cm

Hipertrofia ventricular Izquierda



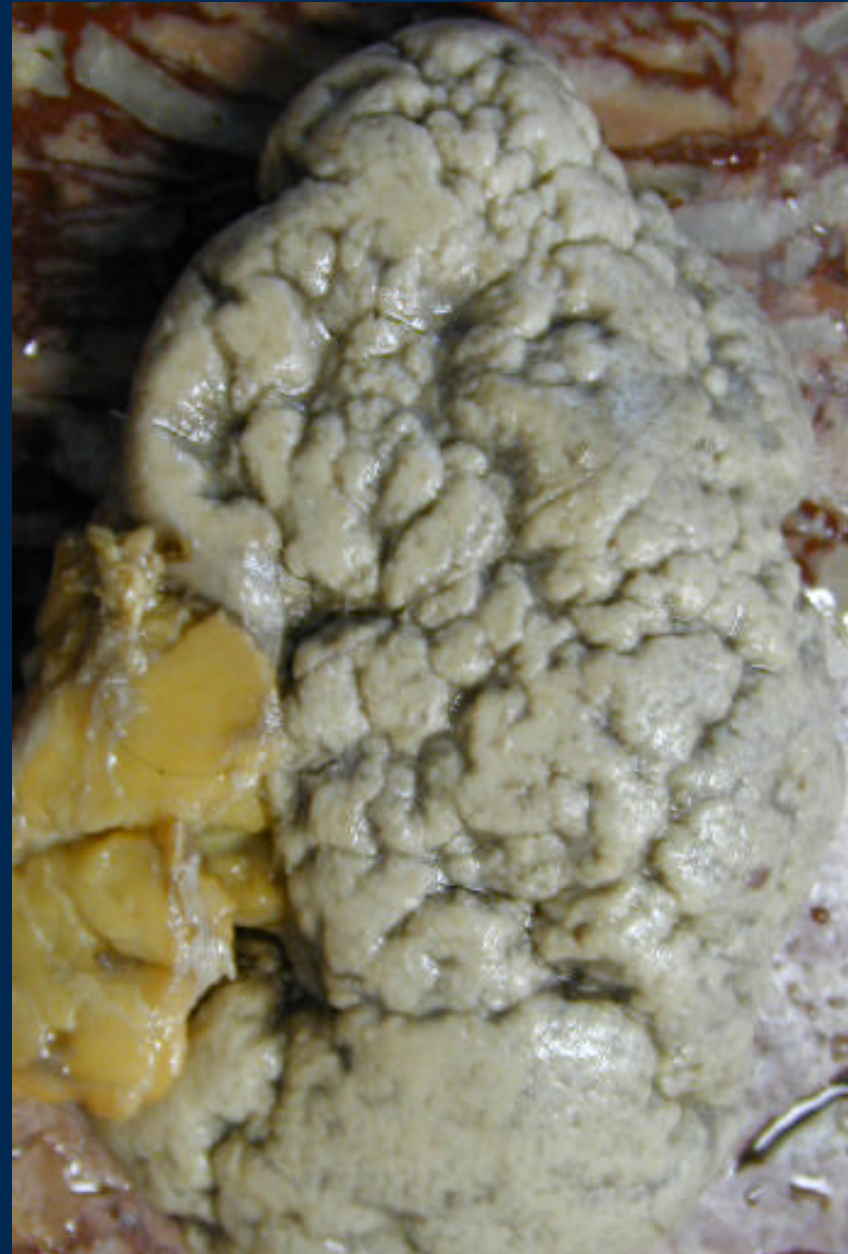Corte de la punta: pared gruesa, lumen francamente disminuido

Hipertrofia ventricular

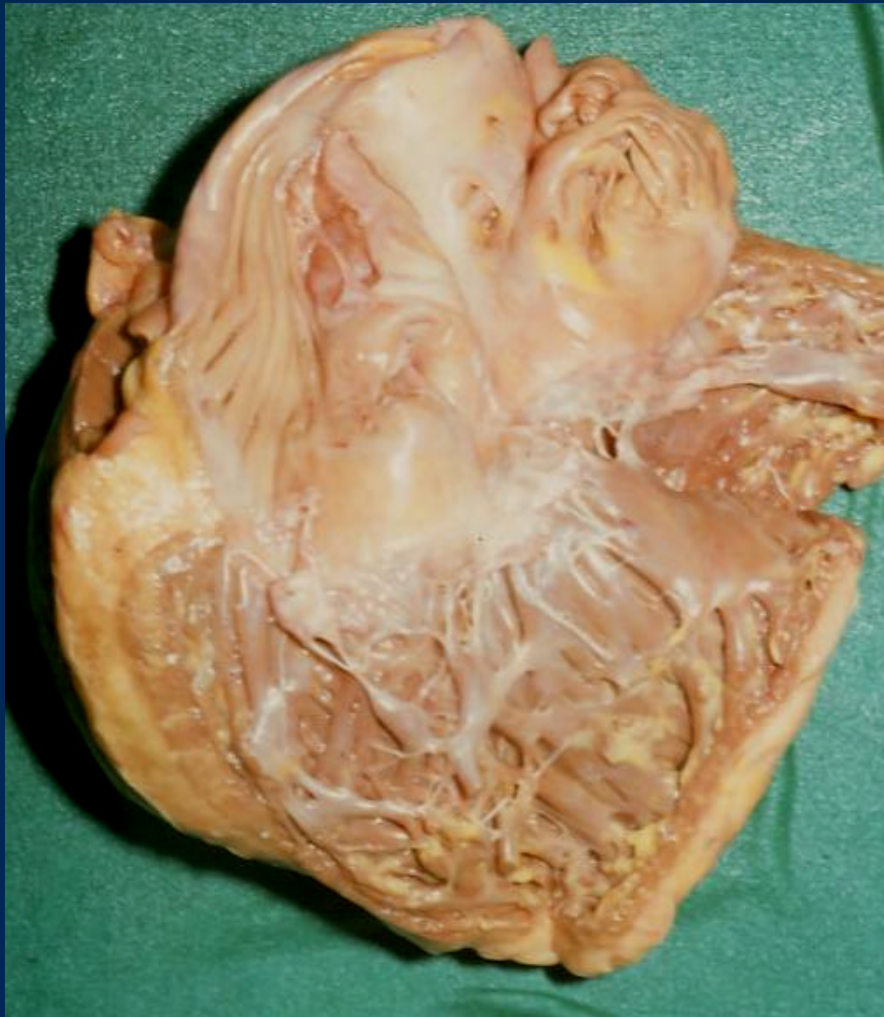


Nefroesclerosis

- Riñón
- Superficie difusamente granular



Miocardiopatía Dilatada

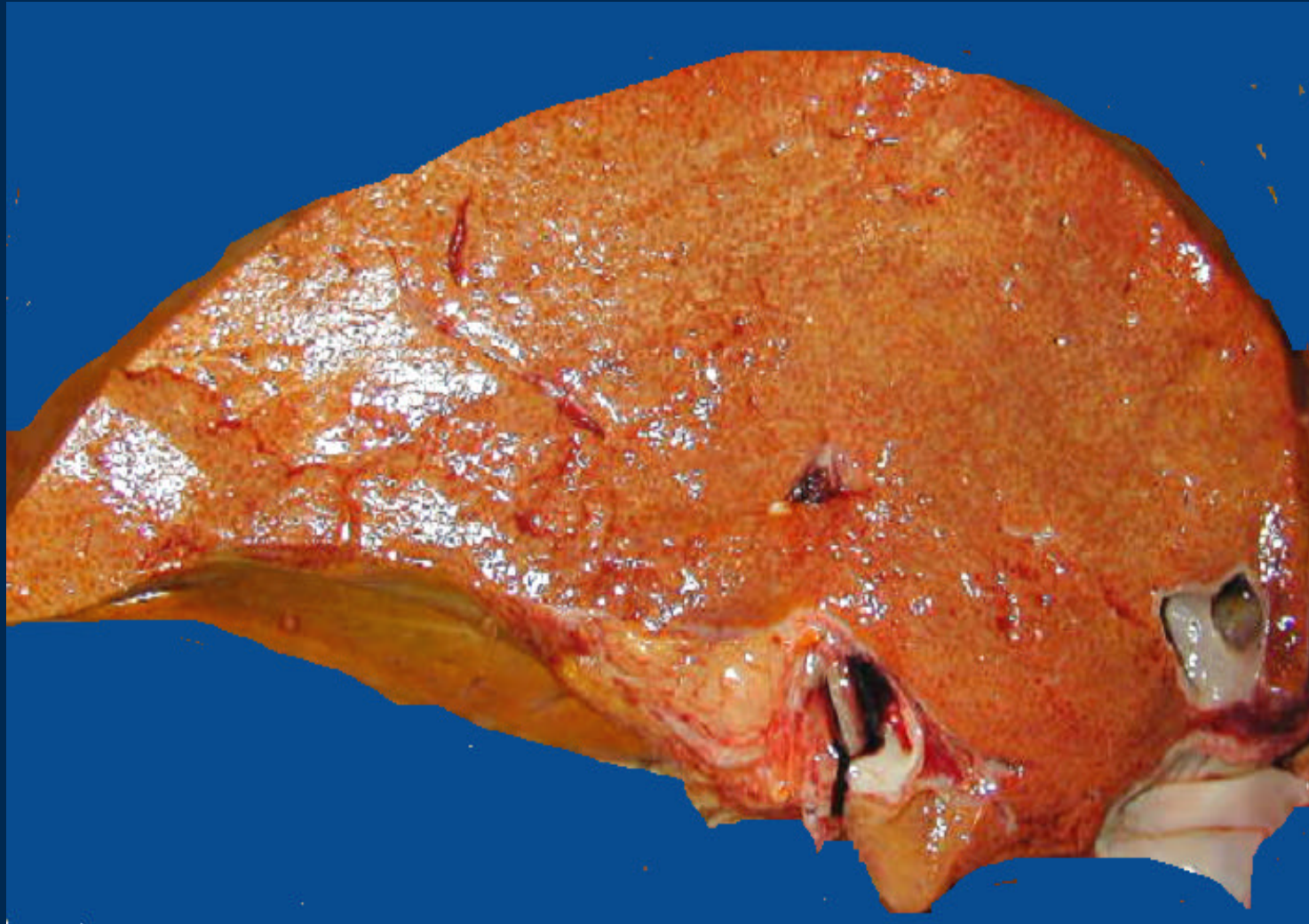

Aurícula derecha

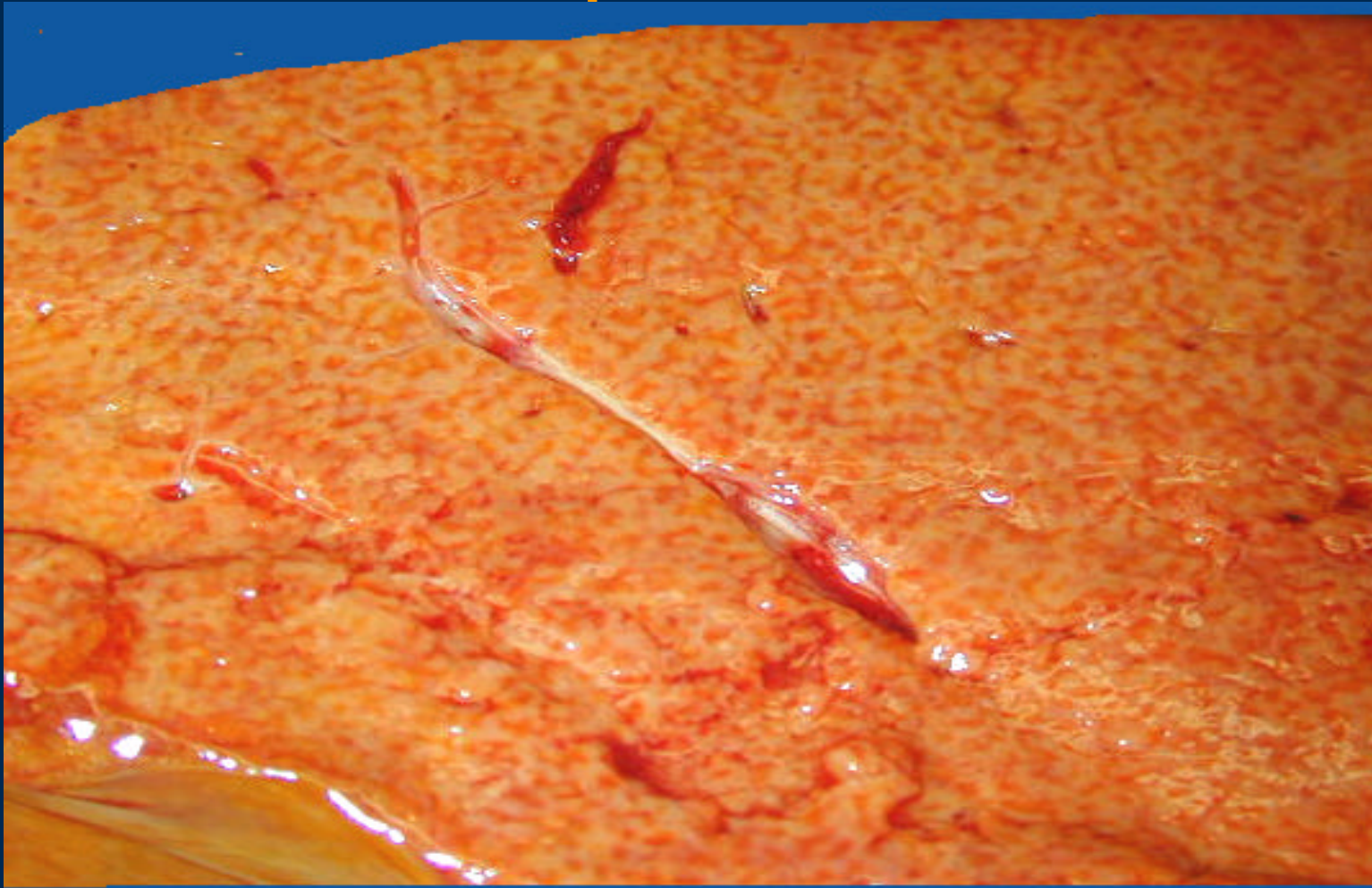
Válvula tricúspide

Ventriculo derecho

Congestión pasiva crónica hépática

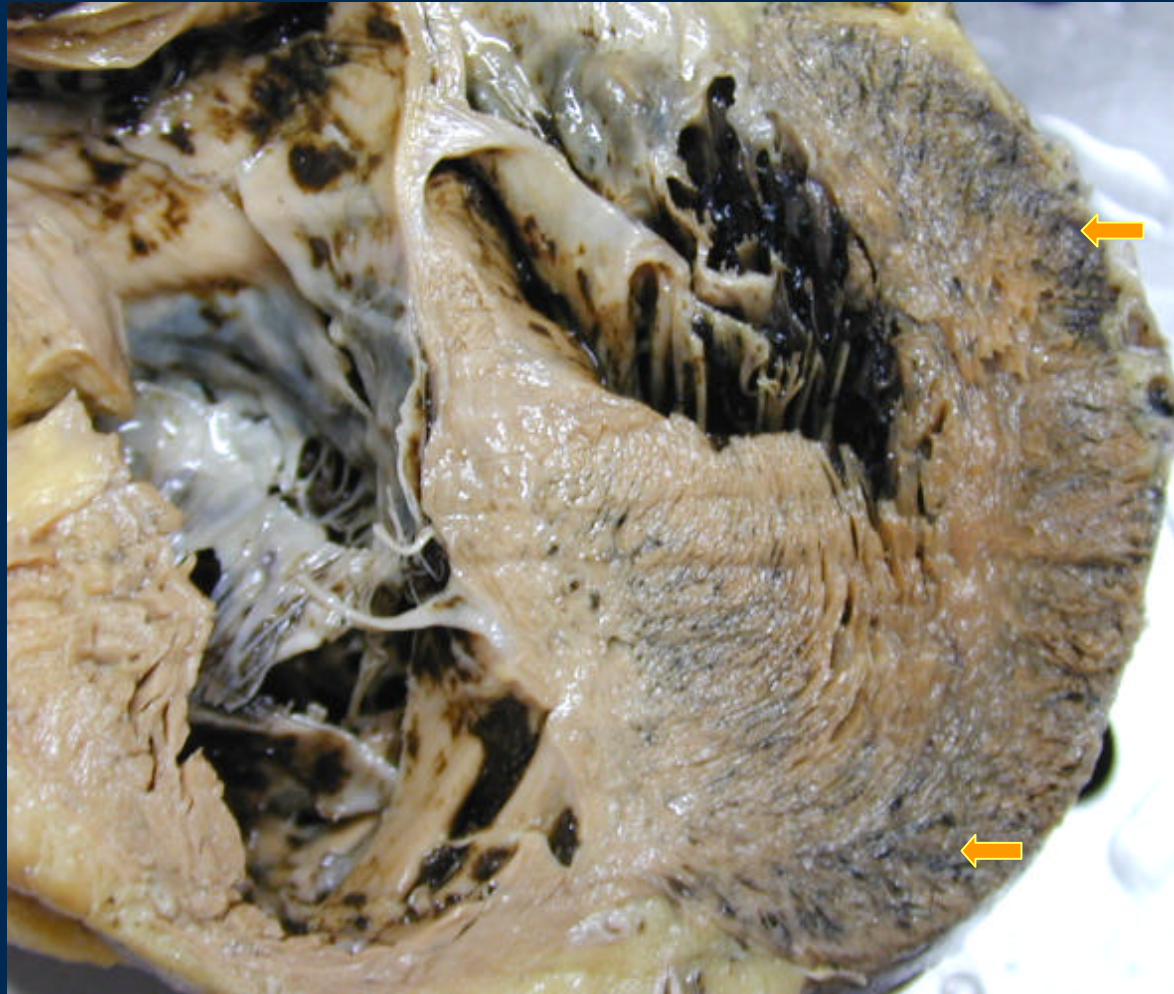

Congestión pasiva crónica hepática



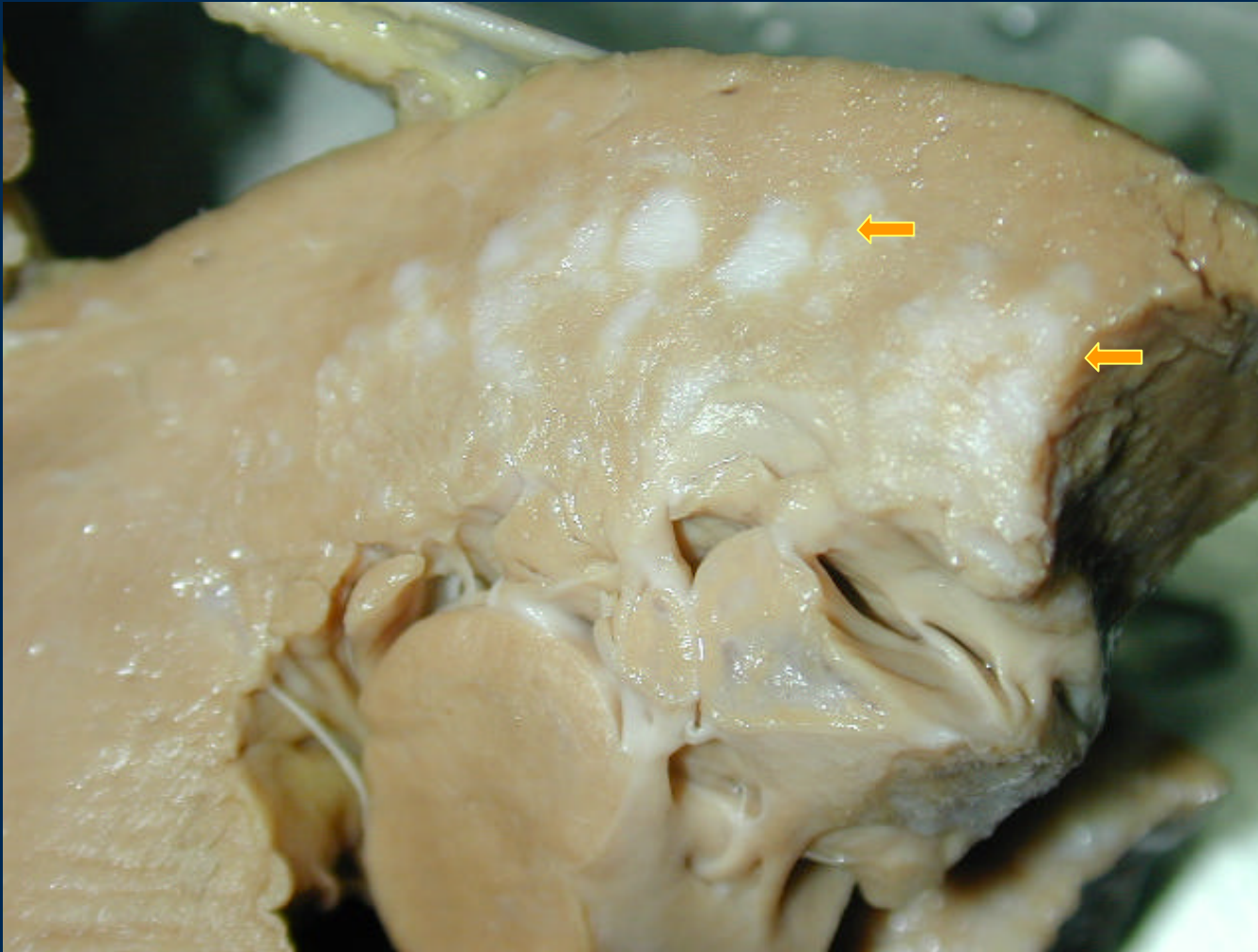
Hígado en nuez moscada

Infarto



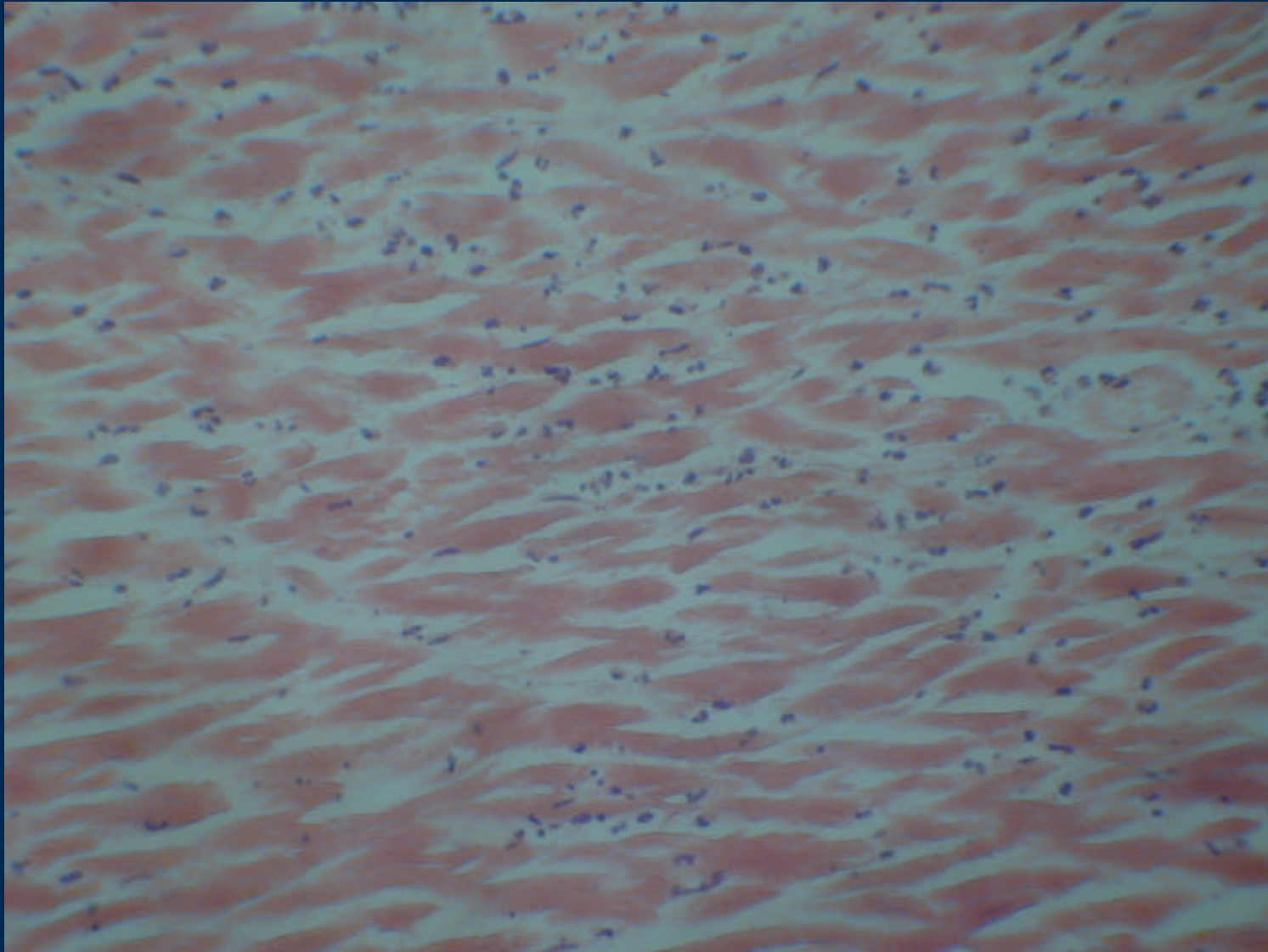
Reciente . Banda hemorrágica tabique y pared anterior

Infarto antiguo

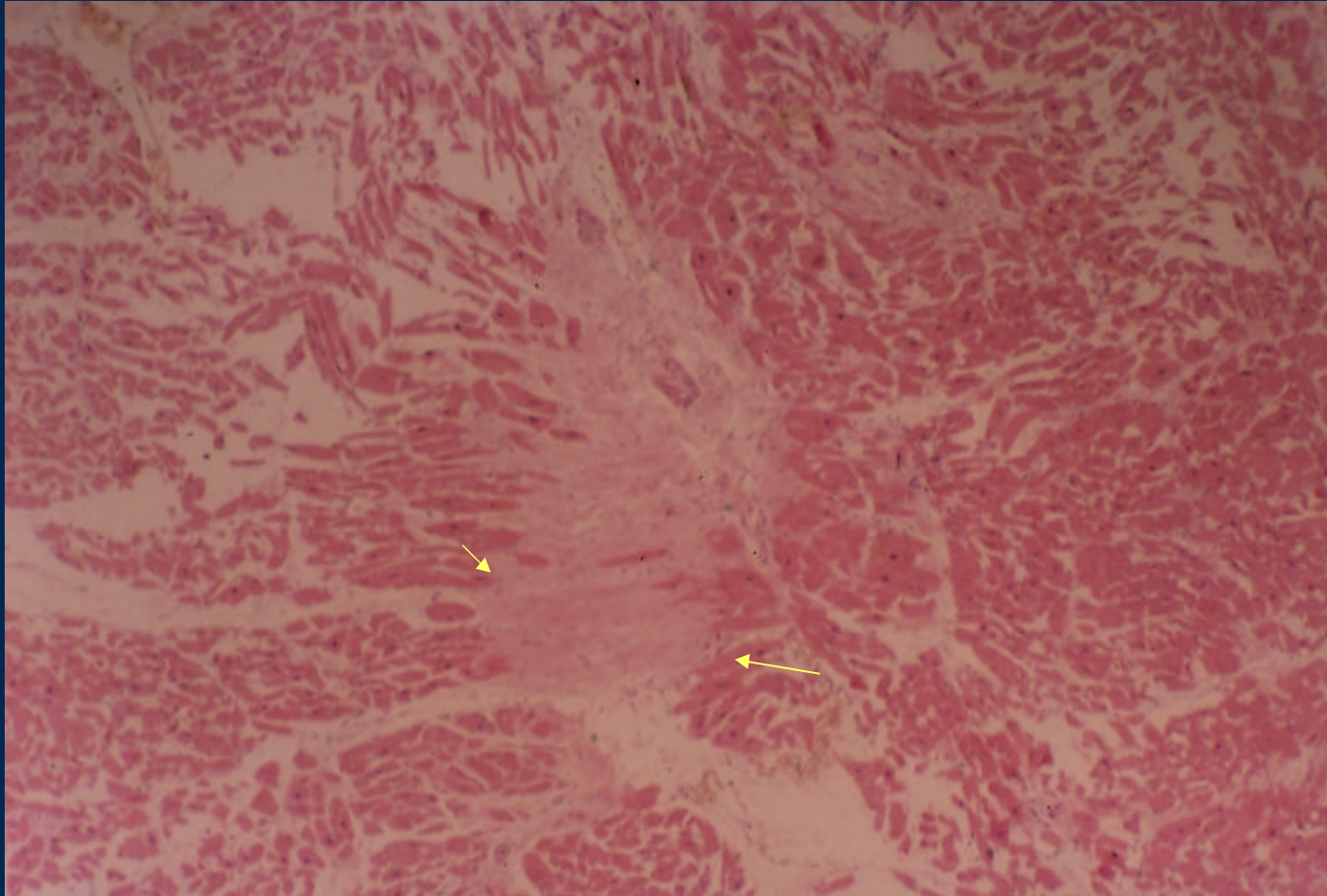


Cicatríz

IAM: Infarto Reciente

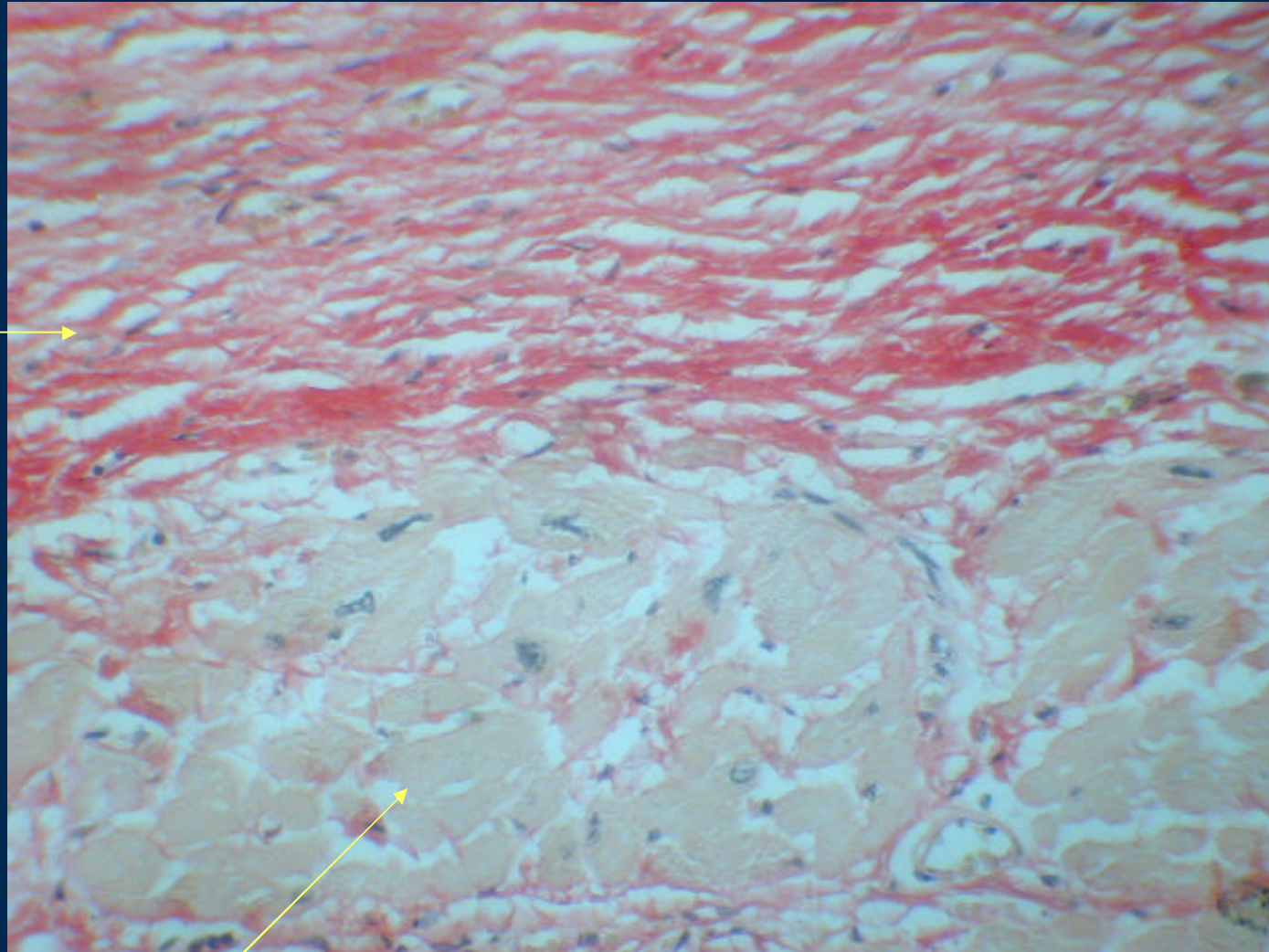


Infarto antiguo



Cicatriz

Infarto Antigo



cicatriz

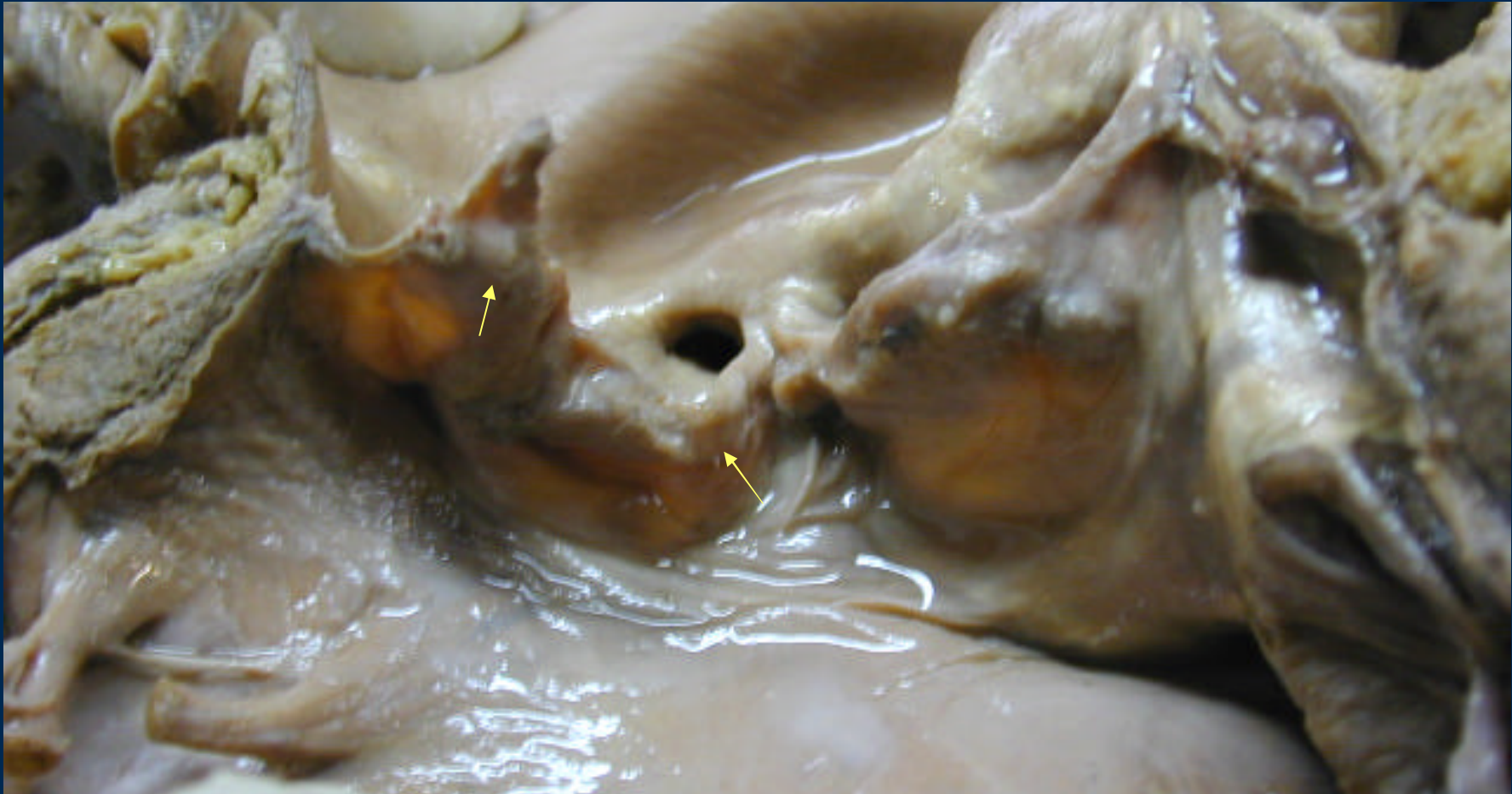

Células miocárdicas hipertróficas



Van giesson

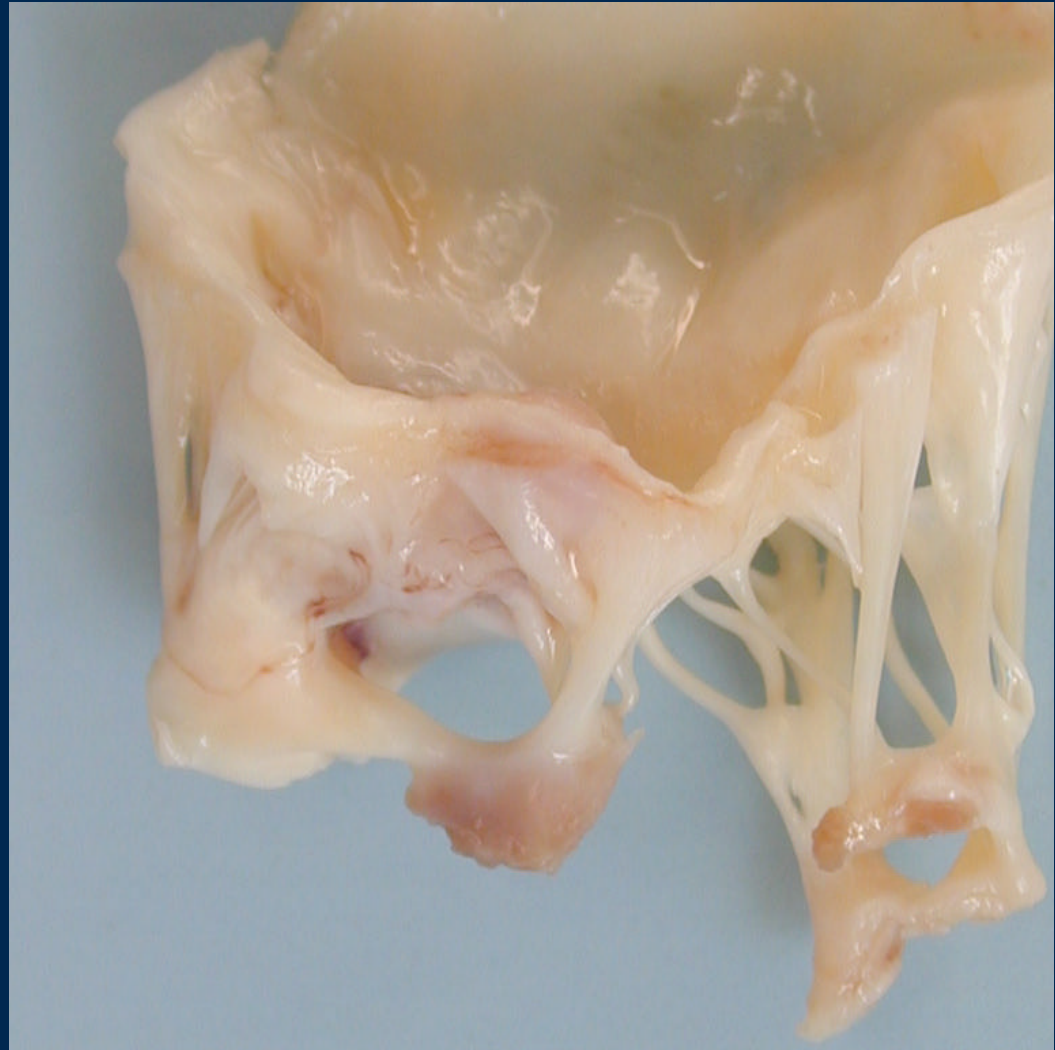
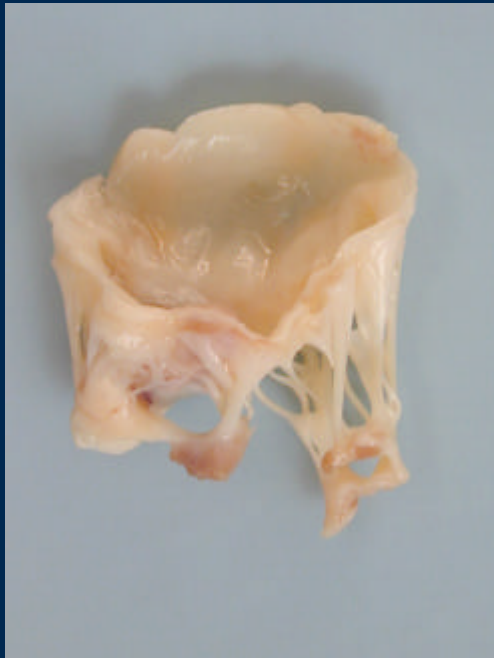
Valvulopatía reumática



Engrosamiento y nódulos en los velos valvulares

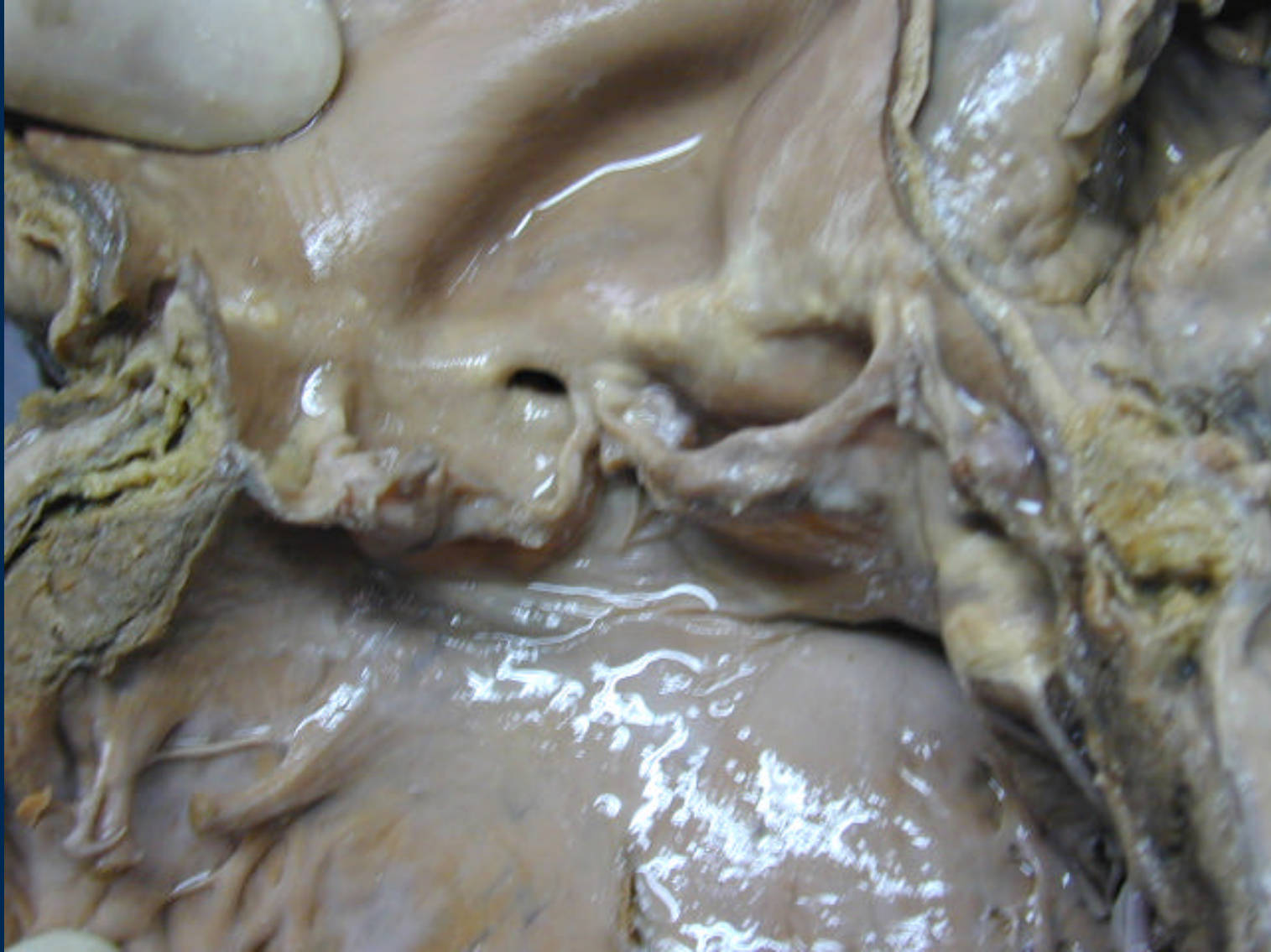V. Aórtica
Ostium coronario

Válvula Mitral Reumática

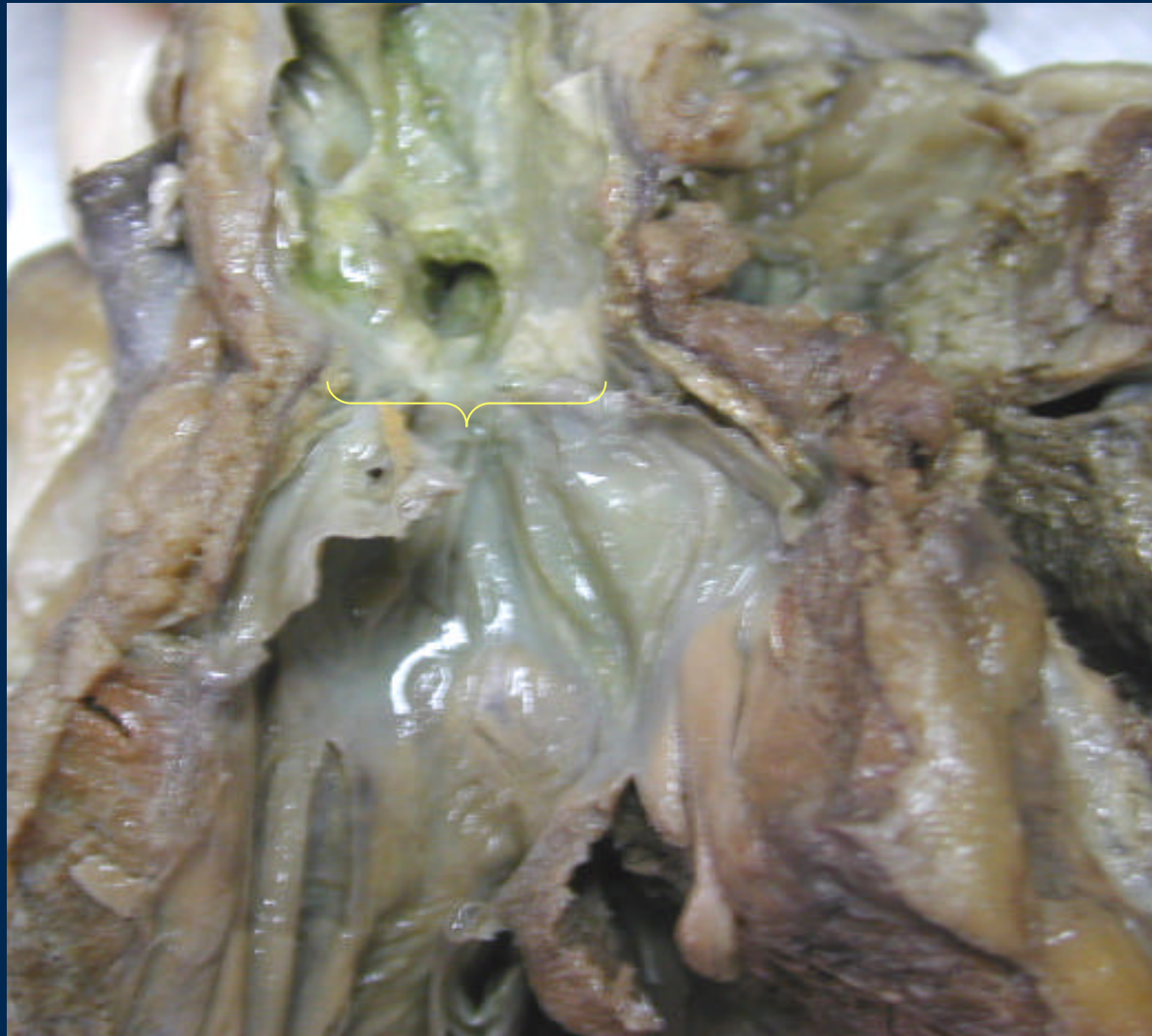

Velos rígidos gruesos, cuerdas tendineas fusionadas

Estenosis aórtica

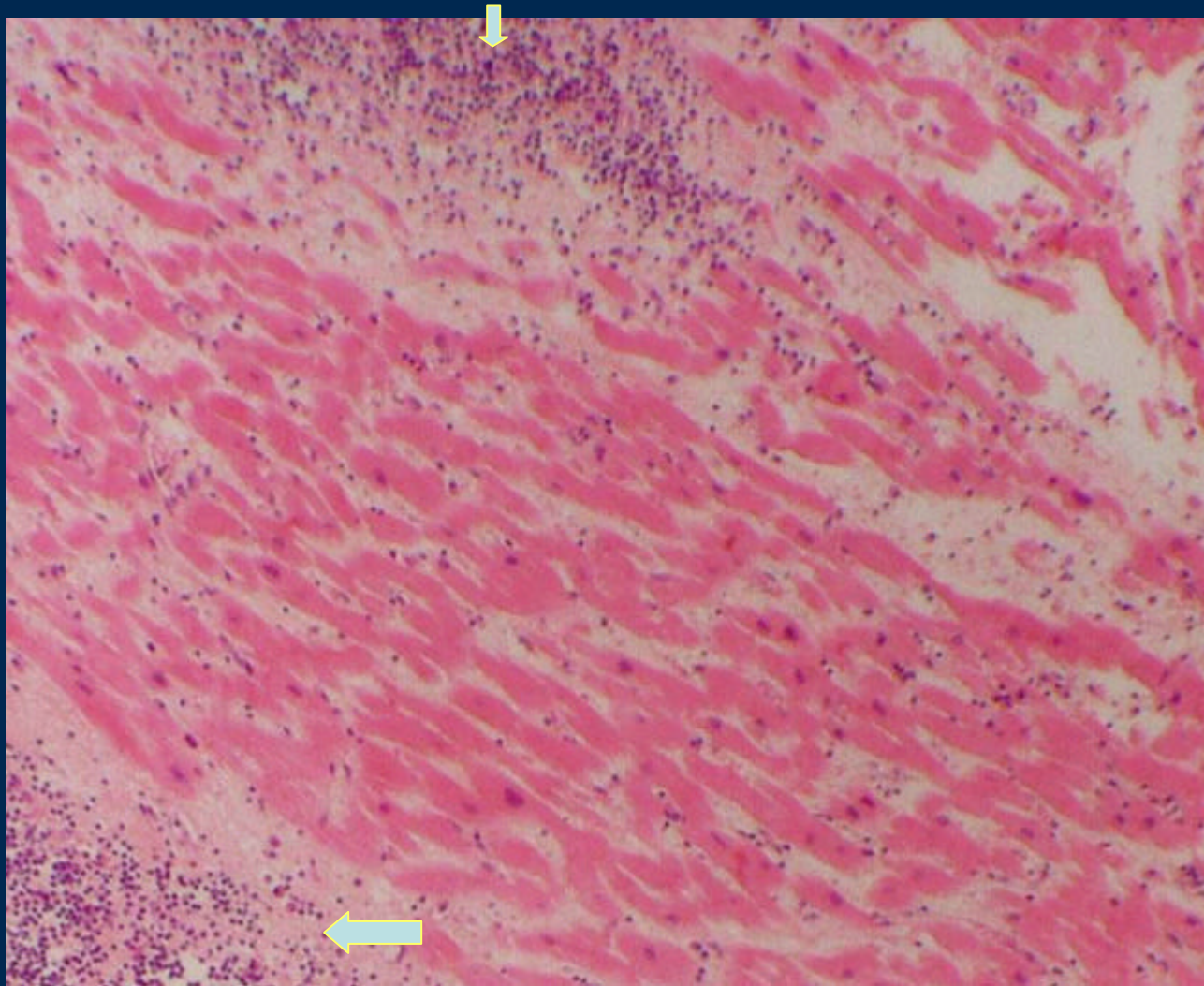


Estenosis válvula pulmonar



VD

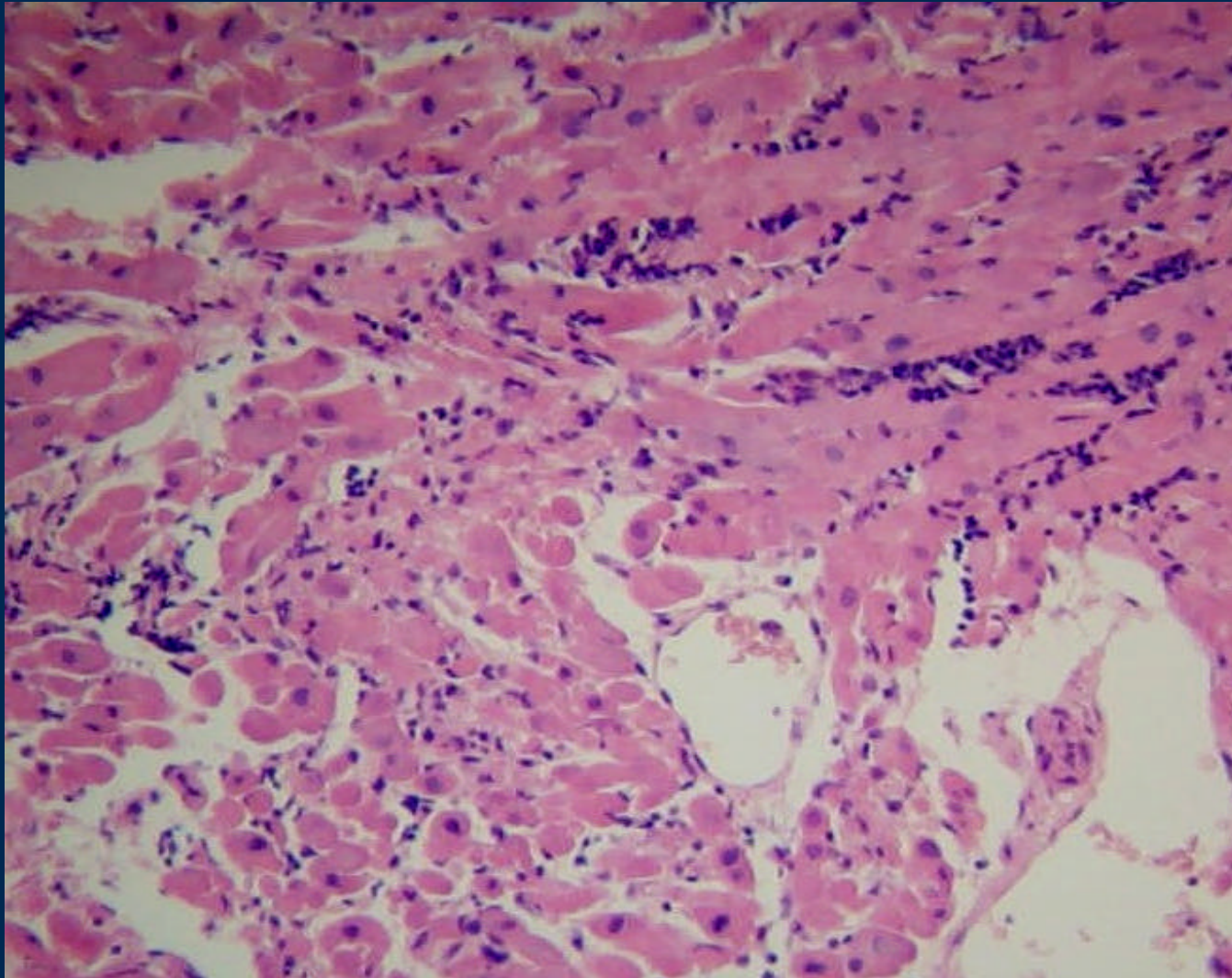
Miocarditis linfocitaria



Infiltrado linfoide

Fibras miocárdicas

Miocarditis linfocitaria

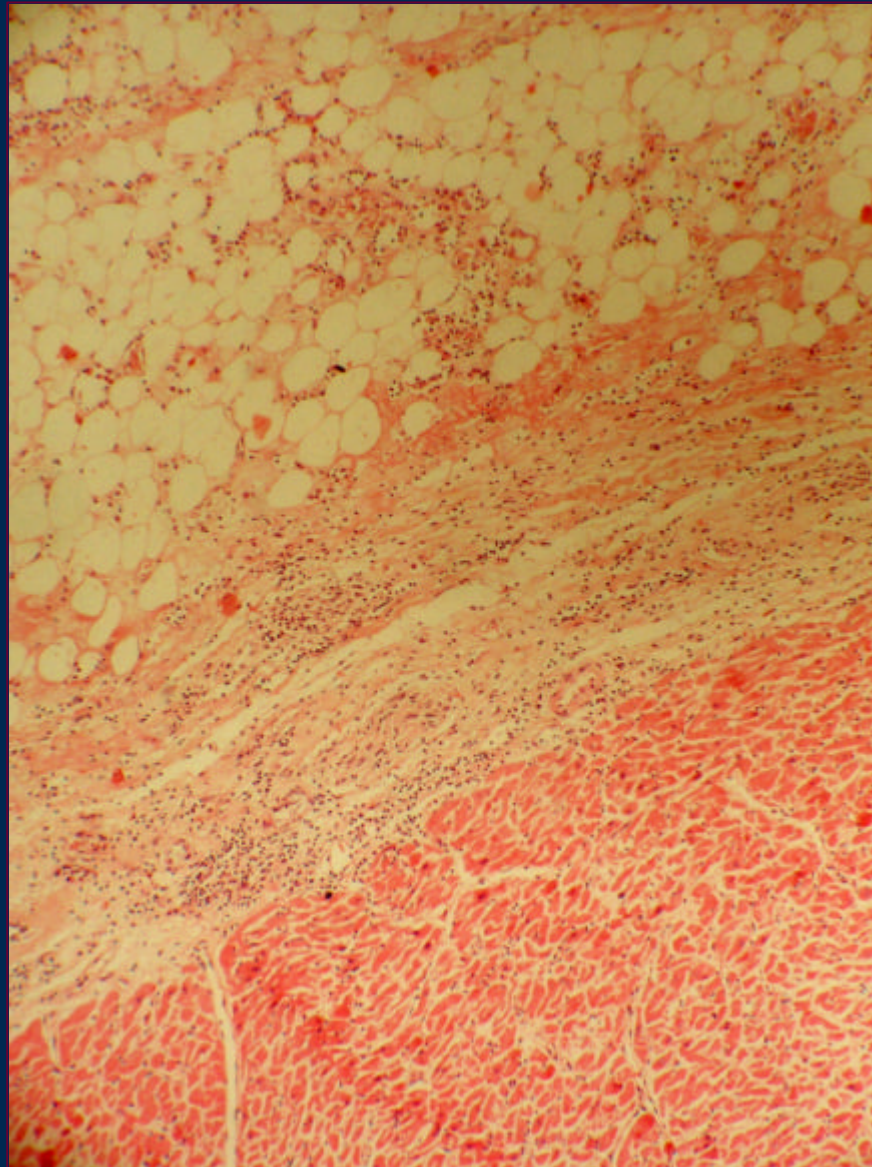


Pericarditis

Pericardio

Exudado

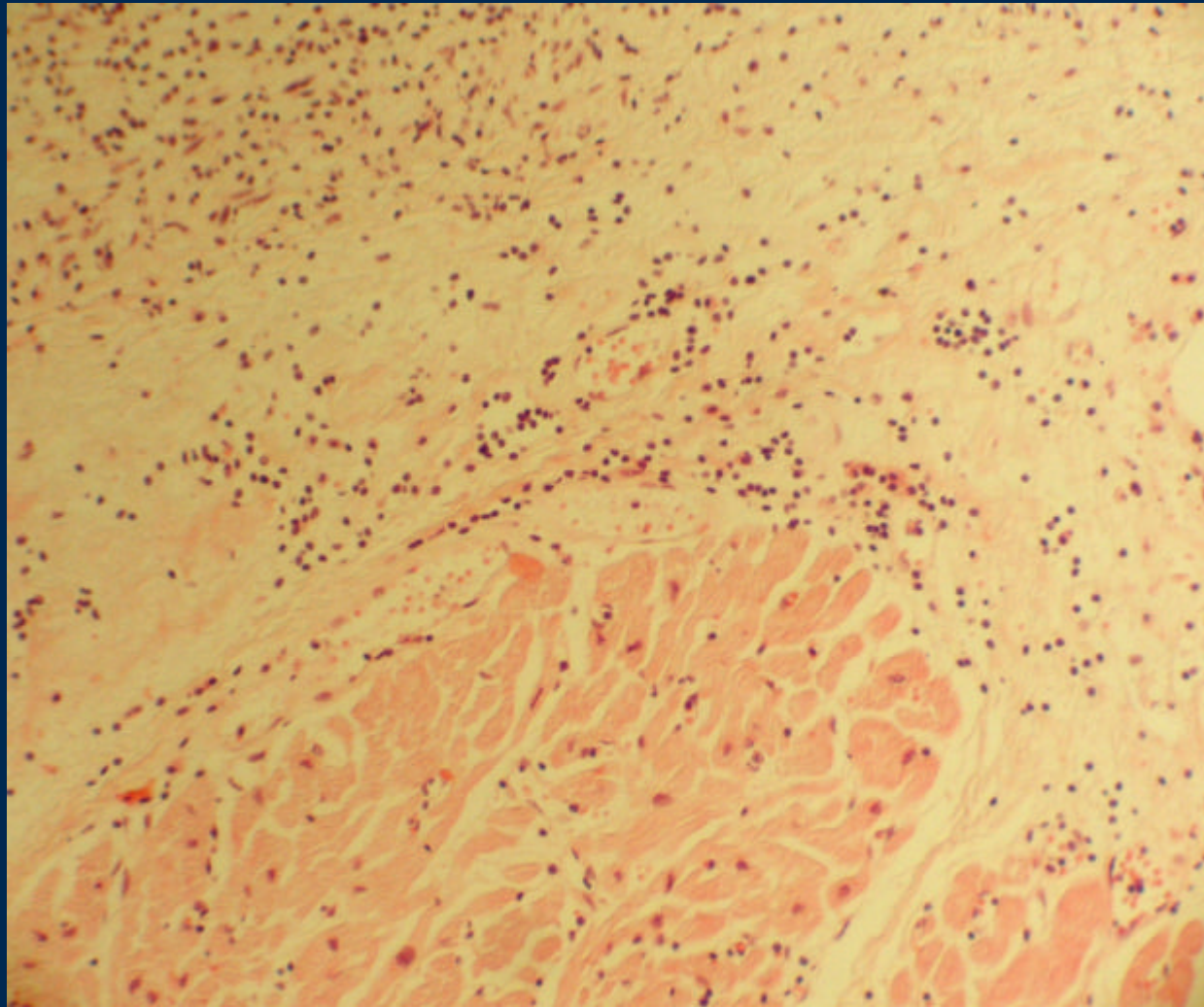
Congestión



miocardio

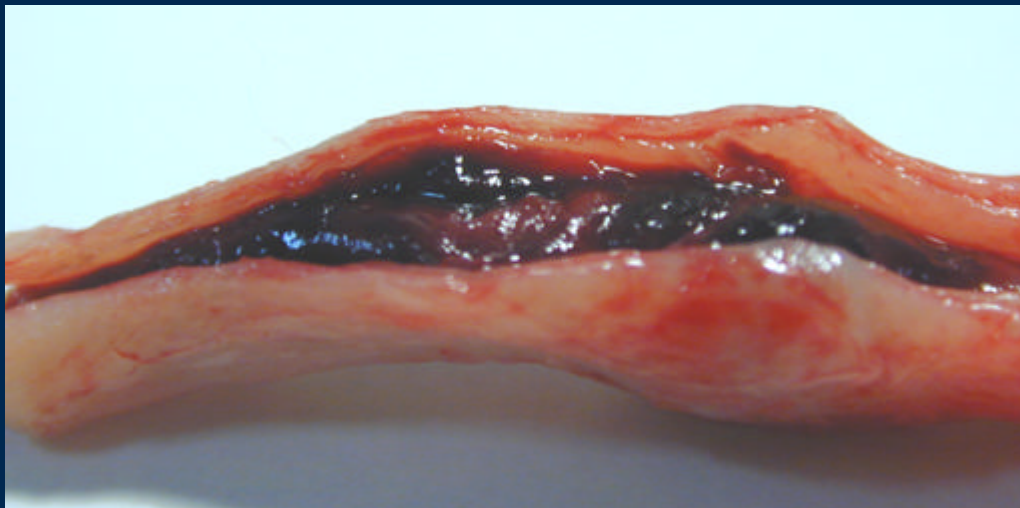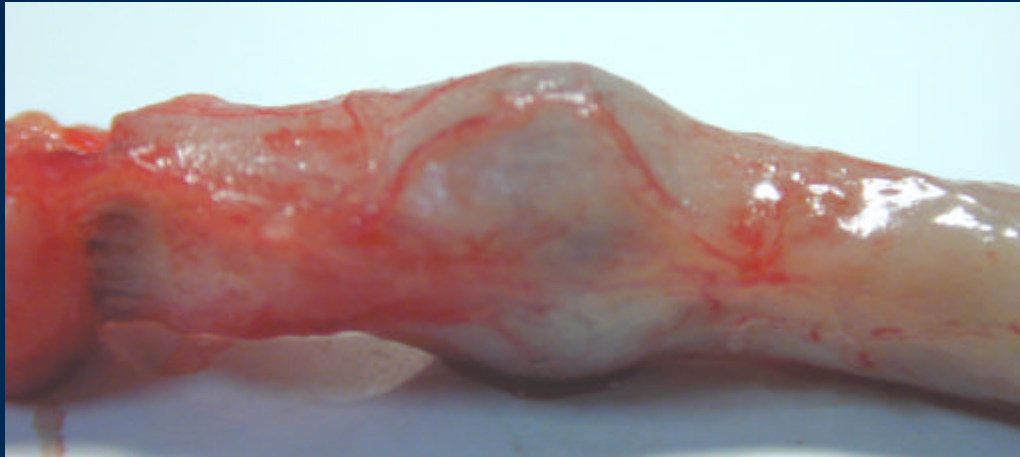
Pericarditis

Infiltrado Inflamatorio

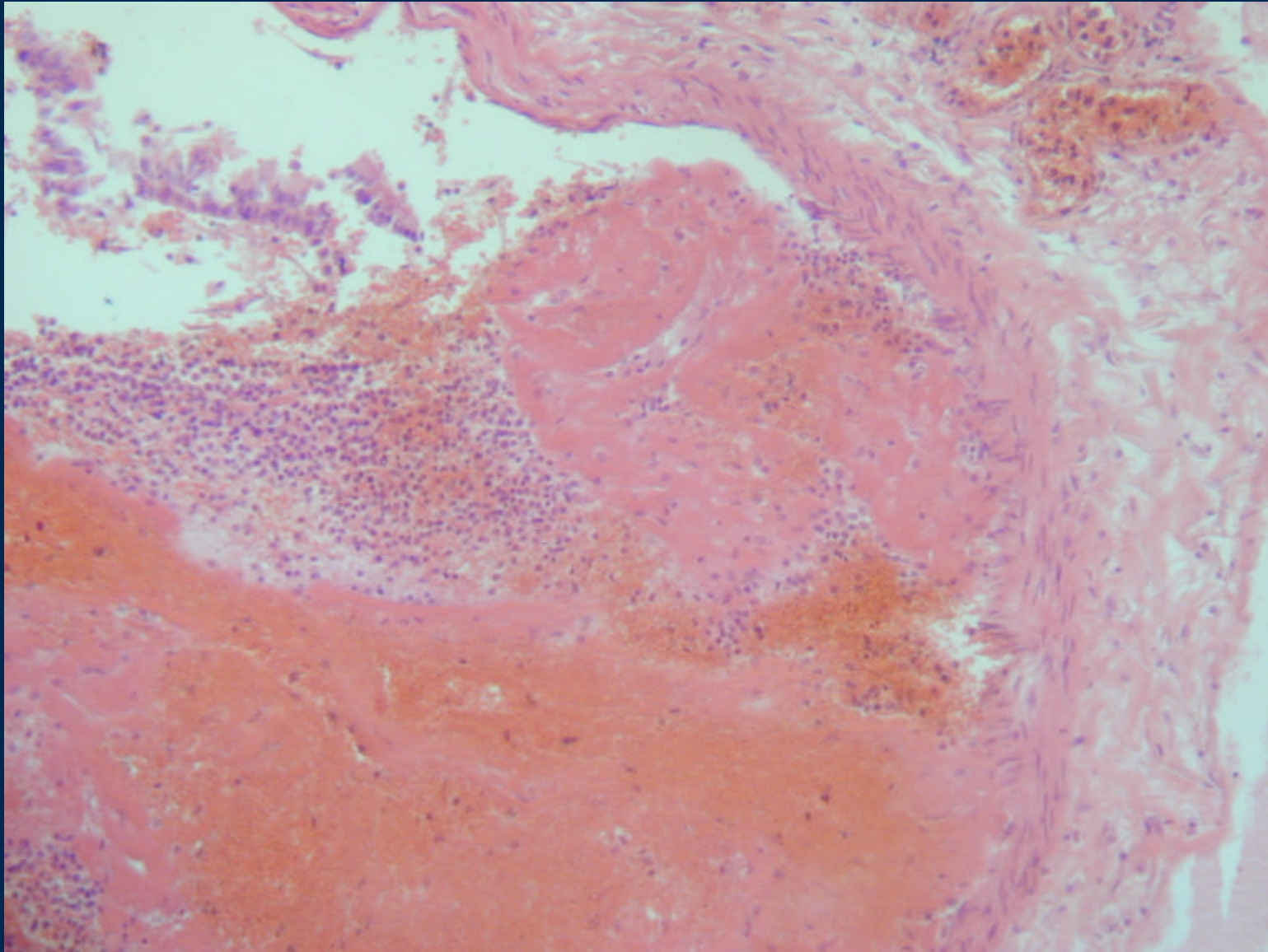


miocardio

Trombosis y Recanalización



Trombo reciente



Trombosis masiva Arterias pulmonares

