

TAC Lumbar interpretación básica

Klgo. Mario Herrera Romero Kinesiología

U. de Chile

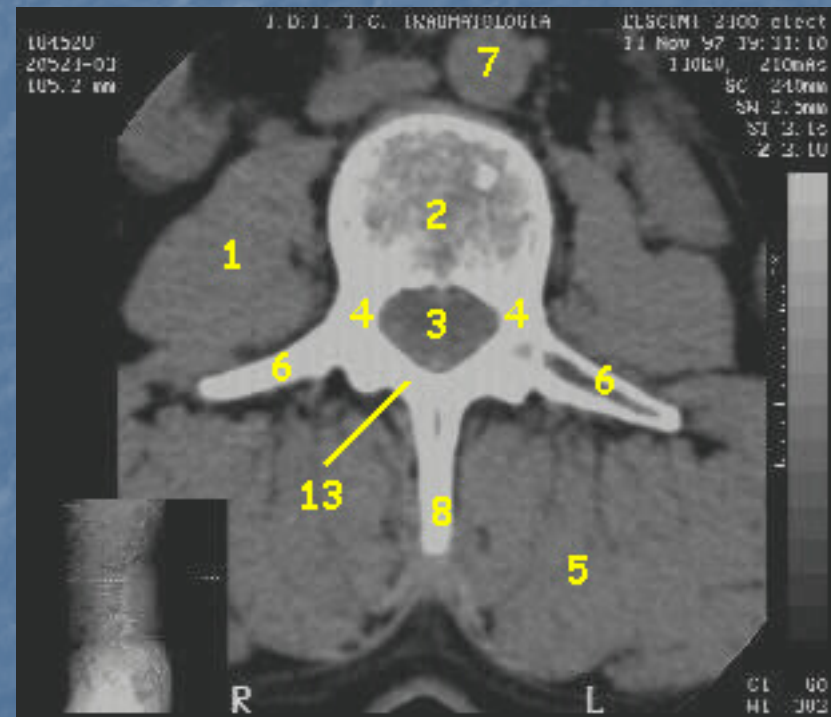
2011

Análisis básico

- Para qué ????
- Confiabilidad???
- Búsqueda dirigida???:
Disco (raíz)/Faceta/Densidad
Ósea/recorrido raíz
- Continente/ Contenido

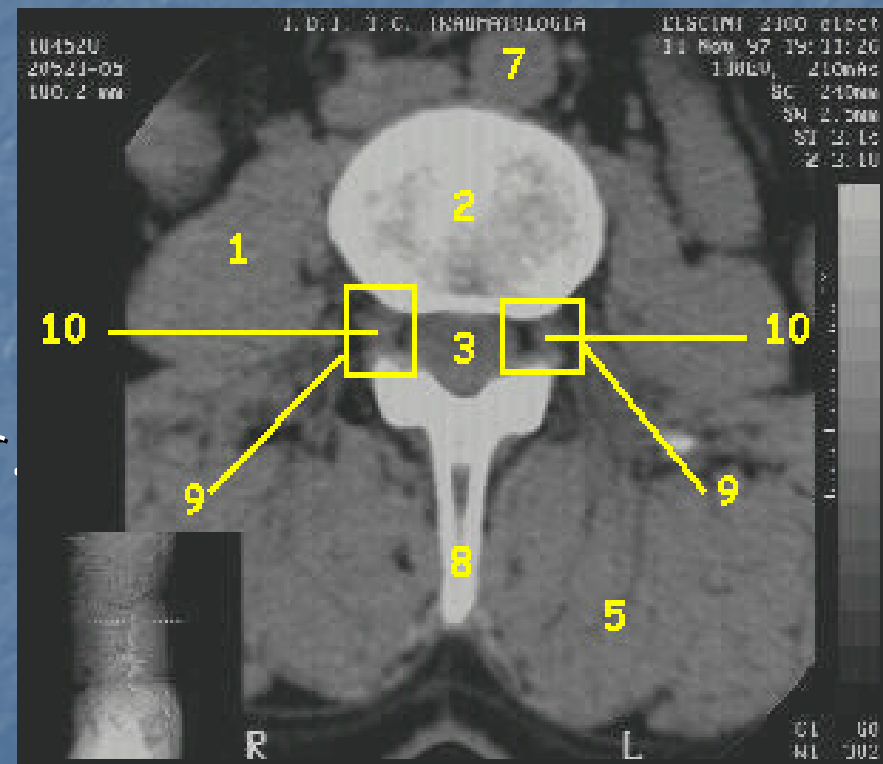
■ L3

- 1 M. Psoas.
- 2 Cuerpo de L3.
- 3 Saco Dural.
- 4 Pedículo de L3.
- 5 M. Cuadrado Lumbar.
- 6 Ap. Transversa de L3.
- 7 Aorta abdominal.
- 8 Ap. Espinosa L3.
- 13 Lámina L3.



■ L3

- 1 M. Psoas.
- 2 Cuerpo de L3.
- 3 Saco Dural.
- 4 Pedículo de L3.
- 5 M. Cuadrado Lumbar.
- 7 Aorta abdominal.
- 8 Ap. Espinosa L3.
- 9 Ag. Conjunción.
- 10 Raíz.



■ L3-L4

2 Cuerpo de L3.

3 Saco Dural.

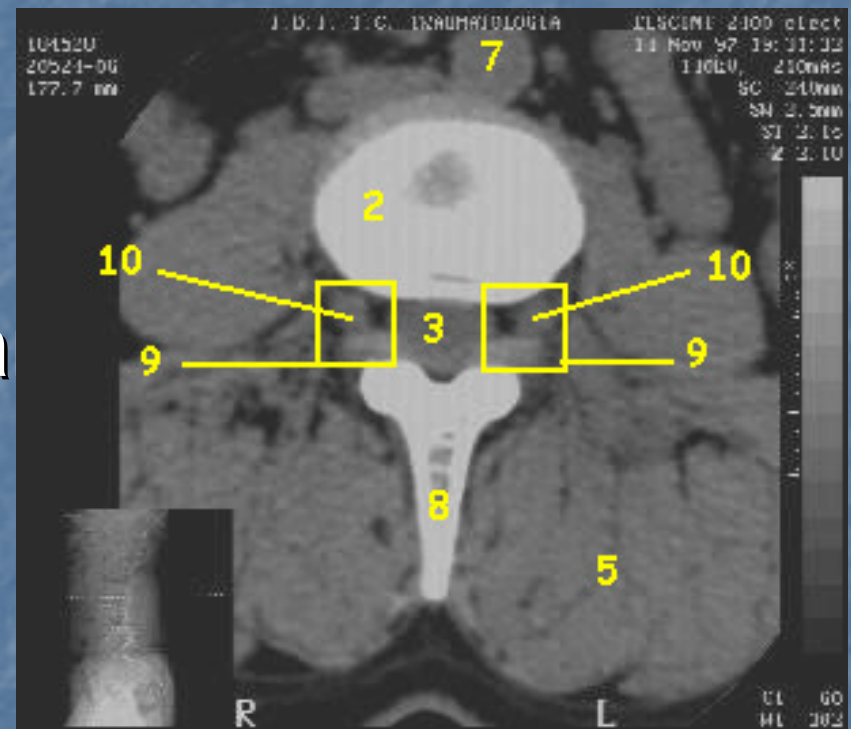
5 M. Cuadrado Lumbal

7 Aorta abdominal.

8 Ap. Espinosa L3.

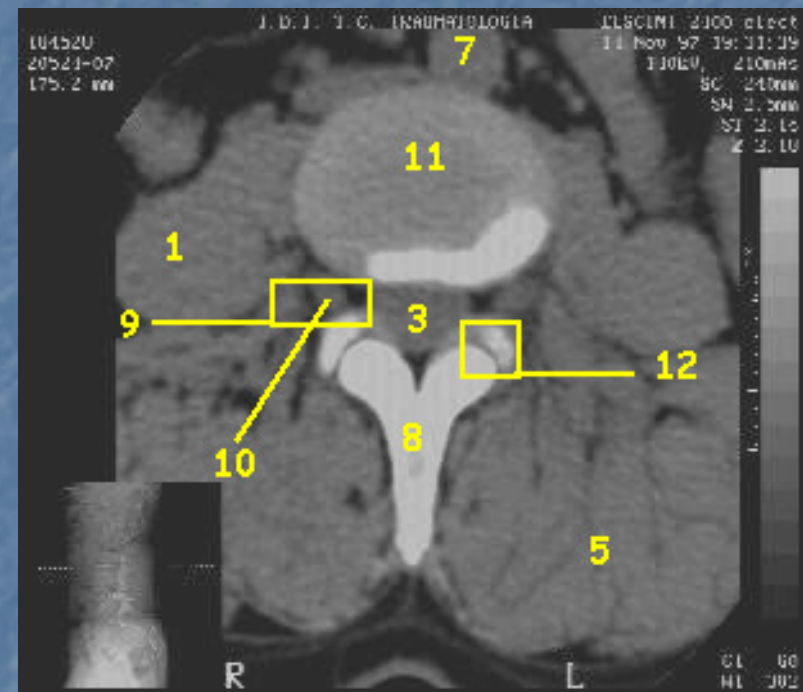
9 Ag. Conjunción.

10 Raíz.



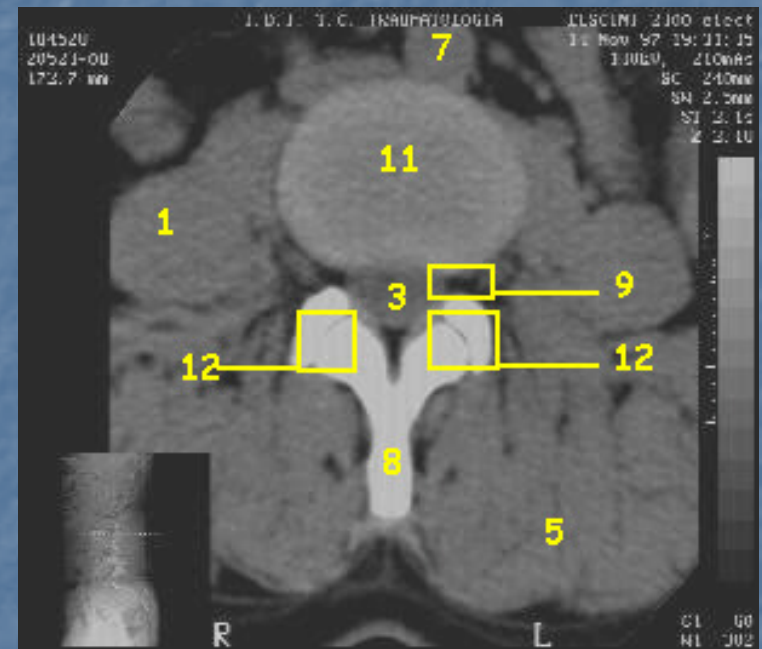
■ L3-L4

- 1 M. Psoas.
- 3 Saco Dural.
- 5 M. Cuadrado Lumbar.
- 7 Aorta abdominal.
- 8 Ap. Espinosa L3.
- 9 Ag. Conjunción.
- 10 Raíz L3-L4.
- 11 Disco L3-L4.
- 12 Art. Interapofisaria L3-L4



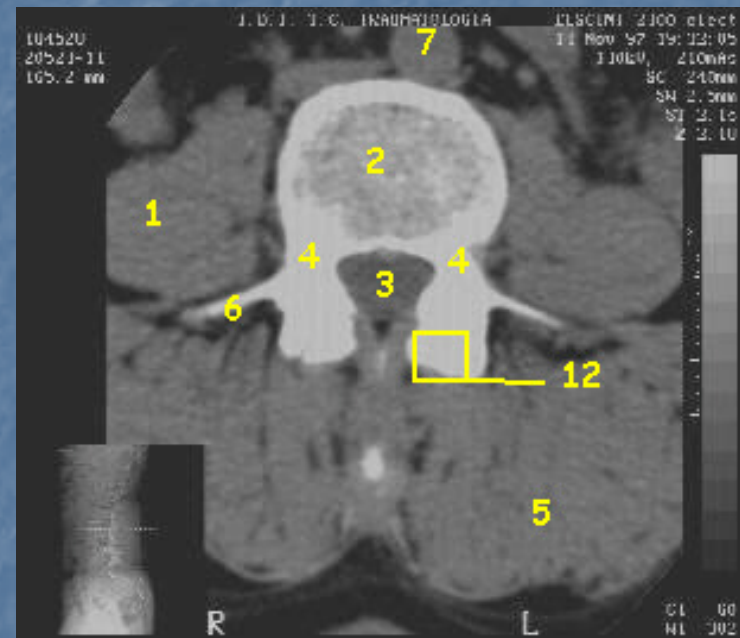
■ L3-L4

- 1 M. Psoas.
- 3 Saco Dural.
- 5 M. Cuadrado Lumbar.
- 7 Aorta abdominal.
- 8 Ap. Espinosa L3.
- 9 Ag. Conjunción.
- 10 Raíz L3-L4.
- 11 Disco L3-L4.
- 12 Art. Interapofisaria L3-L4



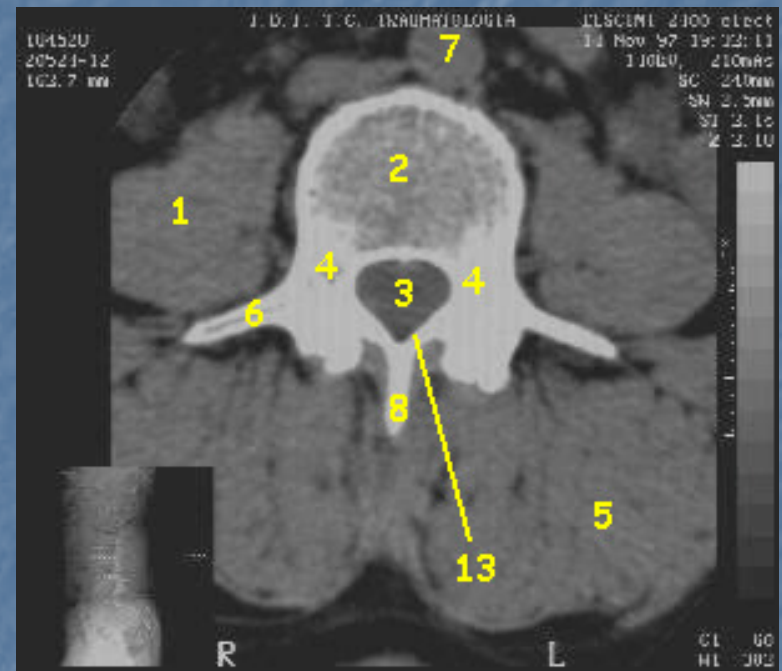
■ L4

- 1 M. Psoas.
- 2 Cuerpo de L4.
- 3 Saco Dural.
- 4 Pedículo L4.
- 5 M. Cuadrado Lumbar.
- 6 Ap. Transversa L4.
- 7 Aorta abdominal.
- 12 Art. Interapofisaria L3-L4



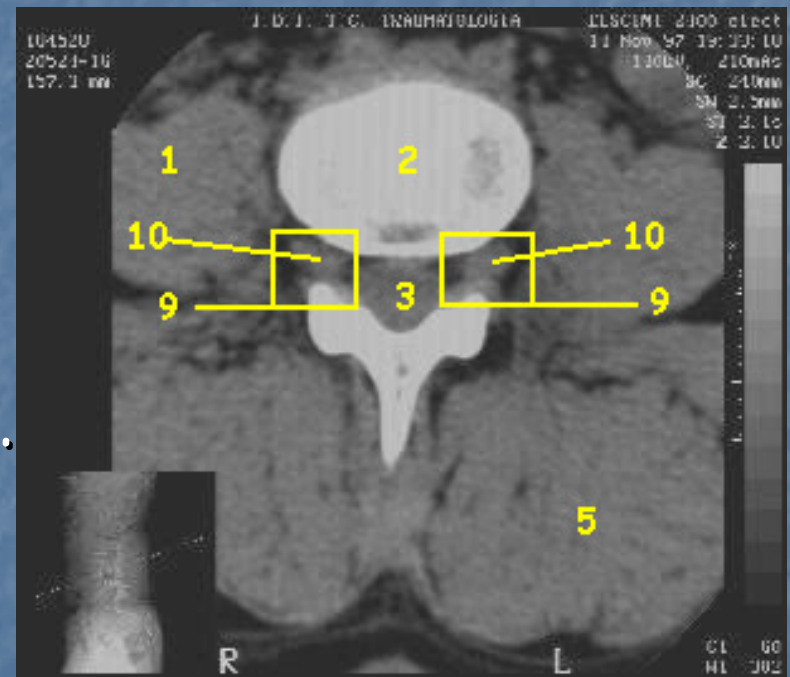
■ L4

- 1 M. Psoas.
- 2 Cuerpo de L4.
- 3 Saco Dural.
- 4 Pedículo L4.
- 5 M. Cuadrado Lumbar.
- 6 Ap. Transversa L4.
- 7 Aorta abdominal.
- 8 Ap. Espinosa L4.
- 12 Art. Interapofisaria L3-L4
- 13 Lámina L4.



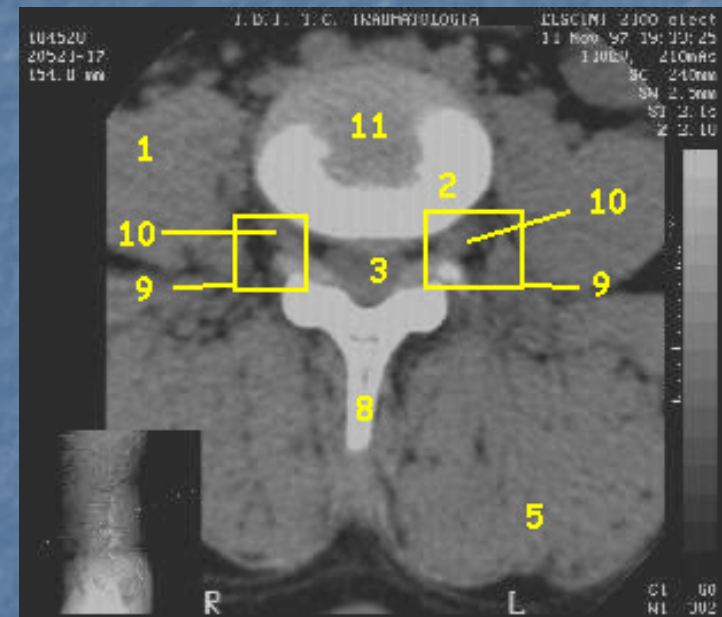
■ L4

- 1 M. Psoas.
- 2 Cuerpo de L4.
- 3 Saco Dural.
- 5 M. Cuadrado Lumbar.
- 9 Ag. Conjunción.
- 10 Raíz L4-L5.



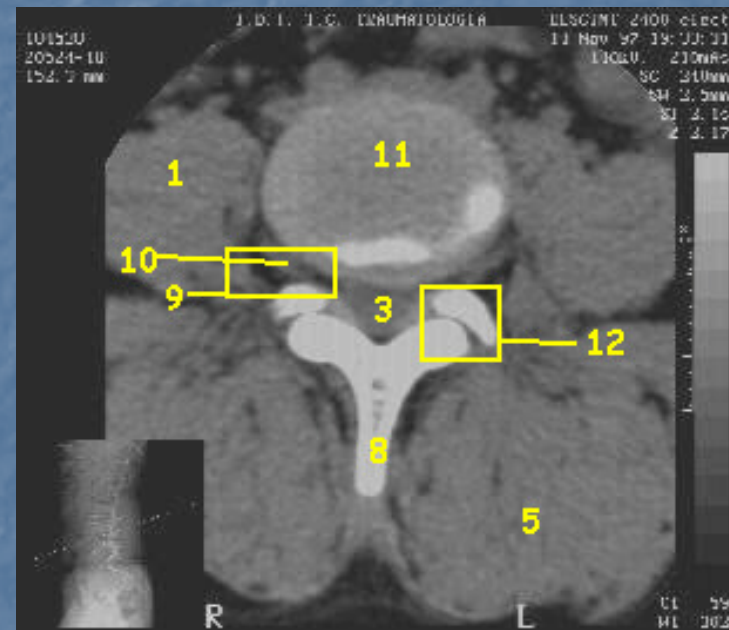
■ L4-L5

- 1 M. Psoas.
- 2 Cuerpo de L4.
- 3 Saco Dural.
- 5 M. Cuadrado Lumbar.
- 8 Ap. Espinosa L4.
- 9 Ag. Conjunción.
- 10 Raíz L4-L5.
- 11 Disco L4-L5.



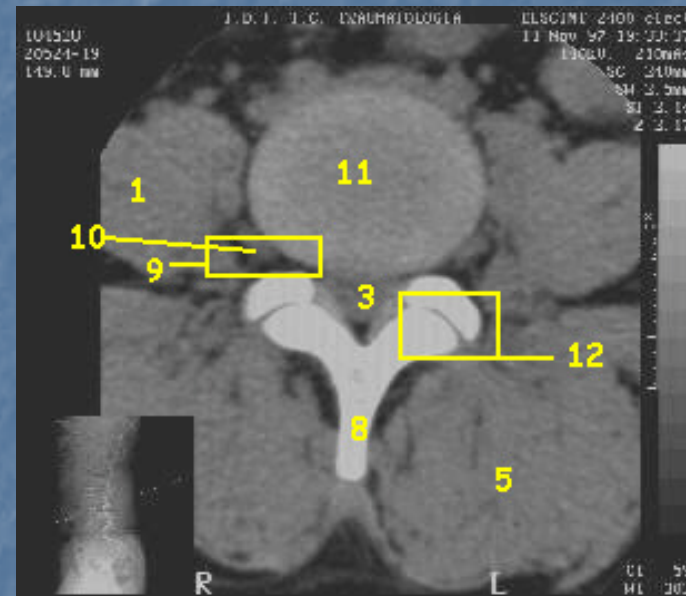
■ L4-L5

- 1 M. Psoas.
- 3 Saco Dural.
- 5 M. Cuadrado Lumbar.
- 8 Ap. Espinosa L4.
- 9 Ag. Conjunción.
- 10 Raíz L4-L5.
- 11 Disco L4-L5.
- 12 Art. Interapofisaria.



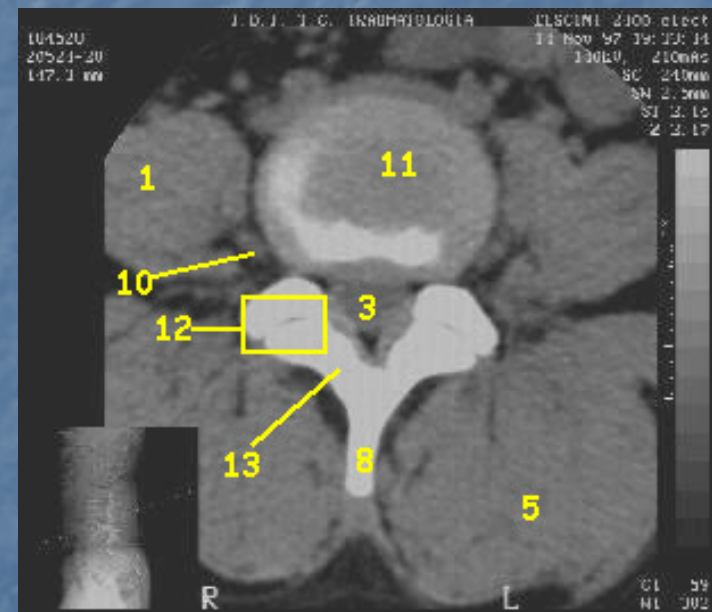
■ L4-L5

- 1 M. Psoas.
- 3 Saco Dural.
- 5 M. Cuadrado Lumbar.
- 8 Ap. Espinosa L4.
- 9 Ag. Conjunción.
- 10 Raíz L4-L5.
- 11 Disco L4-L5.
- 12 Art. Interapofisaria.



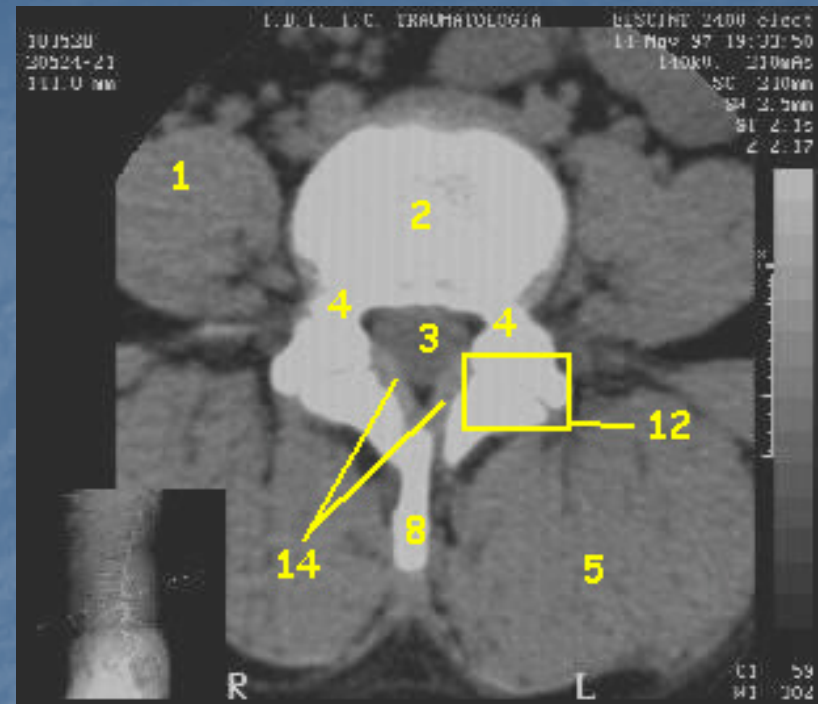
■ L4-L5

- 1 M. Psoas.
- 3 Saco Dural.
- 5 M. Cuadrado Lumbar.
- 8 Ap. Espinosa L4.
- 10 Raíz L4-L5.
- 11 Disco L4-L5.
- 12 Art. Interapofisaria.
- 13 Lámina L4.



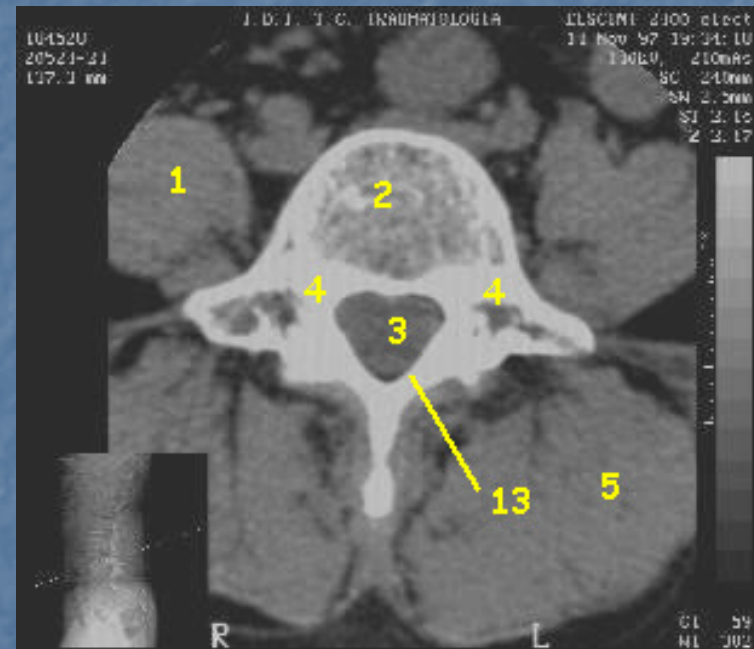
■ L5

- 1 M. Psoas.
- 2 Cuerpo L5.
- 3 Saco Dural.
- 4 Pedículo L5.
- 5 M. Cuadrado Lumbar.
- 8 Ap. Espinosa L4.
- 12 Art. Interapofisaria.
- 14 Ligamento amarillo.



■ L5

- 1 M. Psoas.
- 2 Cuerpo L5.
- 3 Saco Dural.
- 4 Pedículo L5.
- 5 M. Cuadrado Lumbar.
- 13 Lámina L5.



■ L5

2 Cuerpo L5.

3 Saco Dural.

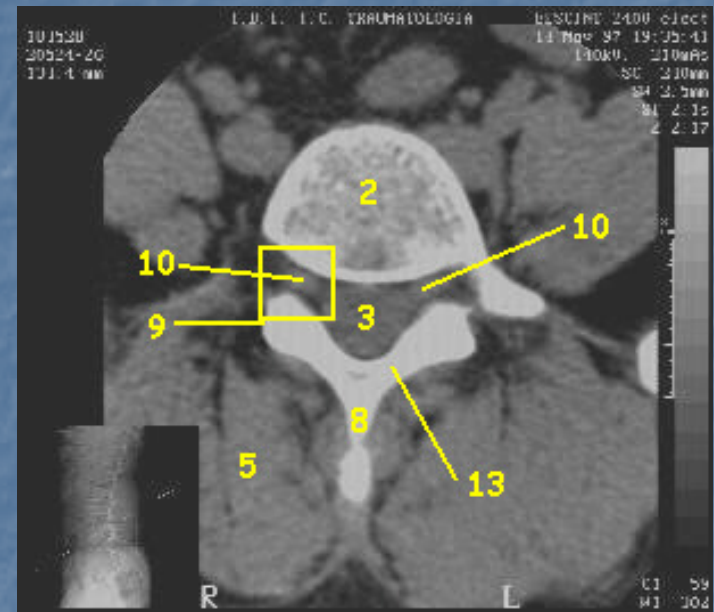
5 M. Cuadrado Lumbar.

8 Ap. Espinosa L4.

9 Ag. Conjunción.

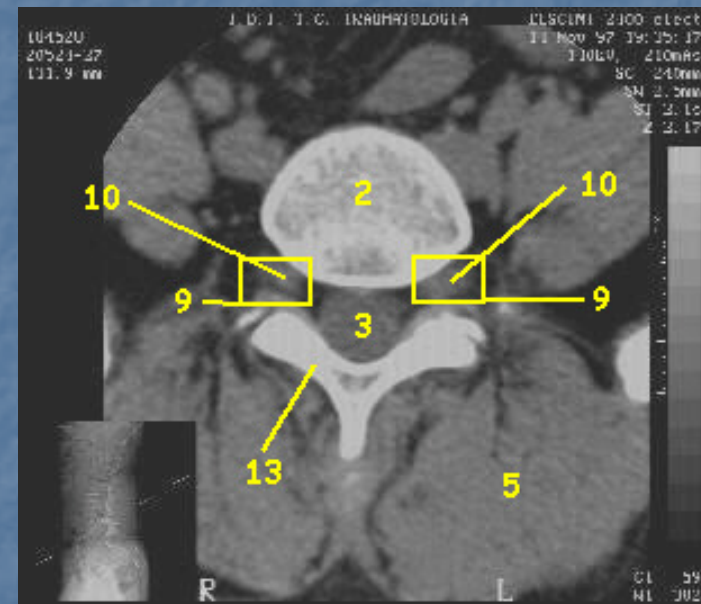
10 Infundíbulo Raíz L5-S1.

13 Lámina L5.



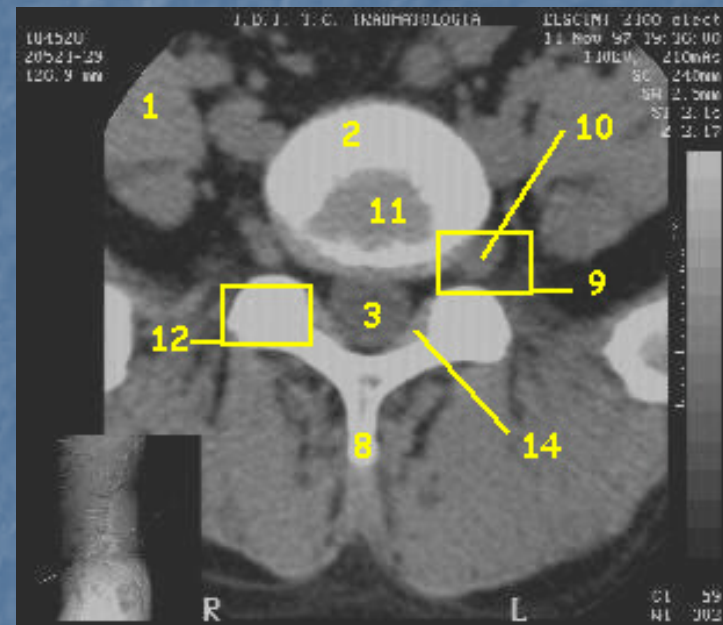
■ L5

- 2 Cuerpo L5.
- 3 Saco Dural.
- 5 M. Cuadrado Lumbar.
- 9 Ag. Conjunción.
- 10 Raíz L5-S1.
- 13 Lámina L4.



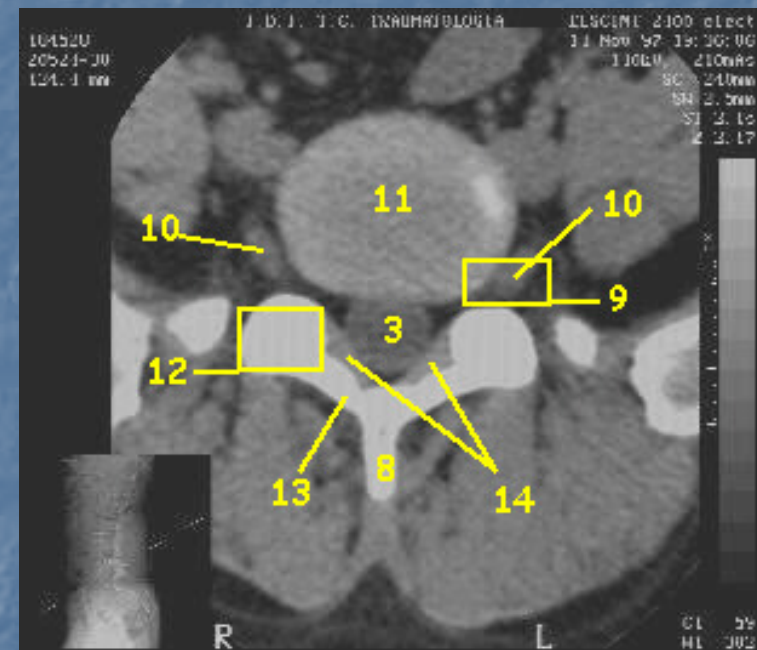
■ L5-S1

- 1 M. Psoas.
- 2 Cuerpo L5.
- 3 Saco Dural.
- 8 Ap. Espinosa L4.
- 9 Ag. Conjunción.
- 10 Raíz L5-S1.
- 11 Disco L5-S1
- 12 Art. Interapofisaria.
- 14 Ligamento Amarillo



■ L5-S1

- 3 Saco Dural.
- 8 Ap. Espinosa L5.
- 9 Ag. Conjunción.
- 10 Raíz L5-S1.
- 11 Disco L5-S1
- 12 Art. Interapofisaria.
- 13 Lámina L5.
- 14 Ligamento Amarillo



■ L5-S1

2 Cuerpo S1.

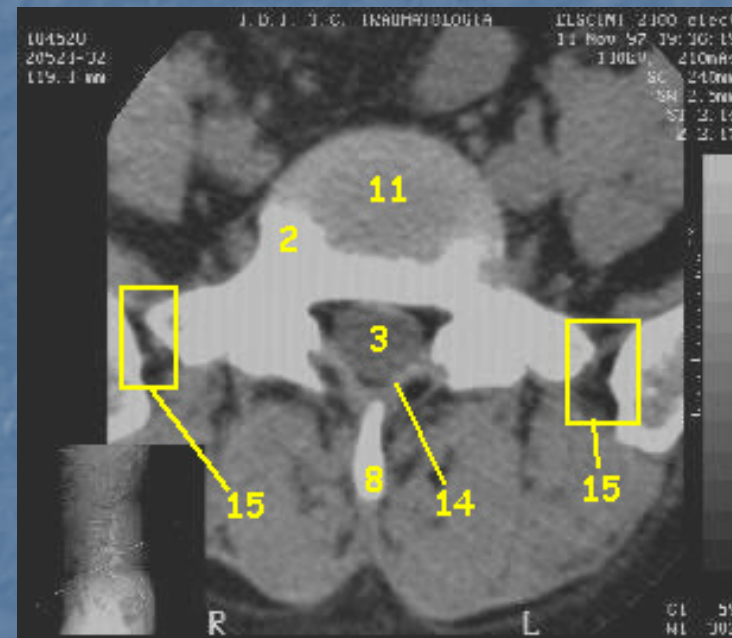
3 Saco Dural.

8 Ap. Espinosa L5.

11 Disco L5-S1

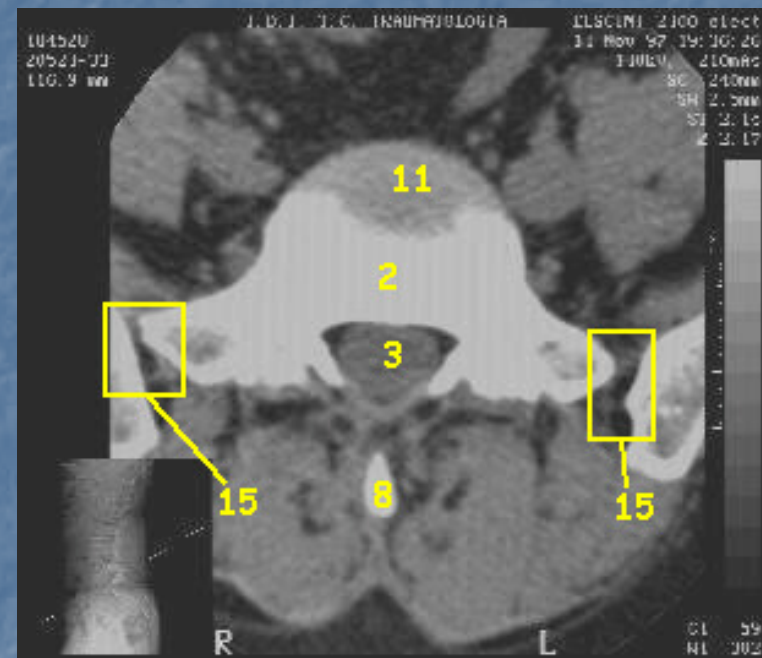
14 Ligamento Amarillo.

15 Art. Sacroilíaca.



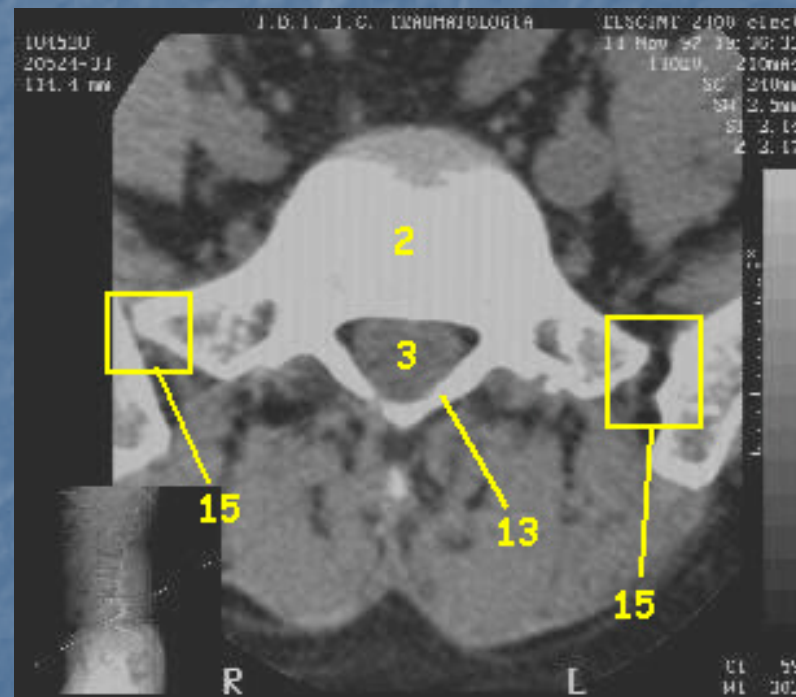
■ L5-S1

- 2 Cuerpo S1.
- 3 Saco Dural.
- 8 Ap. Espinosa L5.
- 11 Disco L5-S1
- 15 Art. Sacroilíaca.



■ S1

- 2 Cuerpo S1.
- 3 Saco Dural.
- 13 Lámina S1
- 15 Art. Sacroilíaca



■ S1

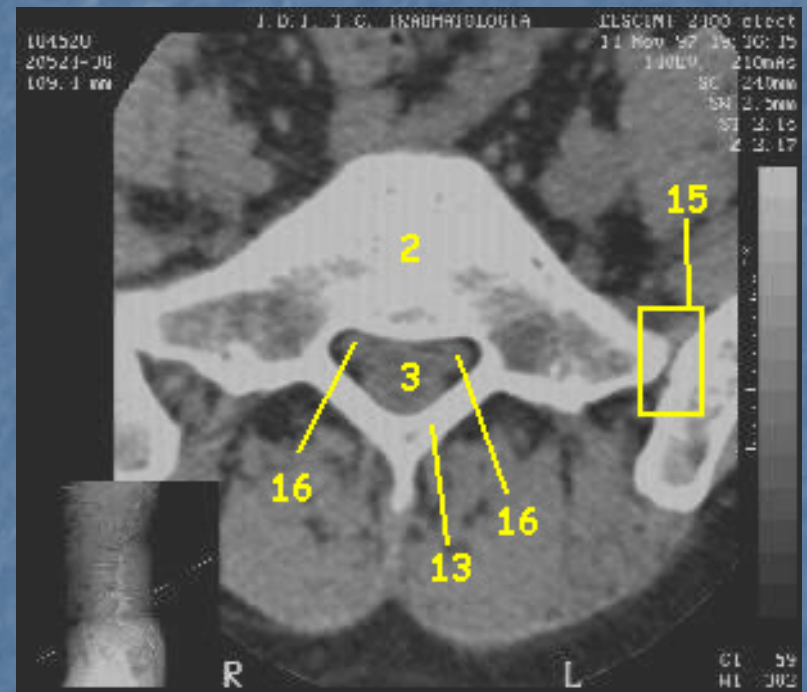
2 Cuerpo S1.

3 Saco Dural.

13 Lámina S1

15 Art. Sacroilíaca.

16 Infundíbulo L5-S1



■ S1

- 2 Cuerpo S1.
- 3 Saco Dural.
- 10 Raíz L5-S1
- 13 Lámina S1
- 15 Art. Sacroilíaca

