

# TOMOGRAFÍA COMPUTADA DE PLEURA, PARED TORACICA Y DIAFRAGMA

TM Iván Rañilao Elizondo

Una de las ventajas sustanciales de la TC es que informa de la presencia, localización y extensión de las enfermedades que afectan al pulmón, mediastino, pleura, tejidos blandos y esqueleto del tórax y abdomen superior de forma simultánea y detallada. En la radiografía convencional de tórax tanto las patologías que afectan al pulmón como a la pleura pueden causar una opacidad similar, a veces difícil de discriminar. De igual modo, una gran cantidad de información relativa a la pleura y el mediastino puede pasar desapercibida bajo Rx en presencia de consolidación pulmonar. En ese sentido la mayoría de las veces la TC permite la diferenciación entre la patología pleural y pulmonar, por ejemplo entre un absceso pulmonar periférico y un empiema, o nódulo pulmonar periférico y un engrosamiento pleural localizado, informando al mismo tiempo de la cantidad relativa de consolidación y derrame pleural.

## TECNICA DE ADQUISICION

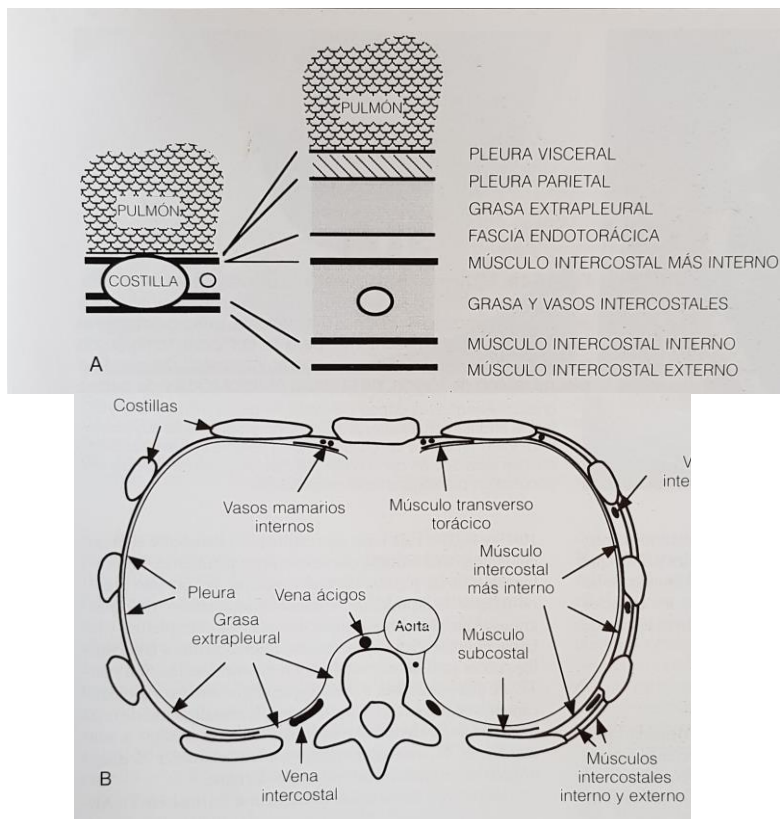
La técnica de adquisición no varía para el estudio de la pleura, la pared torácica y el diafragma de lo ya antes expuesto en la entrega de mediastino y como tal, si bien el estudio no es dirigido a el mediastino, el parénquima pulmonar o la vía aérea, se debe tener en cuenta realizar todos las maniobras necesarias para entregar un examen de calidad, esto incluye; cortes en prono, espirativos, etc. Podemos decir solamente que dadas las múltiples patologías que afectan a estas tres entidades anatómicas, la gran mayoría de las veces el examen se realiza con medio de contraste. Solo en algunos casos seleccionados, que veremos mas adelante, se realiza solo con contraste o ambos. Por otro lado el TC es de mucha ayuda en el estudio de la patología de la pared torácica y de sus afecciones óseas, ya que permite realizar reconstrucciones en diferentes planos con ventana y algoritmos dirigidos para estudiar el hueso, asimismo del volumen de información obtenido, se pueden obtener reconstrucciones de superficie en 3D que son de gran ayuda para el clínico. Por ejemplo en el estudio; de la parrilla costal cuando se sospecha de fracturas. A continuación veremos nuestros objetos de estudio por separado, atendiendo en un primer momento a su forma y luego la patología que lo afecta.

## PLEURA

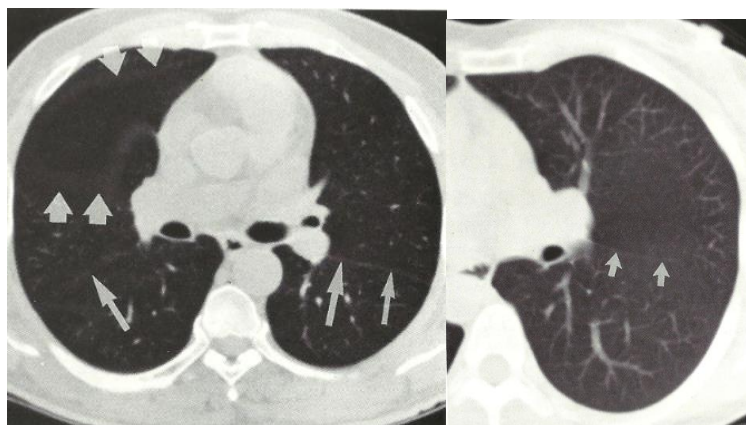
La pleura visceral que recubre el pulmón se compone de una capa superficial de células, una capa conectiva y una capa profunda vascular. Esta separada de la pleura parietal por una pequeña cantidad de líquido que ocupa el espacio pleural y lubrica ambas superficies pleurales. La pleura parietal recubre la cavidad torácica, el mediastino y el diafragma, la pleura visceral esta irrigada por vasos pulmonares y bronquiales y la pleura parietal por vasos sistémicos, solo la pleura parietal tiene inervación sensitiva.

Las Cisuras pleurales representan hendiduras en el pulmón formadas por el plegamiento de la pleura visceral que recubre los lóbulos, puede actuar como barrera en la extensión de un proceso infeccioso creando un borde bien delimitado a una neumonía o una neoplasia, pudiendo simular una atelectasia. La **Cisura Mayor** separa los lóbulos superior e inferior en el pulmón izquierdo, y los lóbulos superior y medio del inferior en el derecho, pudiendo identificarse bajo TC como finas bandas o líneas hipertenuantes. La **Cisura Menor** separa el

lóbulo medio y superior derecho. Las Cisuras accesorias representan invaginaciones de la pleura visceral entre los segmentos pulmonares, dando lugar a lóbulos accesorios



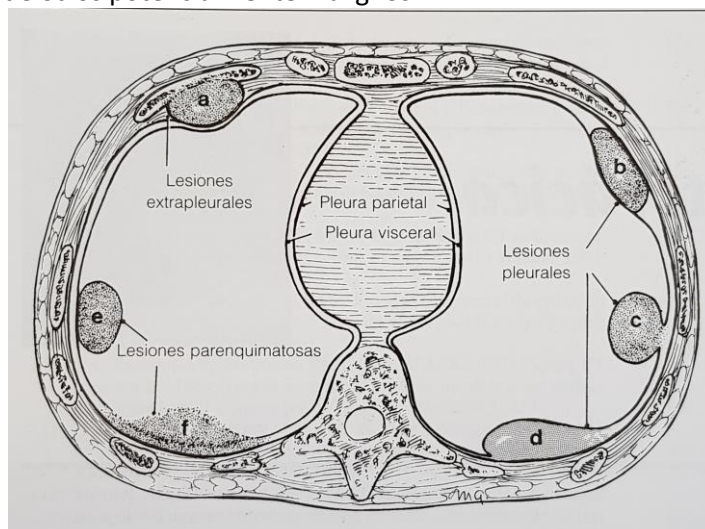
**Figura 1.** Representación esquemática de las estructuras de la pared torácica y superficie pleural. (a) Esquema de corte axial, componentes de la pared torácica. (b) Representación de un corte axial, estructuras y relaciones de la pared torácica y la pleura. Todas las estructuras interiores respecto al musculo intercostal mas interno son internas a las costillas.



**Figura 2.** Cisuras normales. (a) Imagen de TC donde se ven las cisuras mayor y menor (flechas cortas) esta ultima con una pobre vascularización. (b) Cisura menor, se observa la hipo vascularización de la zona.

## ENFERMEDAD PLEURAL

Existen hallazgos claves en la TC, como el contenido graso de los lipomas, la calcificación y el engrosamiento de la grasa extrapleural en la enfermedad pleural relacionada con el asbesto, o la densidad de agua en los derrames pleurales loculados, que pueden ayudar a distinguir procesos benignos de otros potencialmente malignos.



**Figura 3.** Dibujo esquemático de la apariencia típica y atípica, de las lesiones extrapleurales, pleurales y parenquimatosas. **(a)** Las lesiones Extrapleurales desplazan la pleura parietal y visceral lo cual produce un ángulo obtuso entre la lesión y la pared torácica. **(b)** Las lesiones pleurales generalmente permanecen confinadas entre las capas de la pleura y producen ángulos obtusos entre la lesión y la pared torácica, sin embargo **(c)** pueden ser pedunculadas y proyectarse hacia el parénquima pulmonar apareciendo ángulos agudos entre la lesión y la pared. **(d)** Además la fibrosis pleural puede provocar la fusión de las paredes parietal y visceral de la pleura y configurar anormalmente la pleura y/o locular el derrame pleural. **(e)** Las lesiones Parenquimatosas cuando son subpleurales, se aproximan a la pleura y forman un ángulo agudo con la pared.

Otro punto importante son las características de densidad del tejido, una cualidad importante de la TC es su capacidad para aumentar la resolución de contraste, lo cual se expresa en la valoración de la patología pleural, especialmente en la valoración del líquido pleural. De forma menos frecuente, la TC puede ayudar en la diferenciación de un lipoma frente a una masa de tejidos blandos o quiste. Sin embargo los valores de atenuación no permiten la diferenciación entre los derrames transudados o exudativos, pero esta distinción si es posible en la gran mayoría de los casos basándose en la apariencia morfológica de las superficies pleurales, como se verá mas adelante.

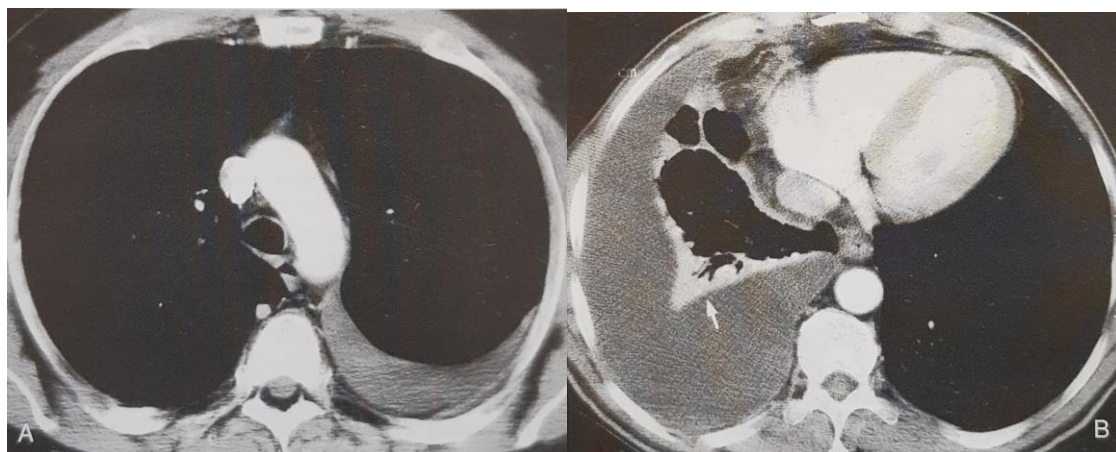
La administración de contraste endovenoso puede resultar indispensable a la hora de diferenciar procesos pleurales y parenquimatosos, en aquellos casos en que la indicación principal del estudio del TC sea la evaluación de la enfermedad mixta pleuroparenquimatosa, debe administrarse contraste y obtenerse cortes finos. Otra utilidad del contraste endovenoso consiste en delimitar las áreas de necrosis e identificar el realce periférico en los abscesos y empiemas.

## Derrame Pleural

El derrame pleural es la patología pleural mas frecuente. El espacio pleural en condiciones normales contiene una pequeña cantidad de liquido que se produce y se reabsorbe de forma primaria por la pleura parietal proporcionando lubricación. Los derrames pleurales ocurren cuando se incrementa el ritmo de producción, como ocurre en la insuficiencia cardiaca, o se dificulta su reabsorción, como en la obstrucción linfática por tumores.

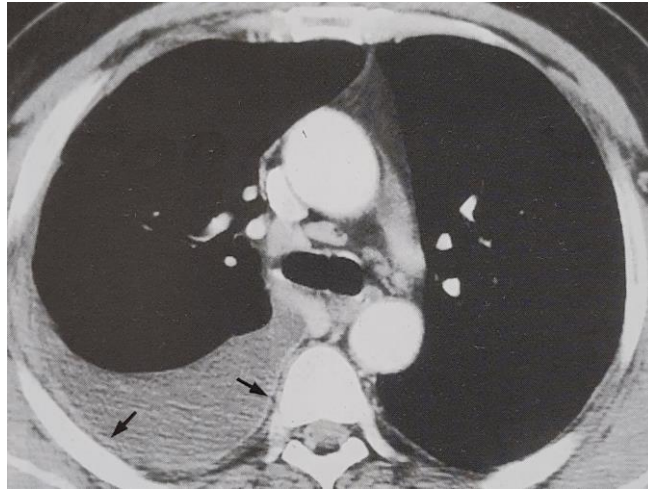
En el terreno clínico los derrames pleurales se pueden clasificar como transudados o exudados, dependiendo de su composición bioquímica. Los **Transudados** son derrames que surgen como consecuencia de alguna patología sistémica que ocasiona un desequilibrio en las fuerzas hidrostáticas y osmóticas lo que provoca un liquido pleural pobre en proteínas, siendo los derrames generalmente bilaterales.

Por su parte los **Exudados** suelen estar producidos por patologías que afectan insitu a la superficie de la pleura parietal o visceral, incluyendo una gran variedad de causas como infección, tumor, TEP, drogas, radioterapia etc. Aunque la TC es de escaso valor para poder distinguir entre transudados y exudados, el engrosamiento de la pleura parietal casi siempre orienta a diagnostica el derrame como exudado como consecuencia de afectación pleural por patología in situ.



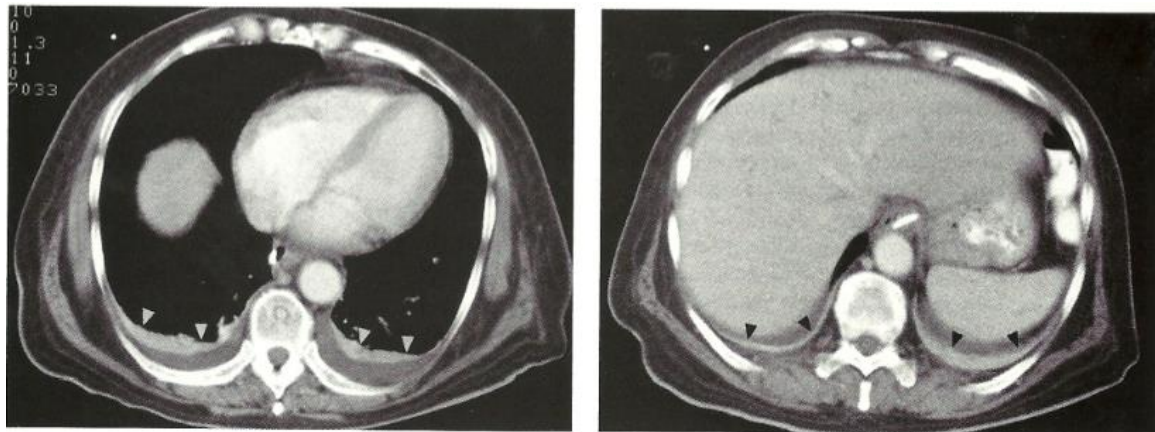
**Figura 4.** Derrames pleurales de tipo Transudado. **(a)** TC con contraste muestra un transudado en el hemitorax izquierdo, el derrame pleural tiene una morfología de menisco y se adapta a la forma del espacio pleural posterior. **(b)** Tc con contraste en otro paciente muestra un derrame mayor y marcada atelectasia pasiva del lóbulo inferior derecho (flecha). A pesar del gran tamaño del derrame no se observa realce pleural, lo cual es compatible con derrame transudado.

Como ya se dijo la mayoría de los derrames, ya sean transudados o exudados, tienen un valor de atenuación homogéneo próximo al agua. Los de mayor densidad casi siempre son exudados, por otro lado un derrame que tenga mayor atenuación que los tejidos blandos sugiere hemotorax, en que el nivel mayor de atenuación se debe al alto contenido proteico. El termino quilotorax se refiere al derrame compuesto por linfa, con alto contenido en triglicéridos, pudiendo originar un valor de atenuación inferior al del agua, estos se vinculan fuertemente con tumores, sobretodo linfoma.



**Figura 5.** Derrame exudado metastasico asociado a un carcinoma de mama. TC con contraste, se observa derrame pleural derecho asociado a discreto engrosamiento y realce de la pleura parietal (flechas). Nótese la presencia de adenopatías Mediastinicas mínimamente aumentadas de tamaño, el hallazgo de engrosamiento de la pleura parietal es indicativo de exudado.

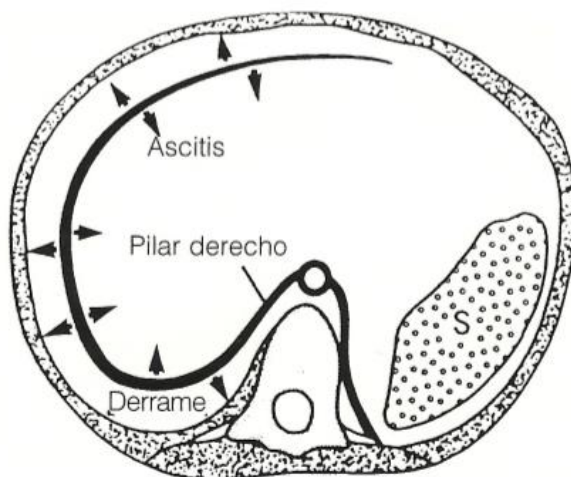
La TC es el método de elección para evaluar la localización y el tamaños de las colecciones liquidas, pudiendo demostrar un derrame no detectado en placa de tórax, en posición en decúbito supino, el liquido pleural móvil se deposita inicialmente en la región posteromedial del hemitorax. Los derrames pleurales habitualmente producen algún grado de atelectasia compresiva del pulmón subyacente. En algunos casos seleccionados, los exámenes se pueden realizar en decúbito prono o lateral para así demostrar la movilidad del liquido y diferenciar un pequeño derrame basal de un engrosamiento pleural.



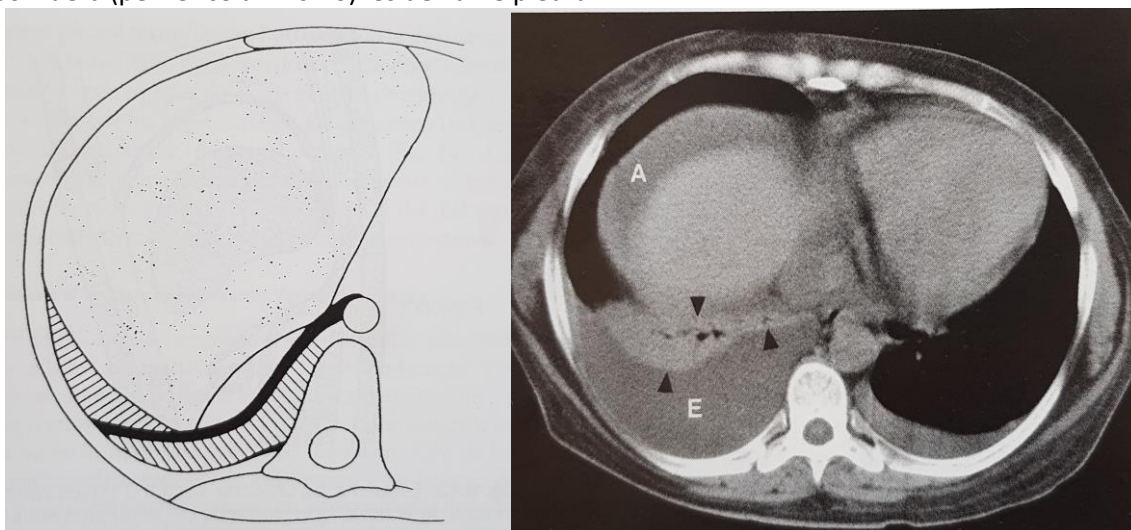
**Figura 6.** Atelectasia Pulmonar. TC de tórax con contraste muestra el realce característico del pulmón colapsado (cabezas de flecha) en este paciente con pequeños derrames pleurales bilaterales.

Un punto importante es la diferenciación entre Ascitis y Derrame Pleural, Aunque a veces es difícil distinguir entre estos dos líquidos, si se examina con detención los cortes axiales se puede diferenciar con alta precisión uno de otro. El signo del desplazamiento del pilar del

diafragma se debe al liquido pleural acumulado por detrás del mismo, que aumenta el ángulo desplazándolo hacia delante. Por el contrario la ascitis se localiza en posición anterolateral al pilar del diafragma y tiene el efecto contrario, acercándolo a la columna.



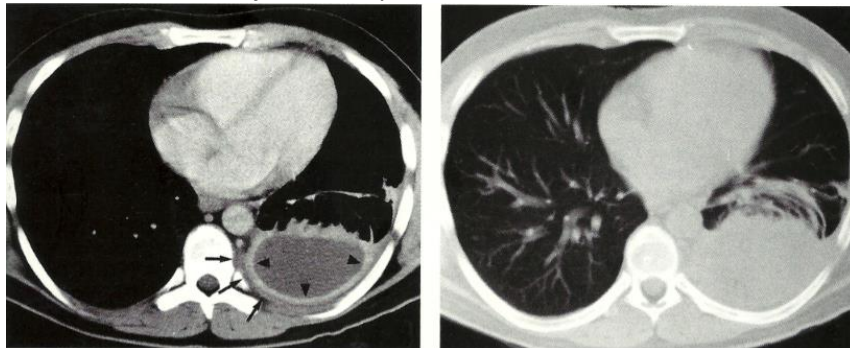
**Figura 7.** Esquema que ilustra la posición del derrame pleural y la ascitis en relación al diafragma, la línea negra representa el diafragma. La posición de el liquido en relación al mismo identifica el tipo de patología. El liquido que se sitúa por dentro representa la ascitis, en cambio el situado por fuera (periférico al mismo) es derrame pleural.



**Figura 8. (a)** Esquema que ilustra la relación entre derrame pleural, ascitis y pilar diafragmático. La línea negra gruesa representa el hemidiafragma derecho y su pilar extendiéndose medialmente. El derrame se sitúa en posición posterior externa al diafragma y se extiende en la región medial adyacente a la columna. La ascitis en cambio se sitúa por delante del diafragma y no se extiende a la región medial. **(b)** En TC con contraste se observa parte del pulmón colapsado (cabezas de flecha) en la base del hemitorax derecho, con derrame pleural asociado (E) y ascitis en posición anterolateral a la cúpula diafragmática.

## Empiema

Un empiema es un derrame pleural infectado con contenido purulento, suele originarse tras infección secundaria de derrames asociados a neumonías bacterianas, aunque ocasionalmente puede verse en tuberculosis, infecciones fúngicas, o como secuelas de absceso pulmonar, infarto pulmonar séptico o traumatismo. La infección puede también alcanzar la pleura desde un foco osteomielítico vertebral o un absceso subfrenico. La TC permite identificar el liquido pleural así como el engrosamiento de las pleuras parietal y visceral, y con frecuencia el edema y la inflamación de los tejidos extrapleurales.

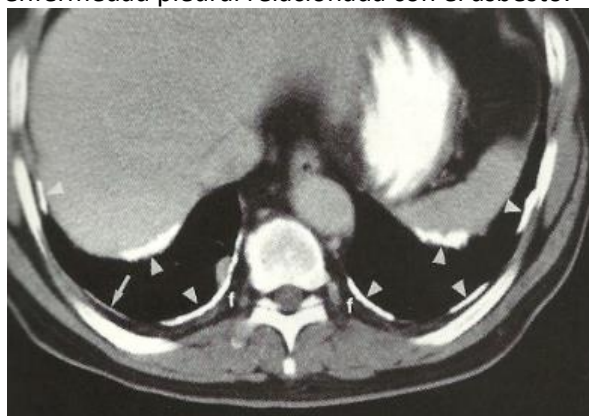

**Figura 9.** Empiema. **(a)** La pleura parietal engrosada exhibe un marcado realce (cabezas de flecha), con edema e inflamación de los tejidos blandos extrapleurales en la región posterior del hemitorax (flechas). **(b)** En ventana de pulmón se aprecian los vasos y los bronquios comprimidos y desplazados por la colección extrapulmonar.

## Engrosamiento Pleural

El engrosamiento pleural puede ser focal o difuso, y generalmente se debe a procesos inflamatorios o infecciosos previos, en estos casos la TCAR es mas definitiva en el diagnostico que la TC para diagnosticar por ejemplo enfermedad pleural relacionada con el asbesto. Una placa pleural no es una enfermedad mas bien una manifestación o signo de exposición previa al asbesto, infección pleural u otros procesos.

La calcificación pleural se muestra con claridad bajo TC, la causa mas frecuente de calcificación pleural la constituye la exposición al asbesto, aunque también puede deberse a hemorragia, produciéndose con frecuencia engrosamiento pleural. La afectación simétrica y bilateral, sobretodo con presencia de placas calcificadas en el diafragma, es prácticamente patognomónico de enfermedad pleural relacionada con el asbesto.

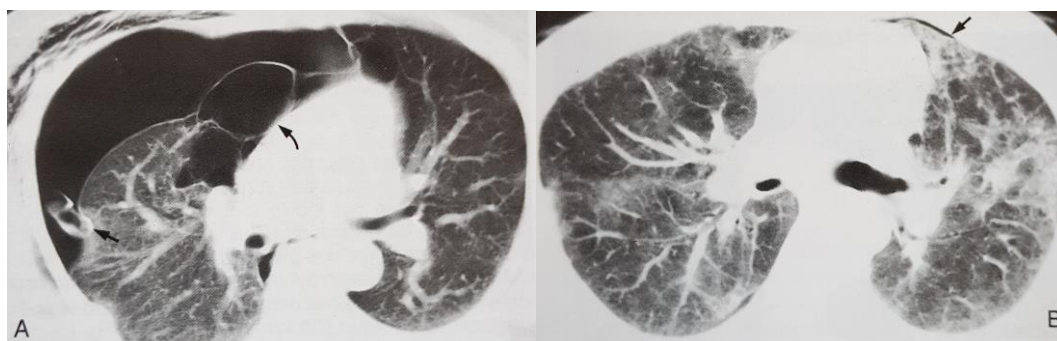


**Figura 10.** Placas pleurales relacionadas a la exposición al asbesto. Se observan extensas placas pleurales calcificadas, relativamente simétricas, afectando la pleura paravertebral y a la pleura de las superficies diafragmáticas (cabezas de flecha).

La enfermedad Pleural relacionada con el asbesto incide en el aumento de placas pleurales, engrosamiento pleural, derrames, fibrosis pulmonar y tumores malignos de pulmón y pleura. La fibrosis pleural asociada con la inhalación de asbesto, puede evolucionar a engrosamiento pleural difuso o, con mas frecuencia, a formación de placas focales que es la mas frecuente de las manifestaciones por exposición al asbesto. Estas capas están compuestas por colágeno hialinizado de la capa submesotelial de la pleura parietal, tienen márgenes lisos y oscilan entre 2mm y 15mm de grosor siendo frecuente su calcificación. El periodo de latencia entre la primera exposición y la demostración radiológica de las placas suele ser unos 20 años. Por otro lado el termino “asbestosis” se reserva para la fibrosis parenquimatosa pulmonar debida a exposición al asbesto, y no debería usarse para describir anomalías pleurales debidas al asbesto

### Neumotórax

Si bien la radiografía convencional es la técnica de elección para detectar y evaluar los neumotórax, la TC puede resultar útil en casos complejos y seleccionados cuando no pueden obtenerse radiografías en bipedestación. También puede ser beneficiosa para distinguir una gran bula de un neumotórax, que pueden aparecer similares en la placa simple, o bien para confirmar la adecuada posición de un tubo de tórax tras toracostomía.



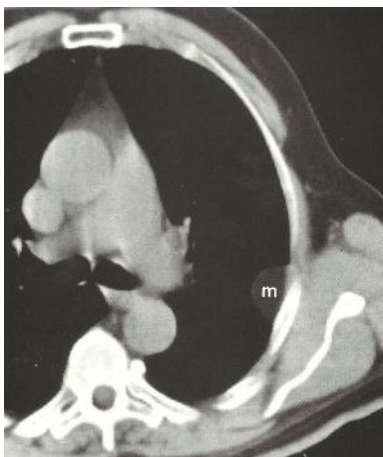**Figura 11.** Neumotorax, evaluación con TC. **(a)** Corte axial en un paciente diagnosticado previamente de Neumotorax espontaneo muestra la existencia de un gran neumotorax residual en el lado derecho a pesar de existir un tubo toracico en dicho lado (flecha). La fuga persistente de aire era debida a un enfisema bulloso subyacente, visible como una agrupacion de quistes en la region mas medial del lobulo medio (flecha curva) que pasaron desapercibidos en la Rx. **(b)** Imagen de un paciente con Sida uestra areas mal definidas de vidrio esmerilado localizadas principalmente en el lobulo superior izquierdo, existe ademas neumotorax sutil u “oculto” (flechas).

### Tumores de la Pleura

Los Tumores Benignos de la pleura mas frecuente son los lipomas y los tumores fibrosos, anteriormente llamados mesoteliomas fibrosos benignos. La enfermedad metastasica es el tipo de tumor maligno que mas afecta a la pleura, el carcinoma broncogénico puede también invadir directamente el espacio pleural. La TC es un método útil para definir la localización y la extensión de los tumores pleurales benignos y malignos, así como para valorar el parénquima y la pleura en pacientes con derrame. Los hallazgos en TC que orientan a la malignidad, incluyen el engrosamiento pleural mayor a 1cm, los nódulos pleurales diseminados y la afectación de la pleura Mediastínica. Los lipomas benignos de la pleura suelen ser hallazgos incidentales en pacientes asintomáticos, en ese sentido la TC suele entregar un diagnostico definitivo basado en

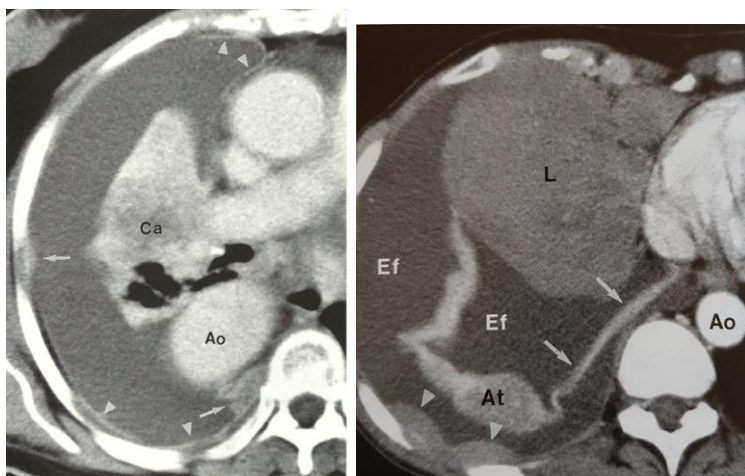


la atenuación característica de estos tumores, generalmente homogéneos en el rango de la grasa.



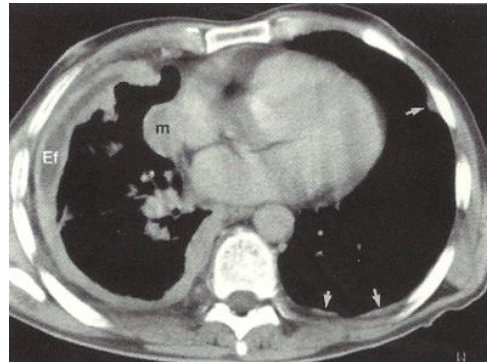
**Figura 12.** Masa de base pleural en la pared torácica lateral, que muestra ángulos obtusos con atenuación grasa característica.

Dentro de los Tumores Malignos de la pleura, la inmensa mayoría lo constituyen las metástasis. Generalmente afectan a las superficies tanto de la pleura parietal como visceral y casi siempre producen derrame asociado a la infiltración pleural, manifestándose como un signo inicial. El Adenocarcinoma es el tipo celular que con mas frecuencia metastatiza en la pleura y mas de tres cuartas partes de las metástasis pleurales provienen de carcinomas de pulmón, mama y linfoma. Las metástasis pleurales habitualmente aparecen como masas pequeñas de forma lenticular, mostrando márgenes obtusos con respecto a la pared torácica. Este componente de las masas realza tras la administración de medio de contraste, permitiendo su diferenciación del derrame adyacente que no realza.



**Figura 13. (a)** Derrame y metástasis pleurales de carcinoma broncogénico. Se aprecian pequeñas masas pleurales, obsérvese el realce anómalo de la superficie de la pleura parietal característico de los exudados pleurales. **(b)** Derrame pleural secundario a linfoma. En la imagen con contraste se aprecian depósitos con atenuación de tejidos blandos (cabezas de flecha) a lo largo de la pleura parietal y visceral.

Un caso de afectación maligna de la pleura lo constituye el **Mesotelioma** maligno, este tumor es altamente maligno y de gran agresividad local y se asocia a la exposición al asbesto, es de rápido crecimiento y es de mal pronóstico. Es tres veces mas frecuente en hombres que en mujeres y con una clínica generalmente tardía que incluye; dolor torácico, disnea, tos, debilidad y perdida de peso. El tumor tiene un periodo de latencia de 20 a 30 años tras la exposición inicial al asbesto, casi todo los pacientes desarrollan un derrame pleural ipsilateral, que es la manifestación radiológica inicial mas frecuente en el mesotelioma maligno, este habitualmente es exudativo y serosanguinolento de tamaño variable



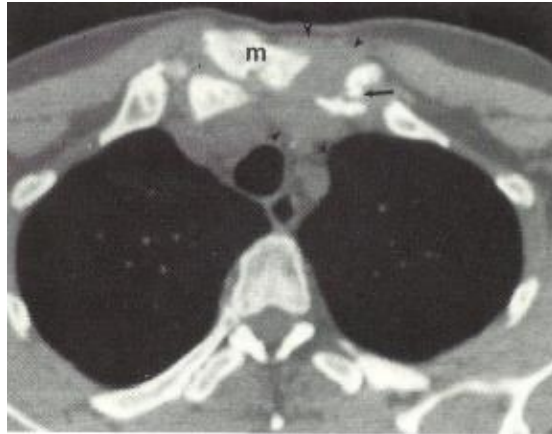
**Figura 14.** Mesotelioma maligno, afectación circunferencial casi completa de la pleura derecha, incluyendo el componente mediastinico (m), obsérvese el reducido volumen del pulmón derecho debido al efecto restrictivo del mesotelioma. En la zona anterolateral se observa un derrame pleural loculado de baja atenuación (e). En el lado contralateral existen placas pleurales características de exposición al asbesto (flechas).

## PARED TORACICA

En cualquier exploración del tórax mediante TC deben valorarse las partes blandas de la pared torácica y la región axilar, así como las costillas, la columna y la cintura escapular. La facilidad del TC para diferenciar las diferentes densidades de la grasa, tejidos blandos y esqueleto, así como para individualizar los componentes de la pared torácica en los cortes axiales la convierte en el método de elección en esta región. La TC puede demostrar lesiones benignas postraumáticas o alteraciones del desarrollo en pacientes con hallazgos sospechosos en Rx, como también lesiones líticas pequeñas y destrucción ósea debida a infección o metástasis, como también la extensión por contigüidad de tumores del pulmón, pleura, mediastino o mama.

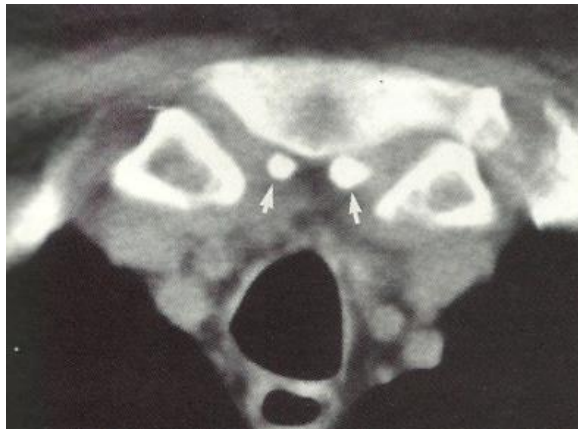
## Esternón

La TC es un método apropiado para identificar las enfermedades que afectan al esternón y a su entorno. La superficie cortical de la articulación esternoclavicular es lisa y simétrica, aunque puede desarrollar cambios degenerativos con producción de osteofitos, asimismo las uniones esternocostales presentan con frecuencia esclerosis irregular, que no debe interpretarse como patológica.



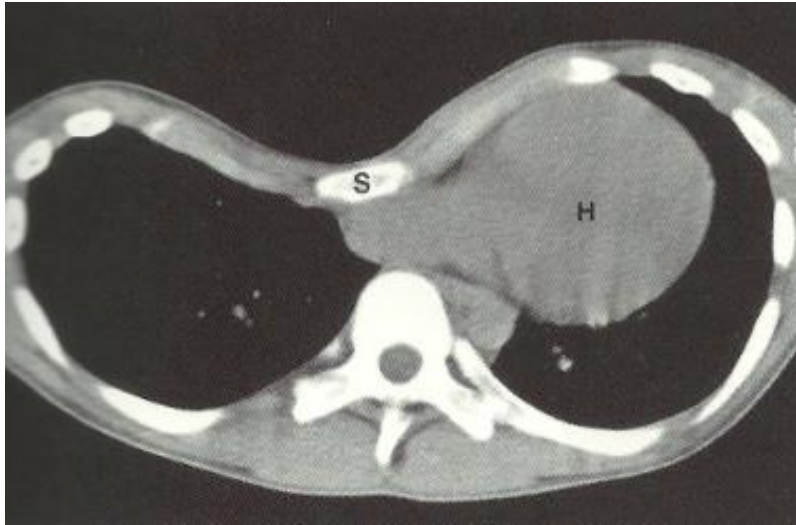
**Figura 15.** Osteomielitis esternoclavicular y artritis séptica. Se observa una masa de partes blandas alrededor de la articulación esternoclavicular izquierda. Cabeza claviclar esclerótica y fragmentada.

Los osículos epiesternales representan una variante de la normalidad que aparece muy a lo lejos en los estudios de TC torácica, pueden ser simples o dobles, y generalmente se sitúan en posición posterior por encima de extremo mas craneal del manubrio esternal. No deberían confundirse con fragmentos de fractura, secuestros, cuerpos extraños, nódulos linfáticos calcificados o calcificaciones vasculares.



**Figura 16.** Huesos epiesternales. El corte a través de la articulación esternoclavicular muestra la localización típica de los osículos epiesternales.

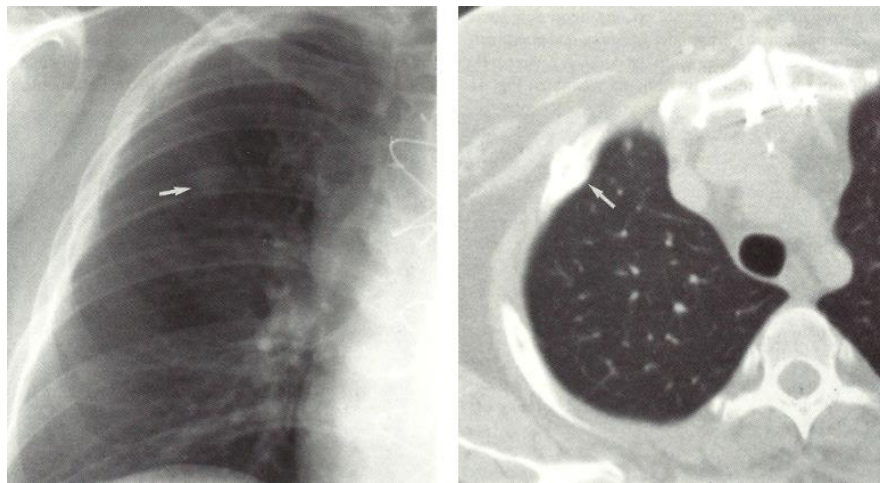
Dentro de las deformidades torácicas la mas común es el pectum excavatum, que consiste en una depresión hacia adentro de la parte medial distal del esternón, que puede originar compresión y desplazamiento del corazón y el resto de las estructuras mediastínicas. Otra alteración es el pectum carinatum, donde el esternón esta protruido hacia fuera, siendo este ultimo de mayor tamaño y longitud de lo normal.



**Figura 17.** Pectum Excavatatum. Marcada deformidad con desplazamiento hacia adentro del esternón, asociada a desplazamiento del corazón hacia el hemitórax izquierdo, y convexidad de la pared anterior torácica.

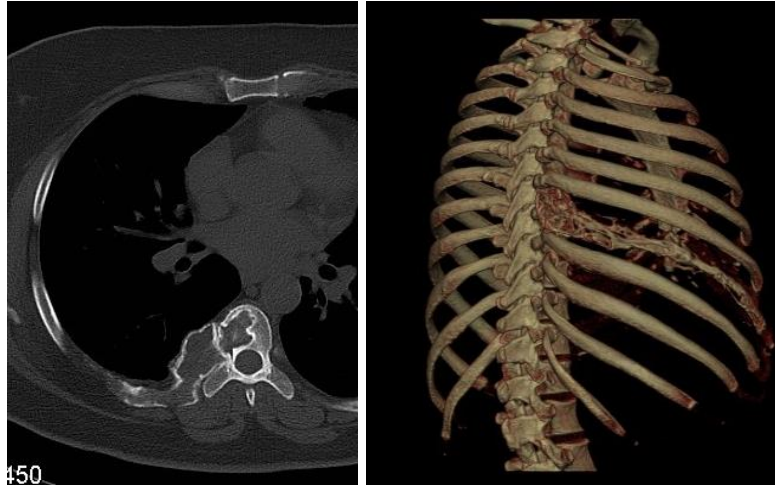
### Costillas

Aunque la capacidad de la TC para estudiar la patología costal esta limitada en cierta medida por la orientación oblicua de las costillas respecto al plano de corte, es posible identificar de forma precisa una determinada costilla cuando se tiene un conocimiento del aspecto en TC de las articulaciones costovertebrales y costotransversas, así como la relación de la clavícula con la primera costilla. Aunque raramente se necesita el TC para evaluar fracturas costales, si puede ser útil para demostrar el hematoma asociado, el callo de fractura y la deformidad costal postraumática. La TC también puede ser útil en aquellos pacientes con antecedente de carcinoma, gammagrafía patológica y Rx normal, en ocasiones demostrara un callo de fractura con deformidad costal acompañante, otras veces demostrara la destrucción ósea con masa de partes blandas acompañante, que caracteriza a las metástasis costales.



**Figura 18.** Callo de Fractura. Rx de Tórax donde se observa una opacidad focal en el lóbulo superior derecho. El estudio de TC confirma que dicha opacidad esta producida por un callo de fractura costal.

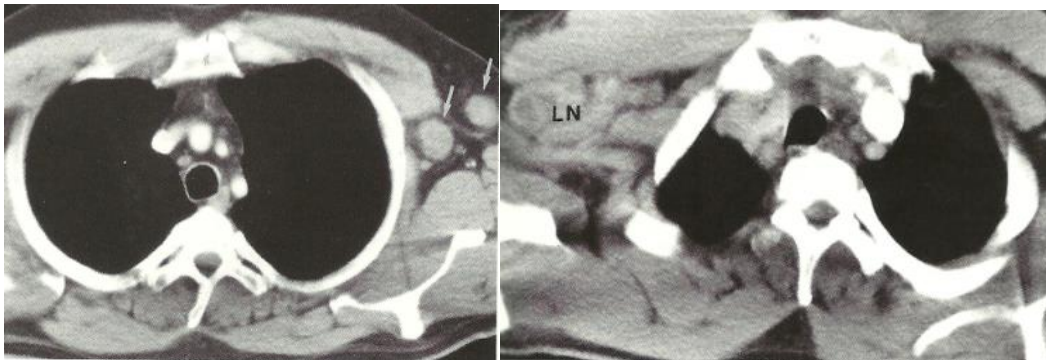
El volumen de información de la TC multicorte nos permite mediante software evaluar y presentar de una manera mas sencilla para el clínico toda la parrilla costal en casos de fracturas o lesiones líticas, con imágenes de volumen en 3D, aquí el conocimiento de imágenes patológicas por el tecnólogo medico y un protocolo adecuado en cada servicio de imágenes resultaran claves en la presentación del examen tanto para el clínico como para el radiólogo.



**Figura 19.** Lesión ósea en articulación costovertebral. **(a)** En ventana ósea se ve como la lesión lítica invade la vertebra adyacente. **(b)** Imagen en 3D entrega una visión general del compromiso de la vertebra y la costilla.

### Axila

La axila contiene la arteria y la vena axilar, ramas del plexo braquial y nódulos linfáticos, visualizándose bien en los estudios de rutina de TC de tórax. El TC puede detectar ganglios linfáticos aumentados de tamaño, no palpables en la exploración física, fundamentalmente en pacientes con cáncer de mama, linfoma o melanoma del miembro superior. El contraste endovenoso puede producir artefactos que dificulten la valoración de la axila, pared torácica y parte del cuello superior, en estos casos donde existe una sospecha concreta de encontrar hallazgos en ese lado se debe elegir el otro lado para la inyección del contraste.

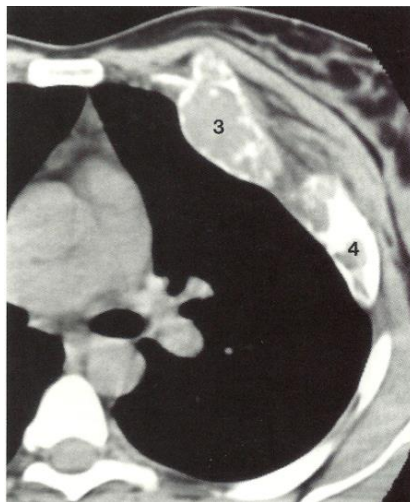


**Figura 20.** Melanoma metastático. **(a)** Se observan adenopatías axilares izquierdas secundarias a un melanoma resecado. **(b)** Ganglios patológicos axilares derechos, parcialmente necróticos, en relación a tuberculosis.

## Tumores de la Pared Torácica

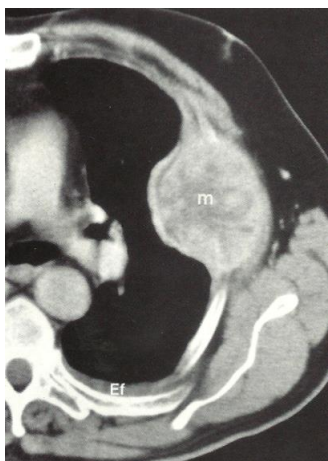
Tanto los tumores benignos como los malignos pueden afectar a los tejidos blandos y al componente óseo de la pared torácica. Los tumores primarios incluyen carcinomas de células basales, sarcomas, hemangiomas, lipomas, fibromas, linfomas, osteocondromas. Los carcinomas broncogénico y de mama, linfomas y mesoteliomas pueden afectar la pared torácica por invasión directa y digamos que prácticamente cualquier tumor primario puede metastizar a los tejidos blandos o al hueso del esqueleto torácico. Si bien los pacientes se presentan frecuentemente con masa palpable dolorosa, algunos son asintomáticos, descubriéndose el tumor de forma accidental.

La TC permite identificar la presencia y la extensión de la infiltración de los tejidos blandos, así como valorar la afectación ósea por los tumores de la pared, en ese sentido la RM es mucho mas sensible para valorar la invasión medular, el TC valora mucho mejor la destrucción del hueso cortical. Las lesiones benignas no pueden ser diferenciadas de las malignas sobre la base del tamaño o la morfología de los bordes, así que es necesario un diagnostico histológico específico por biopsia para diferenciarlos. Por otro lado un crecimiento rápido, la invasión de estructuras adyacentes y otros datos auxiliares como la presencia de metástasis pulmonares orientan claramente hacia malignidad.



**Figura 21.** Displasia Fibrosa. Lesiones líticas expansivas afectando los arcos costales izquierdos anteriores, tercero y cuarto.

Dentro de las lesiones óseas malignas, las dos causas mas frecuentes de lesión destructiva de costillas y esternón son la enfermedad metastasica y el mieloma múltiple, la metástasis esqueléticas suelen aparecer como lesiones líticas con destrucción total o parcial tanto del hueso trabecular como cortical. Cuando es extensa, la enfermedad metastasica puede presentar una apariencia de moteado o esclerosis difusa. Los tumores primarios malignos del esqueleto torácico incluyen condrosarcomas, osteosarcoma, fibrosarcoma y tumores de células redondas.

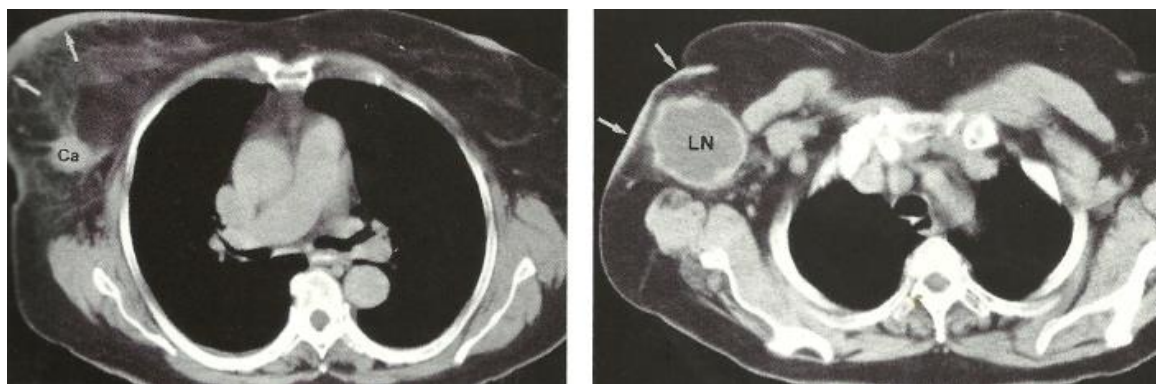


**Figura 22.** Carcinoma metastásico de células renales. Imagen de TC con contraste que muestra gran masa tumoral metastásica que expande y destruye la costilla, con realce heterogéneo y necrosis central, pequeño derrame izquierdo.

### Rol en el Cáncer de mama

La TC proporciona una definición precisa de los tejidos blandos de la pared torácica y la axila, así como de pulmón mediastino e hígado, pudiendo ser útil en casos seleccionados para estadificar carcinoma de mama que debuta con enfermedad avanzada. La TC puede ser usada como método inicial si se sospecha invasión de la pared torácica o adenopatías en la cadena mamaria interna, pudiendo influir en la planificación de la radioterapia. También de forma accidental puede descubrirse una tumoración en la mama en una exploración realizada con otros fines, esto sin embargo no es específico y siempre se requerirá de mamografía o de la biopsia para llegar a un diagnóstico preciso.

Otro uso de la TC es para evaluar el postoperatorio del cáncer de mama, las deformidades y la cicatrización que ocurren tras la cirugía y la radioterapia, pueden dificultar la evaluación de la recurrencia tumoral. Los diferentes tipos de mastectomía; radical, modificada, lumpectomía, originan apariencias dispares que además pueden modificarse por las técnicas de reconstrucción quirúrgica.

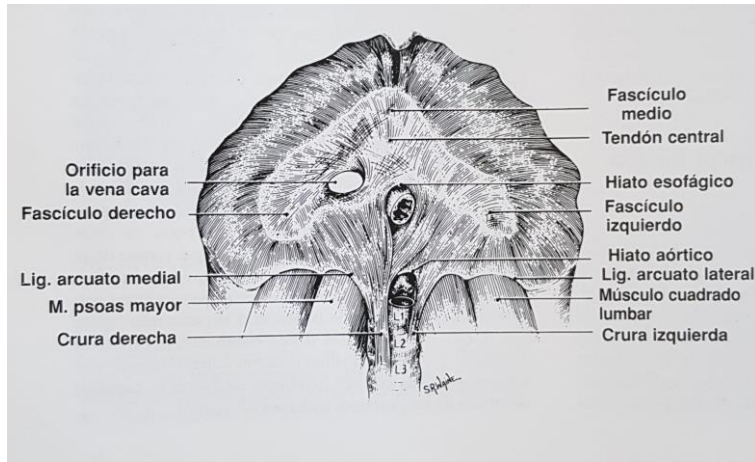


**Figura 23.** Carcinoma inflamatorio de mama. **(a)** Se revela un engrosamiento significativo de la piel alrededor del pezón izquierdo, así como un carcinoma primario de mama. **(b)** Un corte mas superior muestra un ganglio linfático axilar necrótico de gran tamaño y engrosamiento cutáneo.

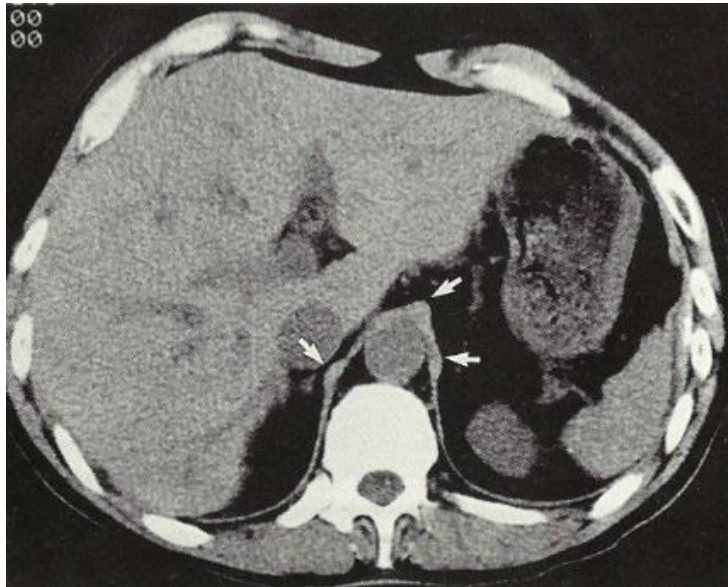
## DIAFRAGMA

El diafragma es una capa musculo-tendinosa que, junto con su principal función en la respiración, sirve de separación entre el tórax y el abdomen. Esta formado por un tendón central fibroso dividido en fascículos medio, derecho e izquierdo, y fibras musculares que parten de todas las partes de la porción interna de la pared torácica y se dirigen al tendón central. Basándose en el origen de sus fibras puede considerarse dos partes del diafragma:

- Una parte anterior o esternocostal
- Una posterior o lumbar



**Figura 24.** Esquema de la porción lumbar del diafragma visto desde abajo. Esta porción esta compuesta por las cruras que parten de las 3 primeras vertebrae lumbares y de fibras que parten de los ligamentos arcuato medial y lateral.



**Figura 25.** Diafragma normal. El diafragma queda delimitado por grasa retroperitoneal, en los puntos de contacto con el hígado y el bazo no se aprecia como una estructura individual. Los pilares diafrmáticos pueden presentar estructuras nodulares en el punto donde pasan por delante de la aorta para formar el hiato esofágico (flechas).

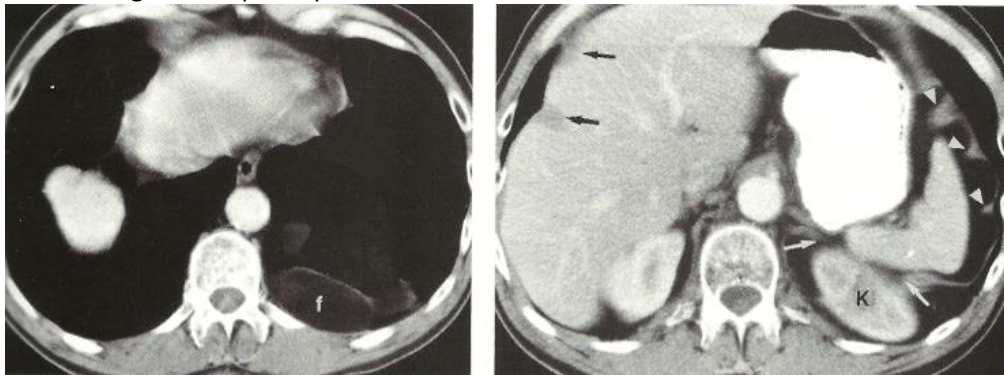


El diafragma esta perforado por distintas aperturas que permiten el paso de ciertas estructuras desde el tórax hacia el abdomen. El hiato aórtico que se encuentra en una posición posterior sirve de paso a la aorta, las venas ácigos y hemiacigos, el conducto torácico y las venas intercostales. El hiato esofágico se sitúa en una porción mas anterior, en la porción muscular del diafragma, y a través de el pasan el esófago, las dos porciones del nervio vago y pequeños vasos. Por ultimo el foramen de la vena cava inferior atraviesa la porción fibrosa del tendón central del diafragma en posición anterior y a la derecha del hiato esofágico.

## PATOLOGIA

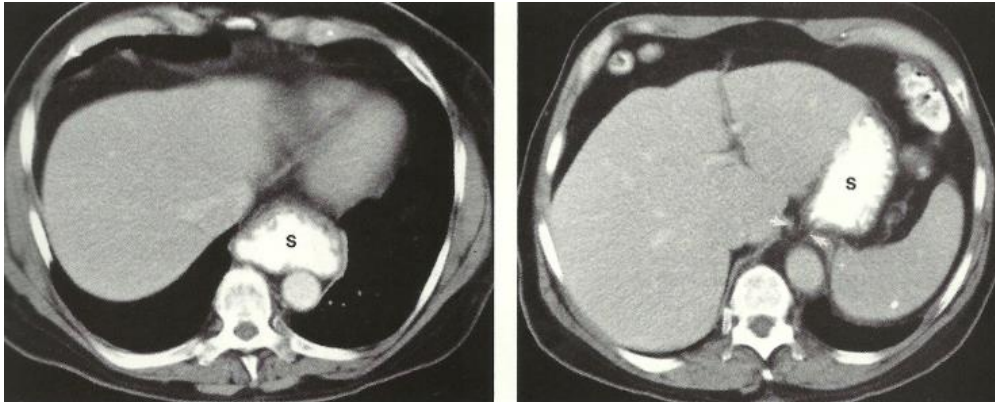
### Hernias Diafragmáticas

La **Hernia de Bochdalek** es un defecto congénito que se origina por un cierre incompleto de la membrana pleuroperitoneal embrionaria. Aparece con mas frecuencia en el lado izquierdo y tiene diferentes dimensiones; los defectos pequeños pueden contener solo grasa retroperitoneal y los defectos mayores pueden incluir vísceras: estomago, intestino, bazo, riñón e hígado. En ese sentido el TC puede distinguir el contenido de la hernia sin dificultad y mostrar el defecto diafragmático que lo provoca.



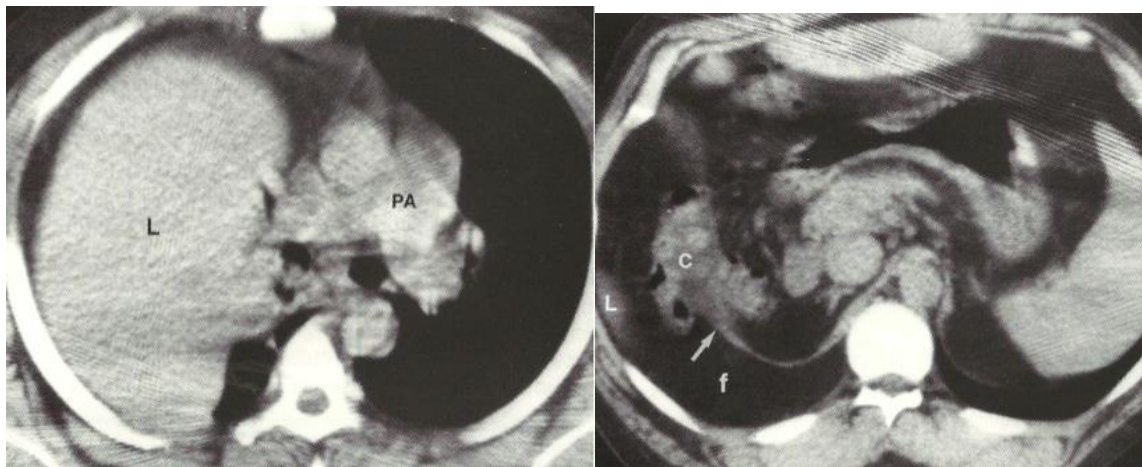
**Figura 26.** Hernia de Bochdalek. **(a)** Herniación de grasa retroperitoneal (f) hacia la base del hemitórax izquierdo. **(b)** Corte inferior muestra como el riñón ha protruido a través del defecto de la región posterior del hemidiafragma izquierdo (cabezas de flecha), mientras los focos de hipoatenuacion a lo largo del margen hepático (flechas negras) representan inserciones diafragmáticas imprimando en la superficie del hígado.

La **Hernia de Hiato**, se produce por la herniación del estomago a través del hiato esofágico y es un hallazgo frecuente en muchos adultos. La TC revela como una porción del estomago proximal se introduce en la parte inferior del mediastino medio. De origen adquirido esta alteración de debe al aumento de la laxitud y dilatación del ligamento freno esofágico, con el consiguiente ensanchamiento del hiato, la obesidad y el aumento de la presión intraabdominal son factores contribuyentes, algunos pacientes son asintomáticos mientras otros sufren de reflujo.



**Figura 27.** Hernia hiatal. **(a)** Una parte del estomago opacificado con contraste oral pasa al mediastino a través del diafragma. **(b)** En un corte superior se aprecia un mínimo ensanchamiento del hiato esofágico.

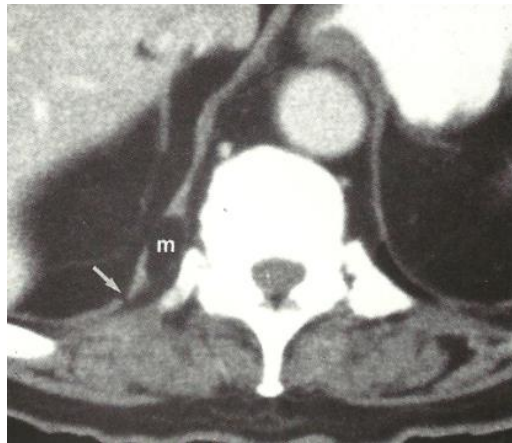La **Hernia Traumática del diafragma** es una rotura que se puede producir por mecanismo penetrante (arma blanca o herida de bala) o cerrado (accidente de automóvil, caídas, aplastamientos). El hemidiafragma izquierdo se lesiona con mayor frecuencia en el traumatismo cerrado, que suele afectar la zona central y posterior del mismo, el contenido de esta hernia suele incluir el estomago y a veces el intestino delgado o grueso, omento, riñón, hígado y vesícula. La mayoría de estas hernias pueden pasar desapercibidas en un principio por no entregar hallazgos o por quedar ocultas por patología pleuroparenquimatosa, pero son importantes de diagnosticar por su potencial riesgo de estrangulación. La mayor parte de los desgarros del diafragma puede diagnosticarse con el TC, existiendo algunos signos indicativos del origen traumático de la rotura, por ejemplo la identificación de asas intestinales u otro órgano solido o grasa por fuera del diafragma indica hernia intratoracica.



**Figura 28.** Rotura traumática del diafragma. **(a)** Corte a través del tronco pulmonar revela una herniación intratoracica del hígado. **(b)** Corte realizado a través del abdomen superior muestra el borde libre del hemidiafragma derecho, con herniación de grasa y colon, también se ve el borde inferior del hígado herniado. Tras la anamnesis el paciente revelo un accidente de automóvil ocurrido 9 años atrás.

## Tumores Diafragmáticos

Los tumores primarios del diafragma son extremadamente raros. La mayoría de los tumores malignos son sarcomas de origen muscular o fibroso, pueden ocurrir quistes mesoteliales o teratomas, lipomas, neurofibromas y tumores benignos de origen muscular. A veces aparecen pequeñas masas de atenuación grasa dentro del musculo diafragmático, que consisten en lipomas demasiado pequeños para ser detectados mediante la clínica o la radiografía simple. Estas lesiones pueden ser simplemente secundarias a pequeños defectos diafragmáticos relacionados con la edad. La apariencia de los tumores de partes blandas generalmente es inespecífica y debido a que el diafragma es una estructura fina con atenuación de partes blandas, puede resultar difícil o imposible decidir si una masa es de origen diafragmático, hepático o pleural.



**Figura 29.** Se observa una pequeña masa grasa en la porción lumbar del pilar diafragmático derecho, en un varón de 84 años de edad. Este hallazgo podría representar un lipoma intramuscular o ser un defecto adquirido relacionado con la edad. También se identifica un pequeñísimo defecto adyacente hacia posterior (flecha).