

HEMORRAGIA DIGESTIVA

Dr. Eduardo Chávez Cortés

Pérdida de sangre que se origina en cualquier segmento del tubo digestivo, desde el esófago hasta el ano

Puede ser:

Alta : aquélla que se produce sobre el ángulo de Treitz, o

Baja : la que tiene su origen bajo él.

HEMATEMESIS

Sangre expulsada por la boca, habitualmente con el vómito y que puede variar de color. Desde rojo rutilante (indicaría sangrado proximal) a sangre degradada por el jugo gástrico adoptando un color negro o negruzco (borra de café).

SANGRE OCULTA

No visible. Detección de sangre en heces, mediante técnicas de laboratorio y/o la presencia de anemia por déficit de hierro, sin que haya evidencia de pérdida macroscópica de sangre.

MELENA

Expulsión por recto, con las heces, de sangre negra, de consistencia alquitranada y muy mal olor. Indica hemorragia en tramos altos del tubo digestivo.

RECTORRAGIA

indica en general que la lesión es baja, habitualmente de colon o recto.

. HEMATOQUEZIA

Mezcla de sangre roja con sangre negra, sugiere que la lesión se ubica distal al ángulo de Treitz, habitualmente en el íleon o colon proximal.

Severidad del sangrado

Apariencia física

Situación hemodinámica

Estimación del volumen de sangre
perdido

EXAMEN FISICO

Signos vitales: FC, llene venocapilar, Pr.Art

Piel : palidez, ictericia, equimosis, vasos anormales
hidratación

Cabeza y cuello: Inflamacion nasofaringea, sangrado.
hipertrofia amigdaliana

Cardiovascular: FC., Pr.Art.,

Abdomen : Visceromegalia, dolor

Periné : Fisuras, fistula, induración, hemorroides

Tacto rectal : sangre fresca , melena

SITUACION HEMODINÁMICA

ORTOSTATISMO

Incremento de la frecuencia de pulso en 20 latidos por minuto

Caída de la presión arterial sistólica en 10 o mas mm Hg

Dificultades Diagnósticas

¿ES SANGRE?.

**Sangre
roja**

Betarraga
Tomate

Colorantes
de
alimentos

Melena

Espinaca
Arándanos

Bismuto
Fierro

Test de guaiaco

- Comp. fenólico se oxida en presencia de peróxido de H en hemoglobina
- Falsos neg. Hbna y mioglobina de la carne, ácido ascórbico

Test inmunohistoquímico

- Screenig de cáncer colon
- Detecta solo sangre humana

Test Apt

- Hidroxido de sodio

DIAGNOSTICO DIFERENCIAL

SEGÚN FORMA DE PRESENTACION

HEMATEMESIS

Sangre deglutida
Déficit de vit. K en RN
Esofagitis erosiva
Mallory_Weiss

Gastropatía erosiva
(AINES, alcohol,
cocaína, sustancias
causticas, stress,
trauma mecánico,
infección viral, Enf de
Crohn, vasculitis,
gastropatía
hipertensiva, radiación)

Úlcera péptica,
Várices
Masas submucosas
(Lipoma, tumores)
Malformación Vascular
(angiodisplasia,
hemangioma,
Dieulafoy)
Hemobilia

HEMATEMESIS

- EVALUACION

Hematocrito, rcto plaquetas

Estudio de coagulación

Perfil hepático

¿RN?

1. Homogenizado de la muestra
y mezclar con agua 1:5

2. Centrifugar

3. 1ml Hidróxido de sodio
0.25N con 5 ml sobrenadante y
esperar 5 min

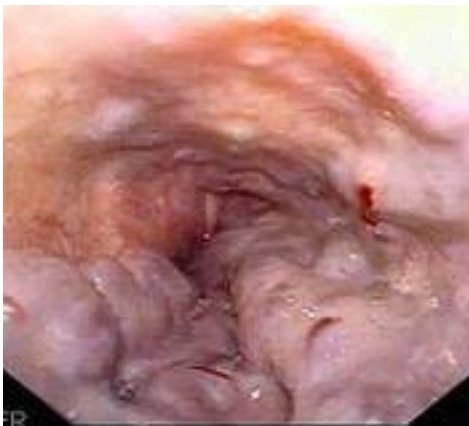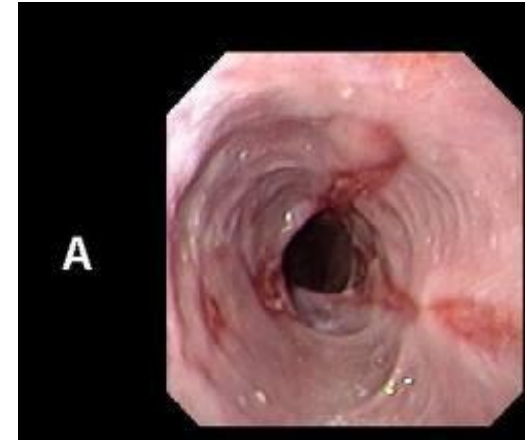
4. café-amarillo Hbna adulta
rosado Hbna fetal

HEMATEMESIS

- EVALUACION

ENDOSCOPIA

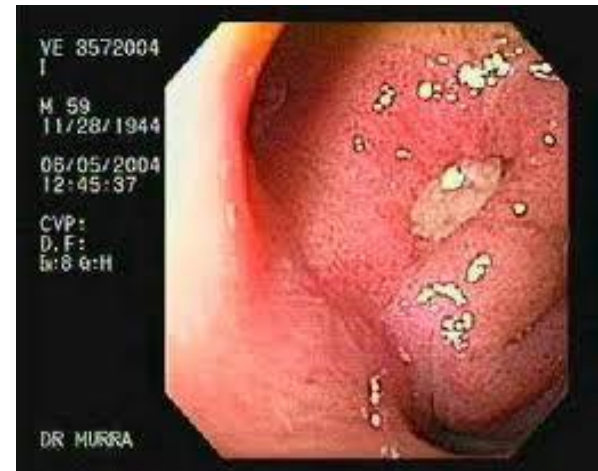Identificar el sitio del sangrado
Diagnosticar la causa específica
Intervenir terapéuticamente



Endoscopia de emergencia:
Sangrado que amenaza la vida
Requerimiento continuo de
transfusión

ENDOSCOPIA DIGESTIVA ALTA

- Establece el 95% del origen de las hemorragias.
- Preferentemente 12-24 hrs, estando estabilizado y sin contraindicaciones (perforación)
- Riesgo de recidiva según criterios de Forrest



Tipo	Características	Pronóstico
Forrest Ia	Sangrado a chorro	Recidiva 80-90 %
Forrest Ib	Sangrado babeante	Recidiva 60 %
Forrest IIa,b,c	Vaso visible coágulo-base negra	Recidiva variable 4-44 %
Forrest III	Sin estigmas	No recidiva

DIAGNOSTICO DIFERENCIAL

SEGÚN FORMA DE PRESENTACION

Hematoquezia-Melena

Isquemia Intestinal
(invaginación, vólvulo,
hernia incarcerada,
trombosis
mesentérica)
Divertículo de Meckel
Vasculitis,

Pólipos
Úlcera intestinal o
colónica (AINES, Enf de
Crohn)
Colitis Ulcerosa
Malformación vascular

DIAGNOSTICO DIFERENCIAL

SEGÚN FORMA DE PRESENTACION

Hematoquezia

Rx. Abdomen simple
(obstrucción intestinal-
neumatosis)

Enema por contraste
(aire- medio
hidrosoluble)

Ecotomografía
Abdominal

oooooooo

CT Scan

DIAGNOSTICO DIFERENCIAL

SEGÚN FORMA DE PRESENTACION

Hematoquezia

**Cintigrafía con 99Tc
pertechnetato**

EDA Colonoscopia
Estudio con GR marcado
Enterocclisis (TAC-RNM)
Cápsula endoscópica
Enteroscopia
Angiografía
Laparoscopia

DIAGNOSTICO DIFERENCIAL

SEGÚN FORMA DE PRESENTACION

Sangrado rectal con signos de colitis

Colitis Infecciosa (Salmonella, Shigella, Yersinia enterocolitica, Campilobacter jejuni, E coli, Aeromonas hidrofila, Klebsiela oxytoca, Neisseria, cytomegalovirus, Entamoeba histolytica, Trichuris trichiura)

Síndrome hemolítico
Uremico Enterocolitis
 necrozante
Proctocolitis eosinofílica
Enfermedad Inflamatoria
Intestinal (CU-EC)

DIAGNOSTICO DIFERENCIAL

SEGÚN FORMA DE PRESENTACION

Sangrado rectal con signos de colitis

COPROCULTIVO

Toxinas A y B Cl.d

Estudio directo en busca de
parasitos

CMV

Hgrama con rcto. Plaqt BUN

COLONOSCOPIA

sangrado abundante,
urgencia rectal noct, anemia,
taquicardia, hipoalbuminemia
o diarrea sanguinolenta que
persiste mas de dos semanas

DIAGNOSTICO DIFERENCIAL

COLONOSCOPIA

Muestras para cultivo
Observar
seudomembranas
Determinar extensión
del compromiso
Obtener biopsias

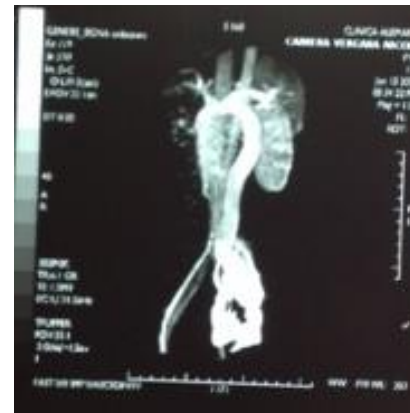
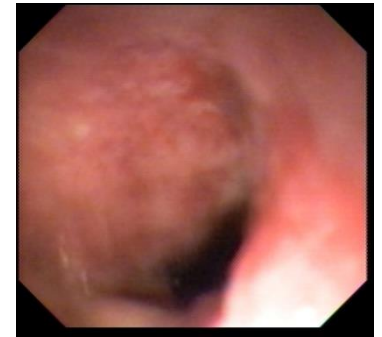
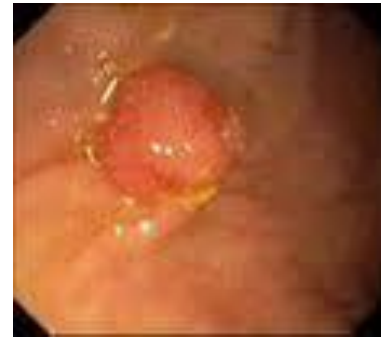CONTRAINDICACIONES:
Aspecto tóxico
Signos de peritonitis
Megacolon toxico
Complicación quirurgica

DIAGNOSTICO DIFERENCIAL

SEGÚN FORMA DE PRESENTACION

SANGRADO RECTAL CON DEPOSICIONES NORMALES

- Pólipo juvenil
- Hiperplasia nodular linfoide
- Colitis eosinofílica
- Enfermedad Inflamatoria Intestinal
- Malformación vascular
- Peutz-Jeghers
- Poliposis familiar



DIAGNOSTICO DIFERENCIAL

SEGÚN FORMA DE PRESENTACION

Sangre roja cubriendo deposiciones normales o duras

- Fisura anal
- Criptitis por streptococo B hemolítico
- Proctitis ulcerosa
- Ulcera solitaria de recto
- Hemorroides internos

Sangre roja cubriendo deposiciones normales o duras

EVALUACION

Examen físico

Cultivo para *Streptococo beta hemolítico*

Proctosigmoidoscopia

DIAGNOSTICO DIFERENCIAL

SEGÚN FORMA DE PRESENTACION

Sangrado
Oculto GI

- Esofagitis
- Gastritis
- Enfermedad acido péptica
- Gastroenteritis y colitis eosinofílica
- Enfermedad Inflamatoria Intestinal
- Poliposis
- Divertículo de Meckel
- Malformación Vascular

MANEJO

Estabilización hemodinámica

Corrección coagulación

Transfusión sanguínea s.o.s.

Suplemento de hierro

MANEJO

Sangrado digestivo alto activo

Lavado gástrico

Agentes vasoactivos (octeotride, vasopresina)

Octeotride Bolo inicial 1 mcg/kg (max 50)


Mantenición 1 mcg/kg/h

Hemostasia Endoscópica

HEMOSTASIA ENDOSCOPICA



Úlceras con sangrado activo



“Escurrecimiento” desde la base de un coagulo



Úlcera con vaso visible

MANEJO

HEMOSTASIA ENDOSCOPICA

- ☐ Epinefrina 1:10,000
- ☐ Coagulación térmica
 - ☐ Heater probe
 - ☐ Contacto bipolar
 - ☐ BICAP
- ☐ Endoclip
- ☐ Hemospray

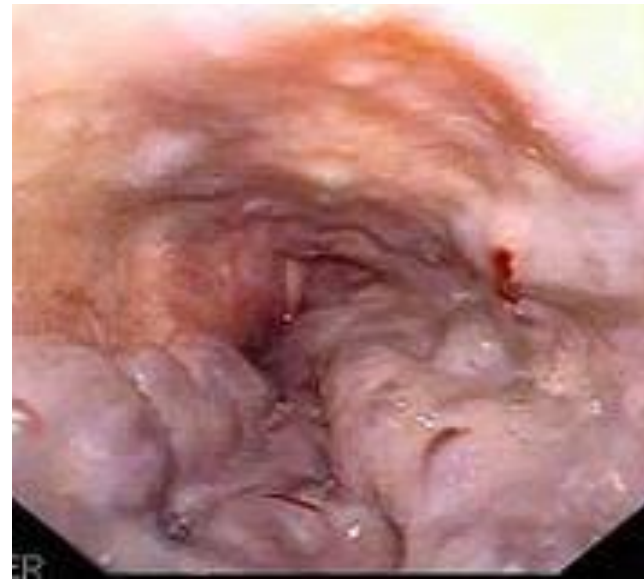SANGRADO VARICEAL

HEMOSTASIA ENDOSCOPICA

Inyectoterapia

Ligadura endoscopica

STENT



MANEJO

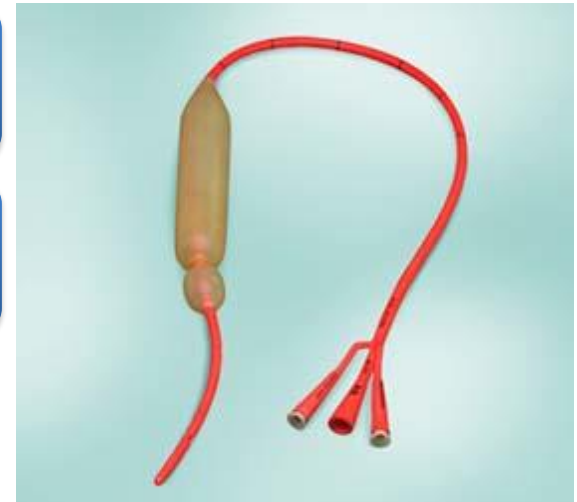HEMOSTASIA

Sonda Sengstaken-Blakemore

Sonda de Linton

Angiografía :

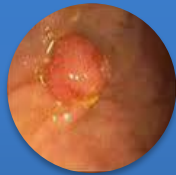- TIPS
- Agentes vasoactivos
- embolización



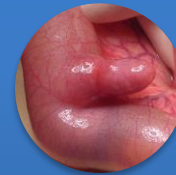MANEJO

SANGRADO DIGESTIVO BAJO ACTIVO

Raramente masivos



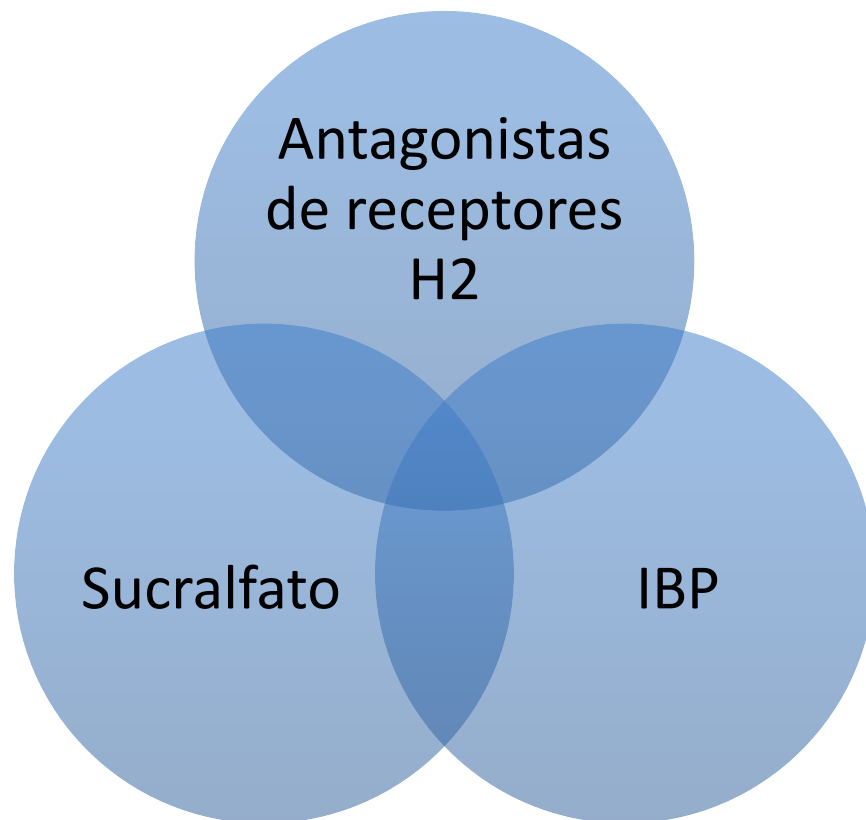
POLIPOS – LESIONES MUCOSAS
TRATAMIENTO ENDOSCOPICO



DIVERTÍCULO DE MECKEL
RESECCIÓN QUIRÚRGICA



PREVENCION DE RESANGRADO



PROFILAXIS SECUNDARIA EN SANGRADO VARICEAL

Riesgo de re-sangrado por ruptura de varice 80%

Escleroterapia
Ligadura



Betabloqueadores

Cirugía: operación de Rex
Shunt porto sistémico ERdistal

Table 3
Pharmacotherapy in pediatric patients with gastrointestinal bleeding

Agent	Dosing
Acid reduction	
Ranitidine (H ₂ -receptor antagonist)	Oral: 4–8 mg/kg per day per os (PO) divided twice daily (maximum daily dose: 300 mg/d) Parenteral: 3–6 mg/kg per day intravenous (IV) divided every 6 h (maximum daily dose: 300 mg/d)
Omeprazole, esomeprazole, pantoprazole (proton pump inhibitor)	Oral: ≥15 kg to <40 kg: 20 mg PO daily ≥40 kg: 40 mg PO daily or 1 to 2 mg/kg/day Parenteral (limited pediatric data available) 0.8–1.6 mg/kg per day IV (maximum dose: 80 mg)
Cytoprotection	
Sucralfate	40–80 mg/kg per day PO (in 4 divided doses)
Vasoconstriction	
Octreotide	Continuous IV infusion (limited pediatric data available) 1 µg/kg IV bolus (max: 50 µg) followed by 1–2 µg/kg per hour continuous infusion. Once bleeding is controlled, decrease dose by 50% every 12 h
Vasopressin	Continuous IV infusion (limited pediatric data available): Initial: 2–5 mU/kg per minute, titrate dose as needed with maximum dose: 10 mU/kg per minute
Antibiotics for <i>Helicobacter pylori</i>	
Amoxicillin	25 mg/kg per dose PO twice daily (maximum dose: 1000 mg/dose)
Clarithromycin	10 mg/kg per dose PO twice daily (maximum dose: 500 mg/dose)
Metronidazole	10 mg/kg per dose PO twice daily (maximum dose: 500 mg/dose)

