
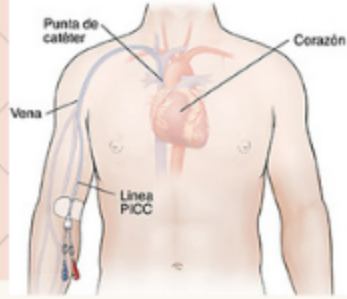


Mapas Mentales

Internado Ginecología 2023



CVC periférico



Catéter que se introduce comúnmente a través de las venas basilicas y cefálicas (mediana, cubital o braquial en menor medida) hasta llegar a la vena cava superior o unos 3-5 cm de la union cava-auricula

Correcta posición por ecografía, ECG o Rayos X

- Pacientes con difícil acceso venoso periférico.
- Administración de sustancias que no se pueden administrar por vía periférica

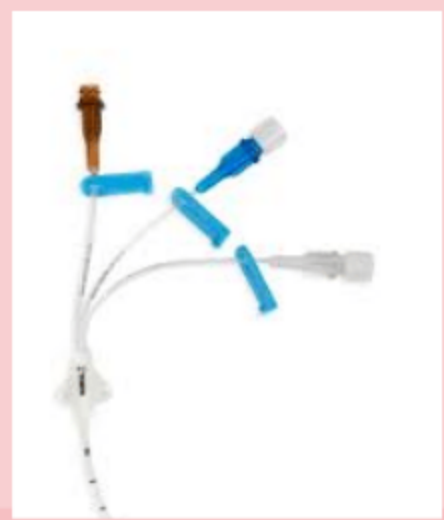Indicaciones

- Quimioterapia
- Sustancias pH y osmolaridad extremas
- Nutrición parenteral (>900 mOsm/L)
- Transfusión sanguínea

- Otros usos:
- Acceso para hemodiálisis
 - Monitorización invasiva

Dispositivo

- Lumen Proximal: Medicación, extracción de sangre, transfusiones
- Lumen Medial: NP, medicación
- Lumen Distal: Medicación PVC, fluidoterapia y medicación



EXTRACCIÓN DE SANGRE CON PICC

1. Comprobar permeabilidad infundiendo 3- 5 ml de suero fisiológico.
2. Aspirar y desechar 5 ml
3. Extraer sangre necesaria
4. Lavar con 20 ml de suero
5. Cerrar clamp del PICC

Procedimiento

- Elección de acceso venoso
- Realizar lavado quirúrgico de manos, colocar delantal estéril y guantes estériles
- Aseptizar la piel con Clorhexidina al 2%.
- Posicionar el transductor en un ángulo de 90°.
- Realizar punción venosa observando en la pantalla del Ultrasonido.
- Permeabilizar cateter.
- Preparar la piel del paciente para recibir la fijación.
- Acoplar el catéter al sistema de fijación sin puntos
- Cubrir sitio de inserción
- Trasladar a paciente para toma de Rx de Tórax para confirmación de la punta del catéter.
- Registro del procedimiento.

Prevención y Cuidados

- Zona fijación con apósito que permita observación del sitio de punción.
- Evitar fricción y movimientos que ocluyan el catéter. Cambiar punto fijación.
- Desinfección de zona de implantación y sujeción con alcohol al 70%
- Mantener permeabilidad de la vía con lavado de SF + jeringa 10 ml antes y después de administración
- Uso heparina si el uso es >8 horas

Manejo

Ventajas

Evita la multipunción

Evita la extravasación

Evita el daño de las venas periféricas

Complicaciones

- Infección/bacteremia
- Trombosis
- Obstrucción

Educación

Educar a los pacientes respecto a la aparición de signos y síntomas de complicaciones

Sintomas

Fiebre

Escalofrío

Vigilar zona inserción

Eritema

Induración

Dolor



CATÉTER PIGTAIL

INDICACIONES

Urolitiasis obstructiva
Estenosis del uréter
Fístulas ureterales.

CONTRAINDICACIONES

Coagulopatías incorregibles.
Alergia al contraste (relativa).

Sonda flexible, que puede presentar distintos calibres, caracterizado por presentar curvaturas multiperforadas en uno o ambos extremos, facilita mantenerlo

CUIDADOS EN POST INSERCIÓN

- Evaluar dolor
- Valorar la temperatura corporal
- Evaluar pérdidas hemáticas
- Evaluar debito urinario

PREPARACIÓN

- Explicar a paciente procedimiento a realizar, con su autorización en el consentimiento informado.
- Realizar estudio de coagulación, examen de orina completa y urocultivo.
- Vaciamiento de vejiga.
- Aseptización de zona genital.

Técnicas de instalación

Vía retrógrada (a través de cistoscopio, asistencia radiologica)


Vía anterógrada (requiere de una nefrostomía para acceder con un nefroscopio)

OBJETIVO

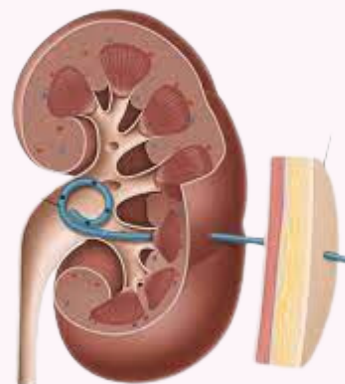
Restablecer o asegurar el flujo normal de la orina en las vías urinarias desde pelvis renal a vejiga o en forma de ostomía

TIPOS

BILATERAL



UNILATERAL



COMPLICACIONES:

Hematuria transitoria - Infecciones
Obstrucción - Cálculos por presencia de pigtail - Perforación o rotura de uréter
Molestias vesicales- Calcificación catéter

SIGNOS DE ALARMA

- Fiebre mayor a 38 °C.
- Dolor intenso y persistente que no cede con medicamentos.
- Sangrado abundante (con coágulos) en la orina.

¿QUÉ ES?

ES UN INSTRUMENTO QUIRÚRGICO QUE EMPLEA CORRIENTE DE ALTA FRECUENCIA, EL CUAL GENERA CALOR QUE COAGULA, CORTA O ELIMINA TEJIDOS

COMPOSICIÓN



CUIDADOS MATRONERIA PREOPERATORIOS

- COMPROBAR SI EXISTEN PUNTOS DEFECTUOSOS EN EL AISLAMIENTO DE ENCHUFES, CABLES O INSTRUMENTAL.
- OBSERVAR LAS RECOMENDACIONES DEL FABRICANTE PARA EL MANTENIMIENTO, LIMPIEZA Y ESTERILIZACIÓN DEL INSTRUMENTAL.
- COLOCAR PLACA EN MASAS MUSCULARES CON BUENA VASCULARIZACIÓN, IMPIDIENDO PARTES DEL CUERPO CON IRREGULARIDADES, CON HUESO O ARTICULACIONES.
- RETIRAR TODO ELEMENTO METÁLICO DEL PACIENTE
- COLOCAR EL ELECTRODO DE RETORNO LO MÁS CERCA POSIBLE DEL SITIO DONDE SE REALIZARÁ LA ELECTROCIRUGÍA (NO MENOR A 15CM)
- PESQUISAR EL USO DE IMPLANTES COMO MARCAPASOS QUE GENEREN INTERFERENCIA

TIPOS

ELECTROBISTURÍ MONOPOLAR:

TIENE SOLO UNA SALIDA DE CALOR. LA CORRIENTE FLUYE DESDE EL ELECTRODO ACTIVO, A TRAVÉS DEL PACIENTE Y RETORNA POR UN ELECTRODO PASIVO (PLACA).

ELECTROBISTURÍ BIPOLAR:

TIENE FORMA DE PINZA, CONTIENE 2 ELECTRODOS; ACTIVO Y DE RETORNO. APLICA LA CORRIENTE EN 2 PUNTAS ACTIVAS, POR LO QUE NO NECESITA DE UN ELECTRODO NEUTRO (PLACA).

ELECTROBISTURÍ

USOS

CIRUGÍAS OBSTÉTRICAS Y GINECOLÓGICAS.
EJ. CESÁREAS, LAPAROTOMÍAS,
HISTERECTOMÍAS, MASTECTOMIAS, BIOPSIAS,
ETC

COMPLICACIONES

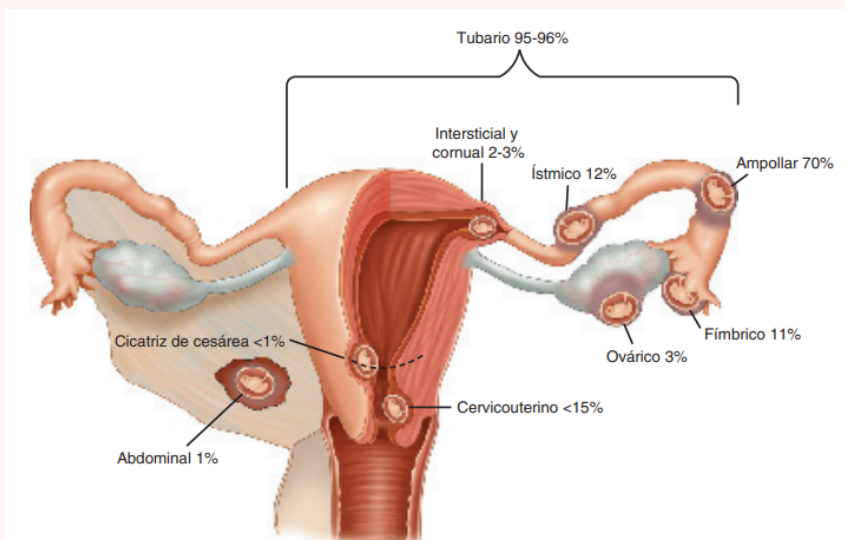
- QUEMADURA ELÉCTRICA
- NECROSIS TISULAR
- TROMBOSIS PROFUNDA
- HEMORRAGIA
- DOLOR
- INTERFERENCIA CON SISTEMAS IMPLANTABLES

CUIDADOS MATRONERIA OPERTARIOS

- RECONOCER ALARMAS DEL ELECTROBISTURÍ
- USAR LA MENOR POTENCIA QUE SEA POSIBLE PARA CONSEGUIR EL OBJETIVO
- DURANTE LA INTERVENCIÓN ELIMINAR FRECUENTEMENTE RESTOS DE SANGRE Y TEJIDO
- NO DEBE EXISTIR CONTACTO PIEL CON PIEL
- MANTENER LOS CABLES SEPARADOS Y LEJOS DEL SISTEMA DE GASES
- EVALUACIÓN DEL RIESGO DE DESPLAZAMIENTO DE LA PLACA

CUIDADOS MATRONERIA POSTOPERATORIOS

- SUPERVISAR ASEO TERMINAL DEL PABELLÓN, INCLUYENDO ELECTROBISTURÍ Y SUS COMPONENTES
- SUPERVISAR FUNCIONAMIENTO DE ELECTROBISTURÍ PARA PRÓXIMOS PROCEDIMIENTOS
- SUPERVISAR DISPONIBILIDAD DE INSUMOS PARA USO DE ELECTROBISTURÍ
- GESTIONAR MANTENCIÓN Y ESTERILIZACIÓN DE ELEMENTOS DEL ELECTROBISTURÍ



EMBARAZO ECTÓPICO

EXPECTANTE

Se requiere de supervisión y seguimiento

Indicación:

- Paciente asintomática, clínicamente estable
- Embarazo ectóptico tubario.
- Tumor anexial < 3,5 cm, sin latidos embrionarios
- Títulos de β -hCG < 100 mUI/ml (discutible hasta 150)
- Dispuestas y capaces de volver a control.
- Comprender los riesgos inherentes al manejo (ej.: rotura)

MÉDICO

Indicación:

- Embarazo ectóptico no complicado
- Deseo de fertilidad futuro
- Sin dolor o leve malestar
- Tumor anexial menor de 4-5 cm
- β -HCG < 3000-5000 UI/L
- Paciente HMD estable
- Requiere pruebas de funcionamiento hepático y renal, por la forma de metabolización y excreción del fármaco

QUIRÚRGICO

- **Conservador: Salpingostomía**
Pacientes estables hemodinámicamente, Trompa no rota, y deseo preservación de fecundidad Hematosalpinx menor de 4 cm
- **Radical: Salpingectomía**
Pacientes con Hemorragia severa, Trompa dañada, No deseo de fertilidad futura, Fracaso TTO conservador

MANEJOS

METOTREXATO

CONTRAINDICACIONES

- Lactancia
- Embarazo intrauterino concomitante
- Rotura tubárica
- Inmunodeprimidos
- Alteraciones hematológicas: anemia severa, leucopenia, trombocitopenia, hipoplasia medular.
- Patología pulmonar
- Úlcera péptica
- Disfunción hepática, renal o hematológica
- Alcoholismo
- Alergia a Metotrexato

PROTOCOLO

- Dosis única: 50mg / m² de superficie corporal, IM, por una vez (75 mg es lo habitual)
- Dosis múltiple: 1 mg/kg/día 1,3,5 y 7 + 0,1 mg/kg de leucovorina los días 2,4,6 y 8
- Excepcionalmente se puede repetir hasta 3 veces, dependiendo de la respuesta

ROL MATRONA

- Gestionar solicitud de MTX con farmacia
- Administración de MTX según norma de uso de medicamentos citotóxicos
- Reforzar cuidados
- Reforzar necesidad de seguimiento
- Administración de Rhogam (300 ug IM) s/c

DESCRIPCIÓN

Embarazo que ocurre fuera de la cavidad uterina (endometrial). La trompa de Falopio en su segmento ampular es el sitio más frecuente.

CLASIFICACIÓN

NO COMPLICADO

- Dolor abdominal
- Amenorrea
- Metrorragia
- Triada clásica: Alteración menstrual + dolor en hipogastrio + tumor anexial
- Tamaño uterino no concuerda con amenorrea

COMPLICADO

- Rotura de trompa con hemoperitoneo
- Signos de irritación peritoneal: Blumberg (+) y omalgia
- Dolor a la movilización del cuello uterino
- Dolor a la palpación del saco de Douglas
- Signos de shock hipovolémico

FACTORES DE RIESGO

- Antecedente de embarazo ectóptico previo
- Patología tubaria demostrada
- Antecedente de cirugía tubaria
- Exposición in útero a Dietilestilbestrol (DES)
- Antecedentes de PIP
- Infertilidad
- Fertilización asistida
- Edad > 35 años
- Antecedente de cirugía abdomino-pélvica
- Tabaquismo

CLÍNICA

- Tríada clásica: amenorrea, dolor hipogástrico unilateral y tumor anexial. Además de signos de irritación peritoneal, anemia progresiva y signos de shock hipovolémico.

EXÁMENES

- Subunidad β -hCG en sangre
- Ecografía se visualiza: ausencia de saco gestacional intrauterino, tumor anexial y líquido libre

DIAGNÓSTICO

Bibliografía:

1. Carvajal C. J. Embarazo ectóptico. 14e Manual de Obstetricia y Ginecología [En línea]. Chile; 2023. p. 628-636. [citado el 6 de junio de 2023]. Disponible en: https://medicina.uc.cl/wp-content/uploads/2023/03/Manual-Obstetricia-y-Ginecologia-2023-FINAL_compressed.pdf
2. Protocolos SEGO Embarazo ectóptico [En línea]. Prog Obstet Ginecol. 2007;50(6):377-85. [citado el 6 de junio de 2023]. Disponible en: [https://www.elsevier.es/es-revista-progresos-obstetricia-ginecologia-151-articulo-embarazo-ectopico-13106416Embarazo ectóptico | Progresos de Obstetricia y Ginecología](https://www.elsevier.es/es-revista-progresos-obstetricia-ginecologia-151-articulo-embarazo-ectopico-13106416Embarazo%20ectopico%20|%20Progresos%20de%20Obstetricia%20y%20Ginecologia)
3. Macaya R. Embarazo ectóptico. Perez Sanchez. Ginecología 4e. Santiago, Chile: Mediterraneo; 2011. p. 419-439. [citado el 6 de junio de 2023].
4. Hoffman B, Schorge J, Schaffer J, Halvorson L, Bradshaw K, Cunningham F. G. Embarazo ectóptico. Williams Ginecología 2e. Texas: McGraw-Hill; 2013. p. 198-218. [citado el 6 de junio de 2023].

01 ¿QUÉ ES?

Forma clínica del PIP, generado por una infección ascendente, con frecuencia por gonococo y chlamydia. El compromiso inflamatorio/infeccioso sale de la trompa y compromete al ovario, dando lugar a la formación de un absceso, que se considera severo y emergente.

Subclasificación

- *Piosalpinx*: pus sólo en la tuba
- *Pioovario*: pus solo en el ovario, (diseminación hematógena, por TBC o fiebre tifoidea)

ETIOLOGÍA

Se debe a la oclusión distal de la trompa, que permite el acumulo de pus y detritus tisulares.

Se produciría por infección del ovario que invade el estroma de este por la rotura del folículo de Graff en la ovulación, comunicando el interior con el exterior del ovario, siendo colonizado por las bacterias patógenas. Sepsis o bacteriemia son causas de invasión microbiana.

03 FACTORES PROTECTORES

- MAC tipo barrera
- ACO (espesan moco cervical y produce menos menstruación)
- Embarazo
- Esterilización quirúrgica (previene infección ascendente)

02 FACTORES DE RIESGO

- Inicio precoz de actividad sexual
- >2 parejas sexuales en 6 meses
- Alta frecuencia de coito (>5 v/sem)
- Act. sexual sin método de barrera
- Antecedentes de PIP o infección por Gonococo o Chlamydia previos
- Uso de DIU
- Vaginositis bacteriana
- Bajo nivel socioeconómico
- Tabaquismo
- Coito durante menstruación

04 DIAGNÓSTICO

- Gold standar: LCP (piosálpinx vs complejo tubo-ovárico).
- Eco TV: mejor rendimiento si es grande.
 - Marcador ecográfico: pérdida total de la estructura normal de uno o ambos anexos, con la formación de un conglomerado (pus, ATO propiamente tal)
- TAC
- RMN

Exámenes complementarios

MICROBIOLÓGICOS

- Para posible etiología
- Cultivo y PCR para Clamidia y Gonococo
 - Cultivo endocervical
 - Tes de Nugent
 - VIH, Sífilis, Hepatitis B y C

SEVERIDAD

- Hemograma, rec leucocitos.
- PCR, VHS.
- Hemocultivo.

DIFERENCIAL

- BHCG
- PAP
- Ecografía pélvica
- OC, UC

ABSCESO TUBO OVÁRICO

05 CLINICA

Sin síntomas patognomónicos

- Sensibilidad abdominal, dolor hipogastrio.
- Flujo vaginal purulento por OCE, dolor a la movilización cervical o palpación de masa anexial.
- Síntomas compresivos.
- Fiebre > 38°C, signos de irritación peritoneal o ruidos hidroaéreos disminuidos.

06 TRATAMIENTO

- Médico ambulatorio:
 - ATB biasociado VO
- Médico hospitalizado:
 - ATB biasociado EV hasta 24-48 hrs afebril y luego VO
- Quirúrgico: en ATO de gran tamaño o compromiso sistémico
 - LPT o LPC
 - Radical o conservadora

BIBLIOGRAFÍA

- Carvajal, J. Manual de obstetricia y ginecología. Pontificia universidad católica de Chile. 2023. Disponible en: https://medicina.uc.cl/wp-content/uploads/2023/03/Manual-Obstetricia-y-Ginecologia-2023-FINAL_compressed.pdf
- Siu Au Alejandro, Siu Chang Ana Lucía. El absceso tubo-ovárico. Evolución en cuatro décadas en el Hospital Nacional Arzobispo Loayza. Rev. peru. ginecol. obstet. [Internet]. 2012; 58(2): 123-126. Disponible en: http://www.scielo.org.pe/scielo.php?script=sci_arttext&pid=S2304-51322012000200009&lng=es.

Cancer cervicouterino

Factores de riesgo

- Infección persistente por genotipos de alto riesgo del VPH
- Tabaquismo
- Multiparidad
- Uso de anticonceptivos
- Inicio de actividad sexual a edades tempranas
- Múltiples parejas sexuales
- Pareja con muchos compañeros sexuales presentes o pasados
- Historia de infección de transmisión sexual
- Inmunodeficiencia o inmunosupresión
- Enfermedades autoinmunes

Tamizaje

- Especuloscopia
- Citología cervical/PAP
- Tacto bimanual
- Prueba de tipificación de VPH

Diagnóstico

- Colposcopia
- Biopsia cervical: Biopsia colposcópica, curetaje o legrado endocervical.
- Estudios de imagen: Resonancia Magnética, Tomografía Computarizada, Tomografía por emisión de positrones, Disección de Ganglios linfáticos

Estadificación FIGO

ETAPA I	ETAPA II	ETAPA III
<p>ETAPA I</p> <p>Carcinoma confinado estrictamente al cuello uterino</p> <p>ETAPA IA</p> <p>Carcinoma diagnosticado solo por microscopia.</p> <p>IA1: Invasión estromal < 3mm en profundidad y < 7 mm horizontal.</p> <p>IA2: Invasión estromal 3-5 mm de profundidad y < 7 mm horizontal.</p> <p>ETAPA IB</p> <p>Lesión clinicamente visible confinada a cuello o lesión microscópica mayor que A1.</p> <p>IB1: Lesión clinicamente visible < 4 cm de diámetro.</p> <p>IB2: Lesión clinicamente visible > 4 cm de diámetro.</p>	<p>ETAPA II</p> <p>Carcinoma invade más allá del útero, pero no compromete pared pélvica o tercio inferior de la vagina.</p> <p>ETAPA II A</p> <p>Carcinoma ha crecido fuera del cuello uterino y el útero, pero no se ha propagado a los tejidos próximos al cuello uterino (parametrio).</p> <p>IIA1: Lesión clinicamente visible < 4 cm de diámetro.</p> <p>IIA2: Lesión clinicamente visible > 4 cm de diámetro.</p> <p>ETAPA II B</p> <p>Carcinoma se ha propagado a los tejidos próximos al cuello uterino (parametrio), pero no a ganglios linfáticos adyacentes ni lugares distantes.</p>	<p>ETAPA III A</p> <p>Tumor compromete el tercio inferior de la vagina, sin extensión a pared pélvica.</p> <p>ETAPA III B</p> <p>Tumor se extiende a pared pélvica y/o causa hidronefrosis o alteración de la función renal.</p> <p>ETAPA III C</p> <p>Tumor compromete los ganglios linfáticos regionales. Estudios por imágenes o biopsia muestran si existe extensión a ganglios.</p> <p>IIIC1: Diseminado hasta ganglios linfáticos pélvicos cercanos</p> <p>IIIC2: Diseminado hasta ganglios linfáticos paraaórticos.</p>
ETAPA IV A	ETAPA IV	ETAPA IV B
<p>ETAPA IV A</p> <p>El tumor invade la mucosa de la vejiga o del recto y/o se extiende más allá de la pelvis.</p>	<p>ETAPA IV</p> <p>El tumor se ha propagado a órganos distantes fuera del área pélvica, tales como ganglios linfáticos distantes, los pulmones, o los huesos.</p>	<p>ETAPA IV B</p>

Es una alteración celular que se origina en el epitelio del cuello uterino el cual se manifiesta inicialmente a través de lesiones precursoras que habitualmente son de progresión lenta. Este evoluciona a displasia severa cuando compromete solo al epitelio superficial y luego a cáncer invasor, cuando el compromiso atraviesa la membrana basal.

Agente etiológico

Virus papiloma humano (VPH)

ITS mas prevalente en el mundo. Existen mas de 100 tipos de VPH, el 80% de la población se infecta alguna vez por VPH.

Bajo riesgo:

- Tipos como el 6 y 11
- No causan cancer.
- Causan verrugas.

Alto riesgo:

- Tipos 16 y 18. Son el 70% responsables de causar cáncer.
- Pueden provocar cáncer anal y orofaríngeo.

Desarrollo del Ca-cu

- La mayoría de las personas elimina la infección a los 2 años aproximadamente.
- En aquellos que se encuentran contagiados principalmente por el VPH tipo 16 que persiste de 3-5 años, el 10% presenta un riesgo del 40% de desarrollar un pre-cáncer.

Factores protectores

- Dieta balanceada que incluya: Frutas y verduras ricas en betacaroteno
- Vacuna contra el VPH
- Uso de métodos de barrera

Lesiones precursoras

Las lesiones precursoras de CaCu son lesiones de tipo neoplásico, que afectan solo el epitelio (intraepiteliales), es decir, se encuentran por encima de la membrana basal que separa el epitelio escamoso del estroma y se desarrollan comúnmente en la zona de transformación del cuello. El conjunto de estas son conocidas como **Neoplasias Intraepiteliales (NIE)**

Síntomas

- Lesiones precursoras: asintomáticas (sinusorragia en algunos casos).
- Lesiones invasoras: Sangrado vaginal anormal, sinusorragia (mas frecuente) y flujo genital de mal olor (infección).
- Síntomas de enfermedad avanzada: Dolor pélvico, incontinencia urinaria y edema de EEII.

Tratamiento

El tratamiento dependerá:

- Tamaño tumoral.
- Etapa (extensión fuera del útero, compromiso ganglionar).
- Deseos de paridad (etapa temprana).
- Condición de la paciente.

La cirugía estándar para el cáncer de cuello es la Histerectomía Radical asociada a linfadenectomía pélvica bilateral

Cirugía (IA1, IA2, IB1, IB2)	<ul style="list-style-type: none"> • Estadio IA1: Conización. / Histerectomía Total. • Estadio IA2: Histerectomía Radical + Linfadenectomía pélvica bilateral. • Estadio IB1: Histerectomía Radical o Traquelectomía radical según deseo de paridad + Linfadenectomía pélvica bilateral.
RT + QMT radio sensible	IB2-IVA
QMT sistémica paliativa	IVB

Epidemiología

Según datos del Observatorio Global del Cancer (GCO), en Chile se diagnostican cerca de 1500 nuevos casos de CaCu cada año, mientras que la mortalidad se encuentra en torno a 800 muertes por año.

Transmisión

- A través del contacto de piel con piel o de mucosa a mucosa.
- No es necesaria la penetración para el contagio.

Oral

Vaginal

Anal

1

Infección del epitelio metaplásico (zona de transformación)

2

Infección persistente en el epitelio

3

Desarrollo de un pre-cáncer

4

Invasión de la membrana basal

NIE I

Alteraciones se encuentran solo en el tercio basal del epitelio.

NIE II

Alteraciones hasta los dos tercios basales del epitelio.

NIE III

Alteraciones comprometen más allá de los dos tercios inferiores del epitelio, pero no todo su espesor.

Carcinoma In Situ (CIS)

Alteraciones celulares comprometen el 100% del espesor sin ningún signo de maduración de las células hacia los estratos superiores.

Atención GES en CaCu

Tiempos de espera:

- **TAMIZAJE:** 30 días Informe con resultado de examen de PAP.
- **DIAGNÓSTICO:** 40 días desde la sospecha diagnóstica.
- **ETAPIFICACIÓN:** 20 días desde la confirmación diagnóstica.
- **TRATAMIENTO:**
 1. Lesión pre-invasora: 30 días desde confirmación diagnóstica
 2. Cáncer invasor: 20 días desde etapificación.
 3. Tratamientos complementarios: 20 días desde la indicación médica.
- **SEGUIMIENTO:** Primer control antes de los 90 días desde la indicación médica.

Beneficios incluidos:

Medicamentos - Cirugía - Exámenes.

BIBLIOGRAFIA

- 1) American Cancer Society. "Cáncer de Cuello Uterino". ACS Health & Medical Content Team. 2020.
- 2) Instituto Nacional del Cáncer. "¿Qué es el cáncer de cuello uterino?". NIH. 2022.
- 3) Carvajal, J. y Barriga, M. ed. 2023. Patología cervical: Benigna y Maligna. CaCu. En: Manual de Obstetricia y Ginecología, 14ª ed.



Integrantes: María Ignacia Brenner - Michelle Duran - Ninoscka Paz.

Internado de Ginecología

"Curación de heridas complejas"



Les asignamos puntaje y clasificamos

1. Valoración de la herida

- Aspecto
- Extensión
- Profundidad
- Cantidad exudado
- Calidad exudado
- Tejido esfacelado o necrótico
- Tejido granulatorio
- Edema
- Piel circundante
- Dolor

Curación avanzada

Tipos de heridas

Simplex

Complejas

Curación convencional

Reducir contaminantes

2. Lavado

Duchoterapia

Matraz

Jeringa

Jeringa + aguja

Hidroterapia

Cubrir herida y funciones específicas

4. Apósitos

Activos

Pasivos

Eliminación tejido necrótico o esfacelado

3. Desbridamiento

Quirúrgico

Médico

Mecánico

Enzimático

Autolítico



Interactivos

Bioactivos

Mixtos

Transparentes

Espuma Hidrofílica

Tull

Hidrocoloide

Alginatos

Hidrogel

Absorbente

Antimicrobiano desodorante

Espumas

Apósitos

Gasa

Tejida

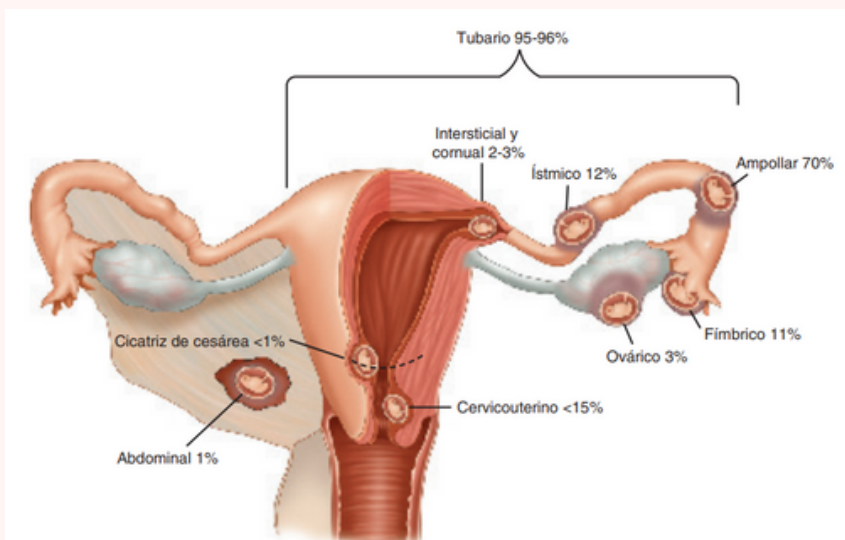
No tejida

Diagrama de Valoración de Heridas

	1	2	3	4
Aspecto	Eritematoso	Enrojecido	Amarillo pálido	Necrótico
Extensión	0-1 cms	>1-3 cms	>3-6 cms	>6 cms
Profundidad	0	<1 cm	1-3 cms	>3 cms
Cantidad Exudado	Ausente	Escaso	Moderado	Abundante
Calidad Exudado	Ausente	Seroso	Turbio	Purulento
Tejido Esfacelado o Necrótico	Ausente	<25%	25-50%	>50%
Tejido Granulatorio	100-75%	<75-50%	<50-25%	<25%
Edema	Ausente	+	++	+++
Dolor	0 - 1	2 - 3	4 - 6	7 - 10
Piel Circundante	Sana	Descamada	Eritematosa	Macerada

Referencias

1. TecSalud. Cuidados de heridas y lesiones complejas [Internet]. Disponible en from: <https://www.tecsalud.mx/sites/default/files/2022-05/Cuidados-de-heridas-complejas.pdf>
2. Jiménez C. Curación avanzada de heridas. rev. colomb. cir. [Internet]. 2008 Sep [citado 23 abril 2023] ; 23(3): 146-155. Disponible en: http://www.scielo.org.co/scielo.php?script=sci_arttext&pid=S2011-75822008000300004&lng=en.
3. Streitz MJ. Cómo limpiar, irrigar, desbridar y vendar las heridas [Internet]. Manual MSD versión para profesionales. [citado el 20 de abril de 2023]. Disponible en: <https://www.msdmanuals.com/es-cl/professional/lesiones-y-envenenamientos/c%C3%B3mo-cuidar-heridas-y-laceraciones/c%C3%B3mo-limpiar,-irrigar,-desbridar-y-vendar-las-heridas>
4. Curación Avanzada de las Ulceras del Pie Diabético [Internet]. Ssmso.cl. [cited 2023 Apr 25]. Available from: <http://www.ssmso.cl/protocolos/GuiaClinicaCuracionAvanzadaPieDiabetico.pdf>
5. María Paz Cacabelos-enfermera supervisora CAE Karina Márquez-enfermera CAE. Protocolo curaciones avanzadas en consultorio adosado de especialidades adulto- infantil. HOSPITAL DR. AUGUSTO ESSMAN BURGOS PUERTO NATALES: Puerto Natales; 03 de agosto 2021.
6. Gálvez P. Clase: clasificación y valoración de heridas complejas. Curso Enfermería médico quirúrgica. 2021.



EXPECTANTE
 Se requiere de supervisión y seguimiento
Indicación:

- Paciente asintomática, clínicamente estable
- Embarazo ectópico tubario.
- Tumor anexial < 3,5 cm, sin latidos embrionarios
- Títulos de β -hCG < 100 mUI/ml (discutible hasta 150)
- Dispuestas y capaces de volver a control.
- Comprender los riesgos inherentes al manejo (ej.: rotura)

MÉDICO
Indicación:

- Embarazo ectópico no complicado
- Deseo de fertilidad futuro
- Sin dolor o leve malestar
- Tumor anexial menor de 4-5 cm
- β -HCG < 3000-5000 UI/L
- Paciente HMD estable
- Requiere pruebas de funcionamiento hepático y renal, por la forma de metabolización y excreción del fármaco

QUIRÚRGICO

- **Conservador: Salpingostomía**
 Pacientes estables hemodinámicamente, Trompa no rota, y deseo preservación de fecundidad Hematosalpinx menor de 4 cm
- **Radical: Salpingectomía**
 Pacientes con Hemorragia severa, Trompa dañada, No deseo de fertilidad futura, Fracaso TTO conservador

CONTRAINDICACIONES

- Lactancia
- Embarazo intrauterino concomitante
- Rotura tubárica
- Inmunodeprimidos
- Alteraciones hematológicas: anemia severa, leucopenia, trombocitopenia, hipoplasia medular.
- Patología pulmonar
- Úlcera péptica
- Disfunción hepática, renal o hematológica
- Alcoholismo
- Alergia a Metotrexato

FACTORES DE RIESGO

- Antecedente de embarazo ectópico previo
- Patología tubaria demostrada
- Antecedente de cirugía tubaria
- Exposición in útero a Dietilestilbestrol (DES)
- Antecedentes de PIP
- Infertilidad
- Fertilización asistida
- Edad > 35 años
- Antecedente de cirugía abdomino-pélvica
- Tabaquismo

CLÍNICA

- Tríada clásica: amenorrea, dolor hipogástrico unilateral y tumor anexial. Además de signos de irritación peritoneal, anemia progresiva y signos de shock hipovolémico.

EXÁMENES

- Subunidad β -hCG en sangre
- Ecografía se visualiza: ausencia de saco gestacional intrauterino, tumor anexial y líquido libre

DESCRIPCIÓN
 Embarazo que ocurre fuera de la cavidad uterina (endometrial). La trompa de Falopio en su segmento ampular es el sitio más frecuente.

EMBARAZO ECTÓPICO

METOTREXATO

PROTOCOLO

- Dosis única: 50mg / m2 de superficie corporal, IM, por una vez (75 mg es lo habitual)
- Dosis múltiple: 1 mg/kg/día 1,3,5 y 7 + 0,1 mg/kg de leucovorina los días 2,4,6 y 8
- Excepcionalmente se puede repetir hasta 3 veces, dependiendo de la respuesta

ROL MATRONA

- Gestionar solicitud de MTX con farmacia
- Administración de MTX según norma de uso de medicamentos citotóxicos
- Reforzar cuidados
- Reforzar necesidad de seguimiento
- Administración de Rhogam (300 ug IM) s/c

DIAGNÓSTICO

NO COMPLICADO

- Dolor abdominal
- Amenorrea
- Metrorragia
- Tríada clásica: Alteración menstrual + dolor en hipogastrio + tumor anexial
- Tamaño uterino no concuerda con amenorrea

COMPLICADO

- Rotura de trompa con hemoperitoneo
- Signos de irritación peritoneal: Blumberg (+) y omalgia
- Dolor a la movilización del cuello uterino
- Dolor a la palpación del saco de Douglas
- Signos de shock hipovolémico

MANEJOS

CLASIFICACIÓN

Bibliografía:

1. Carvajal C. J. Embarazo ectópico. 14e Manual de Obstetricia y Ginecología [En línea]. Chile; 2023. p. 628-636. [citado el 6 de junio de 2023]. Disponible en: https://medicina.uc.cl/wp-content/uploads/2023/03/Manual-Obstetricia-y-Ginecologia-2023-FINAL_compressed.pdf
2. Protocolos SEGO Embarazo ectópico [En línea]. Prog Obstet Ginecol. 2007;50(6):377-85. [citado el 6 de junio de 2023]. Disponible en: [https://www.elsevier.es/es-revista-progresos-obstetricia-ginecologia-151-articulo-embarazo-ectopico-13106416Embarazo ectópico | Progresos de Obstetricia y Ginecología](https://www.elsevier.es/es-revista-progresos-obstetricia-ginecologia-151-articulo-embarazo-ectopico-13106416Embarazo%20ectopico%20|%20Progresos%20de%20Obstetricia%20y%20Ginecologia)
3. Macaya R. Embarazo ectópico. Perez Sanchez. Ginecología 4e. Santiago, Chile: Mediterraneo; 2011. p. 419-439. [citado el 6 de junio de 2023].
4. Hoffman B, Schorge J, Schaffer J, Halvorson L, Bradshaw K, Cunningham F. G. Embarazo ectópico. Williams Ginecología 2e. Texas: McGraw-Hill; 2013. p. 198-218. [citado el 6 de junio de 2023].

¿QUÉ ES?

Es un método diagnóstico para detectar microorganismos en sangre, identificarlos y analizar la susceptibilidad antimicrobiana.

INDICACIONES

Indicación médica cuando existen sospechas de bacteremia: Fiebre $> 38,3^{\circ}\text{C}$

CONSIDERACIONES

- 2-3 muestras de distintos sitios de punción para discernir una bacteriemia de contaminación de la muestra.
- Ideal tomar antes de *peak* febril, como no se puede predecir, se recomienda tomar 2 muestras en 24 hrs. separados por 30-90 min o bien al mismo tiempo (en distintos sitios).
- Adultos: 10 ml sangre por frasco.

TRANSPORTE


Mantener muestra a T° ambiente.
La incubación se realiza a 35°C y en un tiempo máximo de 2 hrs post obtención de la muestra.

Hemocultivos

Los resultados se obtienen a las **48-72 hrs**, pudiendo tener preinformes en caso de haber MO en sangre

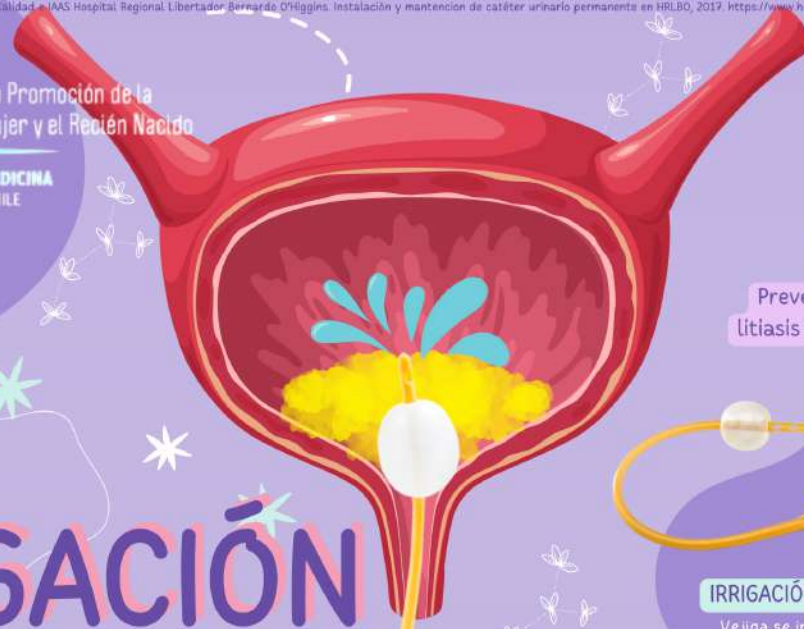MATERIALES

- 2 frascos de hemocultivo
- Riñón estéril, liga, jeringa de 10 ml
- Aguja 21 G
- Paño de campo estéril
- Paño de campo perforado
- Gasas estériles
- Guantes estériles
- Clorhexidina jabonosa al 2%
- Agua bidestilada
- Alcohol al 70%
- EPP(mascarilla, gorro, pechera).



PROCEDIMIENTO

1. Verificar indicación y paciente correcto
2. Reunir materiales
3. Explicar procedimiento al paciente
4. Tomar T° del paciente
5. Seleccionar sitios de punción
6. Operador se pone mascarilla, gorro y pechera y se lava las manos con clorhexidina al 2% para luego ponerse guantes estériles
7. Ayudante realiza aseo de la extremidad completa con solución de clorhexidina jabonosa al 2% y enjuaga con agua bidestilada. Luego debe ligar el brazo.
8. Operador instala campo estéril y pincela con gasa y alcohol al 70% dejando secar y toma primera muestra con jeringa (10 ml)
9. Ayudante suelta la ligadura, y realiza hemostasia con gasa estéril.
10. Operador cambia aguja por una nuevamente estéril, desinfecta el tapón del frasco de hemocultivo con alcohol al 70% dejando secar por 15 seg y luego inyecta la sangre en el frasco.
11. Para la segunda muestra se vuelve a realizar el mismo procedimiento con técnica estéril
12. Rotular ambos frascos con nombre, hora, fecha, N° de muestra (1 o 2 periférica o de CVC), T° de la paciente
13. Enviar a laboratorio a T° ambiente



¿Qué es?

Introducción de suero fisiológico a la vejiga por un CUP

- Prevenir litiasis renal
- Administrar medicamentos
- Tomar muestras
- Prevenir formación de coágulos frente a hematuria.

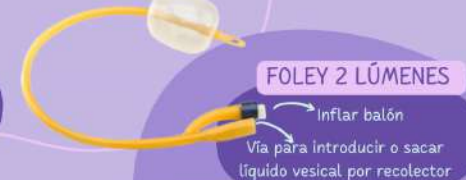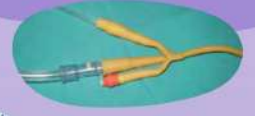Cirugía urológica
Traumatismo renal
Trasplante renal

IRRIGACIÓN VESICAL



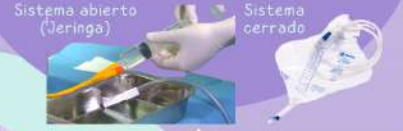IRRIGACIÓN VESICAL CONTINUA

Vejiga se irriga continuamente por un sistema cerrado (con bolsa recolectora)



IRRIGACIÓN VESICAL INTERMITENTE

Quando se necesita irrigar con menor frecuencia, ejemplo: lavar la sonda.



Materiales

- Equipo fleboclisis con macrogoteo
- Sonda Foley con 3 lúmenes
- Cuentagotas
- Suero fisiológico 1000 cc o según necesidad
- Jeringa de 60 cc con punta cónica para irrigación intermitente
 - Guantes estériles y de procedimiento
 - Alcohol y algodón
 - Jarro graduado

Consideraciones

- Uso de técnica estéril.** No contaminar (vejiga es estéril)
- Controlar periódicamente las características del líquido drenado
- Evitar la entrada de aire en la vejiga a través de la jeringa
 - No aspirar con mucha fuerza para evitar traumatismo
 - Observar que la cantidad de solución inyectada sea la misma que se extrae
 - Búsqueda de filtración de orina y/o signos de infección en meato urinario.
 - Aseo genital por horario y SOS para mantener meato libre de deposiciones

Procedimiento

- 1 Verificar indicación médica y paciente correcto
- 2 Explicar el procedimiento y objetivo al paciente
- 3 Reunir materiales y realizar lavado clínico de manos
- 4 Colocar guantes de procedimiento
- 5 Preparar el circuito de irrigación vesical según corresponda:

Irrigación intermitente (Lavado de sonda)

- Limpiar con alcohol el lúmen unido al recolector de orina
- Preparar campo estéril y colocarse guantes estériles
- Ayudante pone 100-120ml de suero aprox. en bandeja estéril
- Cargar jeringa de 60 cc sin burbujas
- Pinzar sonda con Pinza Kocher y desconectar el recolector
- Conectar lumen a jeringa y despinzar.
- Introducir y aspirar el suero 2-3 veces.

Irrigación continua

- Limpiar con alcohol el matraz de suero y abrirlo.
- Conectar equipo fleboclisis y purgar el sistema
- Colocar guantes estériles
- Limpiar con alcohol el tercer lúmen del CUP
- Conectar el equipo de macrogoteo

*Opcional: Eliminar orina del recolector

• Repetir

6 Observar la permeabilidad del circuito, características de la orina, presencia de coágulos

7 Retirar guantes y realizar lavado de manos

8 Registrar diuresis

Volumen total drenado - Volumen infundido

9 Rotular fecha en equipo de fleboclisis

10 Dejar al paciente limpio, seco y cómodo

11 Registrar procedimiento

Autoras
Escarle Vega
Francisca Miranda
Bárbara Egüera
Karla Miranda

Complicaciones

- Distensión vesical
- Trauma uretral
- Traumatismo vesical
- ITU - PNA
- Litiasis renal
- NO REALIZARSE PARA PREVENIR INFECCIONES
- AL IRRIGAR CON SOLUCIONES ALTAS EN CALCIO

LÍNEA ARTERIAL

¿Qué es?

Introducción de un catéter en una arteria con fines diagnósticos y/o terapéuticos. Se puede utilizar para controlar constantemente la presión arterial.

- Arterias radiales
- Arterias ulnares
- Arterias braquiales
- Arterias dorsales del pie
- Arterias Femorales

MATERIALES

- Teflón o catéter arterial adecuado a la edad del paciente (N° 20 o 22G gral.)
- Suero fisiológico 500 cc preferentemente
- Apurador o bomba de suero
- Bajada de suero
- Transductor de Presión
- Sistema de conexión
- Monitor con módulo PAI
- Cable interfase
- Jabón de clorhexidina
- Clorhexidina 2%
- Guantes de procedimiento (ayudante)
- Guantes estériles, gorro, mascarilla, delantal estéril (operador)
- Campo estéril Perforado
- Gasas, Apósitos
- Sutura
- Tegaderm
- Corto punzante y recolector basura

INDICACIONES

- Inestabilidad hemodinámica
- Toma de muestras de sangre arterial frecuentemente

CONTRAINDICACIONES

- Infección cutánea local
- Quemadura superficial o profunda de la zona a puncionar
- Enfermedad vascular, diabetes avanzada, arteriosclerosis severa, isquemia arterial
- Fístula arteriovenosa
- Trastornos de la Coagulación
- Test de Allen positivo

COMPLICACIONES

tempranas

- Sangrado
- Hematoma
- Lesión arterial

tardías

- Trombosis
- Embolismo
- Lesión neural
- Infección
- Catéter desplazado
- Fístula arteriovenosa

test de Allen

- Presionar arteria cubital y radial.
- Paciente abre y cierra la mano hasta que esté pálida.
- Con palma abierta liberar presión en arteria cubital.
- Contar segundos hasta el retorno coloración mano.



Menos de 7 segundos. Se puede puncionar



Entre 14 y 7 segundos. Complementar con otras pruebas



Más de 15 segundos. Indica problemas de circulación colateral; no puncionar

PROCEDIMIENTO

1. **Previo: Preparación de paciente y materiales**
2. Operador se pone EPP
3. Limpiar, seleccionar arteria y desinfectar sitio de punción
4. Operador se cambia guantes estériles
5. Colocar campo estéril en sitio de punción
6. Palpar recorrido de la arteria al menos en dos puntos.
7. Introducir la aguja con un ángulo no mayor a 30° siguiendo el recorrido de la arteria, hasta que refluya sangre de forma pulsátil.
8. Introducir la guía suavemente, debe avanzar sin ofrecer resistencia. No introducir más de 15 cm y retirar aguja.
8. Comprimir la arteria en el sitio en que la guía se introduce.
9. Rápidamente insertar el catéter en la guía, y retirar ésta última.
10. Conectar el sistema transductor al catéter y el cable de conexión al monitor.
11. Calibrar el sistema realizando el cero en el monitor, abriendo el transductor a la atmósfera.
12. Fijar catéter a la piel.
13. Cubrir con gasas y/o apósitos de fijación estéril.
14. Rotular con fecha de instalación, iniciales del operador y calibre del catéter.
15. Desechar cortopunzante, material sucio.
16. Realizar higiene de manos.
17. Registrar.

Bibliografía:

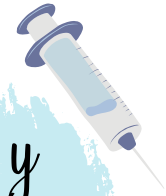1. Casaus Margelí MÁ, Belloc Pérez L, Cubero Esteban C, Moreno Arjol A, Minguillón Ruiz N. Inserción y cuidados de la canalización arterial [Internet]. Revista Sanitaria de Investigación. 2021. Disponible en: <https://revistasanitariadeinvestigacion.com/insercion-y-cuidados-de-la-canalizacion-arterial/>
2. Bodenham A. ACCESO VASCULAR. Rev Médica Clínica Las Condes [Internet]. Septiembre de 2017;28(5):713-26. Disponible en: <https://linkinghub.elsevier.com/retrieve/pii/S0716864017301141>
3. Hospital Regional Coyhaique. Instalación, Manejo y Retiro Línea Arterial [Internet]. 2021. p. 1-12. Disponible en: <https://www.hospitalcoyhaique.cl/wp-content/uploads/2022/10/Instalacion-manejo-y-retiro-linea-arterial-ED-1.pdf>
4. Castellanos Gonzalez S, Lagos Daza O, Ramirez Cáceres Y. Cuidados de enfermería para la inserción, mantenimiento y retiro del catéter de línea arterial periférica en adultos de la unidad de cuidados intensivos de la Clínica Esimed Bucaramanga [Internet]. Vol. 80, Universidad de Santander UDES. Universidad de Santander UDES; 2018. Disponible en: <https://repositorio.udes.edu.co/server/api/core/bitstreams/09b892d3-923e-4921-a758-19d648f239ba/content>
5. Parada Nogueiras M, Ramos Barbosa M. Gasometría Arterial. Asoc Española Enfermería y Salud [Internet]. 2018;1(4):6-8. Disponible en: <https://tiemposdeenfermeriaysalud.es/journal/article/view/36/24>
6. Clínica Las Condes. Cuidados de la Línea Arterial [Internet]. Disponible en: https://gravita.cl/clc/subirpdf/uploads/Video_linea_arterial.mp4

- Consentimiento Informado.
- No es necesario realizar ayunas.
- Pedir al paciente que orine antes del procedimiento.
- Ubicar al paciente sobre una camilla en posición decúbito supino y con el abdomen descubierto.
- El médico debe identificar el sitio de punción (fosa ilíaca izquierda).



Preparación del paciente

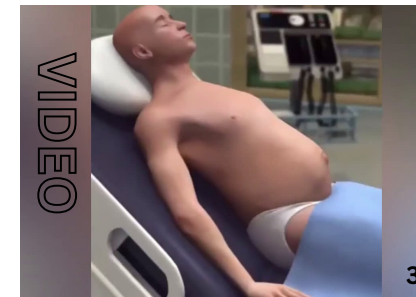Materiales y equipamiento



- EPP: Lavado de manos, delantal, mascarilla, gorro, guantes estériles.
- Pincelador.
- Jabón de Clorhexidina.
- Paño perforado estéril.
- Jeringa de 5 ml.
- Lidocaína al 2%.
- Teflón de 14-16 mm.
- Trocar multifenestrado.
- Jeringa de 20 cc.
- Llave de 3 pasos.
- Bajada de suero.
- Recipiente de recolección.
- Tubos para el análisis de muestras.
- Contenedor para eliminación del material corto-punzante.
- Gasas.
- Apósitos.
- Tela adhesiva.

¿Cómo se realiza?

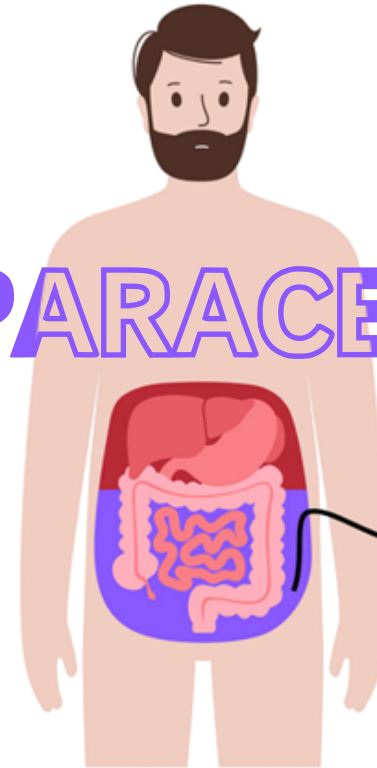
Procedimiento



Contraindicaciones

- Cicatriz del sitio de punción.
- Infección local.
- Hematomas o venas en el sitio de punción.
- Vejiga llena.
- CID.
- Fibrinólisis primaria.

PARACENTESIS



¿Qué es?

Es un procedimiento clínico invasivo en donde se realiza una punción para extraer líquidos de la cavidad peritoneal (ascitis), ya sea con fines terapéuticos o diagnósticos.



Complicaciones

Son poco frecuentes (1,4)

Menores

- Hipotensión arterial.
- Dolor abdominal postpunción.
- Punción intestinal sin peritonitis.
- Persistencia del flujo del líquido ascítico por el lugar de inserción de la aguja.

Mayores

- Hemorragia intraperitoneal.
- Perforación intestinal con peritonitis secundaria.
- Absceso de pared abdominal.
- Rotura del catéter de punción en cavidad peritoneal o en la pared abdominal.
- Hematoma de pared abdominal.
- Muerte.

Indicaciones

Diagnóstica

- Ascitis confirmada (clínica o ecográfica) de instalación reciente.
- Ascitis preexistente ante sospecha de peritonitis bacteriana espontánea o secundaria.

La evaluación del fluido sirve para determinar su etiología, diferenciar transudado de exudado y presencia de células cancerígenas entre otros.

Evacuadora o Terapéutica

- Ascitis a tensión.
- Ascitis refractaria a tratamiento con diuréticos

Siempre que se haya descartado la presencia de una peritonitis bacteriana.

1. Uribe J, Riquelme A, Latorre G. PARACENTESIS. Medicina.uc.cl [Internet]. 2017 [citado el 28 de oct de 2023]. Disponible en: <https://medicina.uc.cl/wp-content/uploads/2017/07/paracentesis-1.pdf>

2. Godoy C, Ordenes M, Orus C, Rodríguez S, Méndez LR. AUTOINSTRUCTIVO: ENFRENTAMIENTO DEL PACIENTE CON ASCITIS. Medicina.uc.cl [Internet]. 2017 [citado el 9 de nov de 2023]. Disponible en: <https://medicina.uc.cl/wpcontent/uploads/2017/07/paracentesis-instructivo.pdf>

3. Cirugía Pediátrica México. Paracentesis. Técnica del procedimiento. (animación). [Internet] 2020 [citado el 8 de nov 2023]. Disponible en: <https://www.youtube.com/watch?v=bq50k9CZa44>

4. Mosquera-Klinger, Gabriel; Mayo-Patiño, Melissa & Suárez, Yanett. Paracentesis: datos sobre la correcta utilización. Universitas Médica [Internet] 2018 [citado el 8 nov 2023];59(1). Disponible en: [https://revistas.javeriana.edu.co/files-articulos/UMED/59-1%20\(2018-1\)/231054404008/](https://revistas.javeriana.edu.co/files-articulos/UMED/59-1%20(2018-1)/231054404008/)



Paracentesis

Técnica

Indicaciones

- HOSPITALIZACIÓN POR ASCITIS
- ASCITIS DE NUEVO COMIENZO
- ASCITIS CON SOSPECHA DE COMPLICACIÓN

ES UN PROCEDIMIENTO CLINICO INVASIVO EN EL CUAL SE ACCEDE A LA CAVIDAD PERITONEAL CON UNA AGUJA PARA RETIRAR LIQUIDO ASCITICO (I)

1. INDICAR VACIAR LA VEJIGA
2. POSICIÓN SUPINA
3. IDENTIFICAR SITIO DE PUNCIÓN
4. ASEPTIZAR LA ZONA
5. ADMINISTRACIÓN DE ANESTESIA LOCAL CON LIDOCAÍNA 2%
6. PUNCIÓN CON ASPIRACIÓN SUAVE Y ALTERNADA HASTA LLEGAR AL PERITONEO
7. CUBRIR CON GASAS
8. ENVIAR MUESTRA A LABORATORIO

Contraindicaciones

RELATIVAS:

- CICATRIZ DEL SITIO DE PUNCIÓN
- INFECCIÓN LOCAL
- HEMATOMAS O VENAS EN EL SITIO DE PUNCIÓN

ABSOLUTAS:

- SIGNOS DE CID

¿Para qué se realiza una paracentesis?

DIAGNÓSTICA


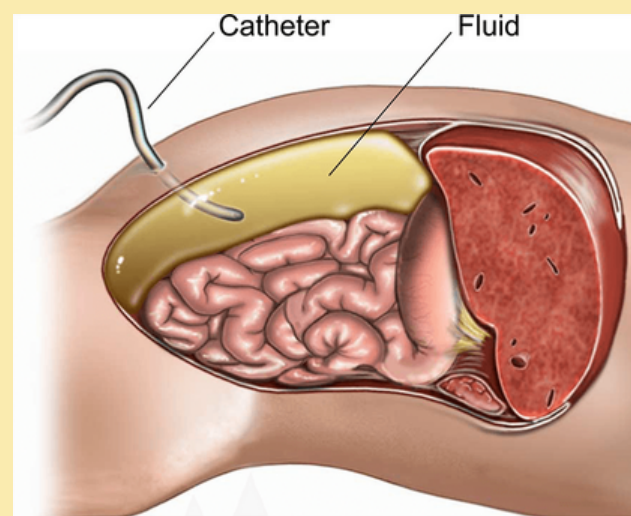
EVACUADORA / TERAPÉUTICA

Complicaciones

- FUGA DE LIQUIDO ASCITICO / FISTULA PERITONEO-CUTANEA
- SANGRADO / HEMORRAGIA
- PERFORACIÓN INTESTINAL
- INFECCIONES

Materiales

- CAMILLA
- EPP
- GASAS
- RECIPIENTE DE RECOLECCIÓN
- BAJADA DE SUERO
- PAÑO PERFORADO
- PINCELADOR
- JERINGA
- VIA VENOSA
- APÓSITO
- RIÑÓN
- CLOREXIDINA
- LIDOCAINA 2%
- TEFLON DE 16MM
- TROCAR MULTIFENESTRADO
- TUBOS Y FRASCOS DE ANALISIS DE MUESTRA



- MÁXIMA CAPACIDAD EVACUADORA 5 LTS



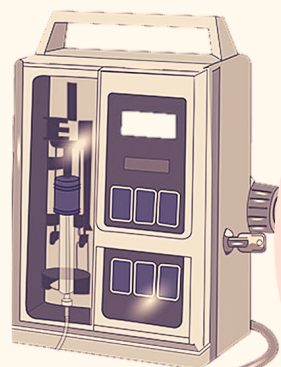
Rol Matron/a

- INGRESO A UNIDAD CON ANAMNESIS PROXIMA Y EXAMEN FÍSICO.
- PREPARACIÓN USUARIA ANTES DEL PROCEDIMIENTO: CI - VVP - MICCIÓN PREVIA
- PREPARACIÓN DE MATERIALES
- ACOMPAÑAR DURANTE EL PROCESO
- RESGUARDAR LA PRIVACIDAD DE LA USUARIA
- EVALUACIÓN HEMODINAMICA POST PROCEDIMIENTO.

Bibliografía:

1. Uribe J, Riquelme A, Latorre J. Paracentesis, PUC, Departamento de gastroenterología, 2017; 1-7p. Disponible en: <https://medicina.uc.cl/wp-content/uploads/2017/07/paracentesis-1.pdf>

2. Mosquera J, Mayo M, Suarez Y. Paracentesis: datos sobre la correcta utilización. Universitas Médica, Colombia, 2018. V. 59:1;1-8 p Disponible en: <http://www.scielo.org.co/pdf/unmed/v59n1/0041-9095-unmed-59-01-00053.pdf>



¿QUÉ SIGNIFICA PCA?
patient controlled analgesia o analgesia controlada por el paciente

MANEJO DEL DOLOR CON PCA

Silvana Acosta, Francisca Farr, Natalia Guevara, Priscilla Moraga.
 Internado ginecología, Universidad de Chile

¿QUÉ ES? ^{1,2,3}

Es un método de administración de analgésicos mediante una bomba automática y programable, que es activada por el propio paciente mediante un pulsador dependiendo de su grado de dolor. Permite al personal de salud monitorizar las dosis solicitadas y administradas.

VENTAJAS: ^{1,2}

Disminuye ansiedad del paciente al permitirle autocontrol inmediato del dolor. Alivio satisfactorio del dolor con dosis menores a las empleadas con pautas a demandas horarias. Menor riesgo de sobredosificación, menor nivel de sedación y mejores resultados post operatorios.

VÍAS ADMINISTRACIÓN

Intratecal
Epidural*

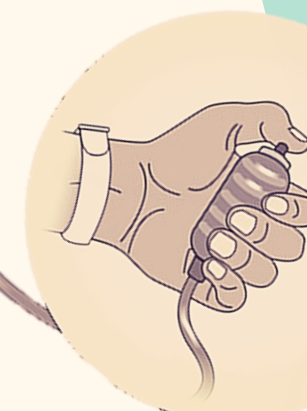
MÁS COMÚN EN GINECOLOGÍA

Transdérmica

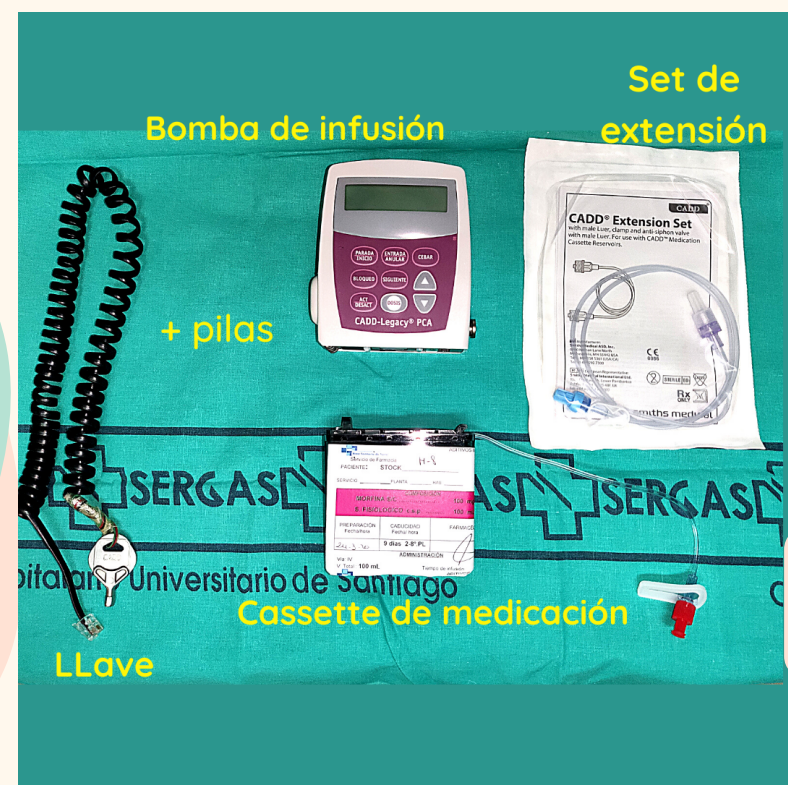Subcutánea

Intravenosa

Cuando se administra por vía espinal, el paciente estará en reposo absoluto por riesgo de bloqueo motor, por lo que se administrará HBPM como tromboprolifaxis



COMPONENTES BÁSICOS DE LA BOMBA



MONITORIZACIÓN¹

Clinica
Nivel consciencia
Control de dolor ¹
Efectos secundario opioides
Electrofisiológica continua
FC
FR
ECG
Sat O2
Capnografía ²
PCA
Bolos administrados
Bolos intentados
Dosis de opioide cada 4 horas.

*En algunos servicios, dependiendo de la dosis de opiáceos entregada, los pacientes con PCA reciben oxigenoterapia de bajo flujo para prevenir hipoxemia.

GENERALMENTE OPIOIDES:

MORFINA
FENTANILO

INDICACIONES³

Control de dolor agudo en pacientes con nivel de consciencia y capacidad intelectual suficiente, como también una movilidad en sus manos.
 Dolor postoperatorio, traumatológico o incluso oncológico.

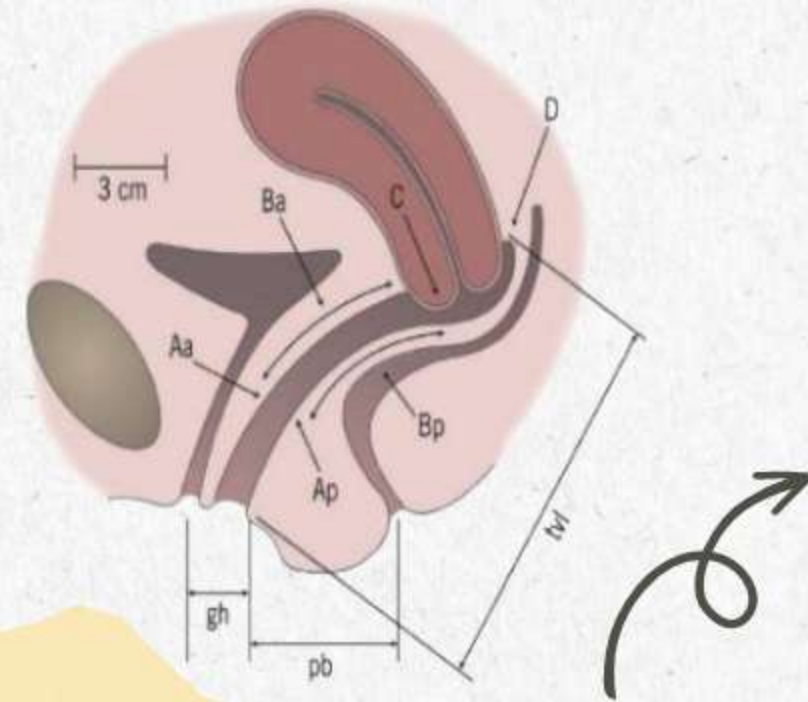
COMPLICACIONES

Problemas con la técnica (problemas de conexión con la vía, fallos de permeabilidad, problemas con la máquina etc)
 Complicaciones propias del analgésico a utilizar.

1. Gómez Sánchez E, Rodríguez Núñez A, Vivanco Allende A. PROTOCOLO DE ANALGESIA CONTROLADA POR EL PACIENTE (PCA) EN UCIP REALIZADO REVISADO APROBADO FECHA Enero 2020 Grupo de Trabajo Sedoanalgesia (SEDUCIP) NOMBRE REVISION).

2. Fernández Guerrero C. Efecto diferencial del tratamiento analgésico postoperatorio, PCA epidural versus PCA intravenoso en cirugía ginecológica con abordaje abdominal útero-ovárica, en las primeras 48 horas.

3. Huertas RP, Universitario H, Valdecilla M De. Dolor postoperatorio controlado con bombas de PCA. Portales Médicos.com. 2016; Volumen XI(August):62.



PROLAPSO GENITAL

FACTORES DE RIESGO

- Edad avanzada
- Obesidad
- Antecedente familiar de prolapso
- Tabaquismo y tos crónica
- Multiparidad
- Post menopausia
- Estados de hipoestrogenismo
- Parto vaginal (1),

SIGNOS Y SÍNTOMAS

- **Defecatorios:** obstrucción, estreñimiento, urgencia e incontinencia anal.
- **Urinarios:** obstrucción miccional, urgencia, incontinencia urinaria, la hidroureteronerosis por acodamiento del uréter en cistoceles es grave por riesgo de insuficiencia renal post-renal, pero es infrecuente.
- **Herniación:** sensación de peso vaginal, tumor que protruye en la vagina, erosión y sangrado del prolapso e hiperqueratinización (2).

DEFINICIÓN

El prolapso de los órganos pelvianos (POP) corresponde al descenso anormal o herniación de estos hacia o a través del introito. Puede ser del tipo uretrocele, cistocele, histerocele, rectocele, enterocele y colpocele (1).

DIAGNÓSTICO

Fundamentalmente clínico. Síntomas:

- Bulto o peso vaginal
- Tumor o protrusión por vía vaginal
- Alteraciones urinarias o de micción
- Alteraciones en la defecación,
- Disfunciones sexuales
- Úlceras por roce e hiperqueratinización.
- Usualmente IOE.

Examinar en Valsalva o de pie. (3)

 **Gold Standard: POP-Q**

CLASIFICACIÓN

- Clásica: Según posición órganos pélvicos (OP)
- POP-Q: protrusión de los 3 compartimentos vaginales en relación con el himen vaginal y el borde más distal del prolapso (1)

Estadio	(Se evalúa en relación con pared mayor prolapso)
0	Puntos a y p en -3, punto C desciende hasta tvl -2
1	Mayor a estadio 0, ningún punto llega a -1
2	El punto mas descendido se ubica entre -1 y +1
3	El punto mas descendido supera +1 pero no llega a tvl-2
4	Eversión mayor o igual a tvl -2 (procidencia completa) (1)

Estadio I	OP 1 cm sobre introito
Estadio II	OP entre 1 cm sobre y bajo introito
Estadio III	OP 1 cm bajo introito sin eversión competa de la mucosa vaginal
Estadio IV	Eversión vaginal completa o procidencia vaginal

CONSERVADOR

- * Ejercicios de Kegel
- * Uso de pesario

MANEJO

QUIRÚRGICO

* Cirugía obliterativa

Colpocleisis → Sutura pared anterior y posterior de la vagina

* Cirugía reconstructiva (1)

POP → Anterior → colpografía anterior
 → Posterior → colpografía posterior
 → Apical → colposacropexia

BIBLIOGRAFÍA

Integrantes

Camila Mercado
Constanza Romero
Paula Gormaz
Francisca Ibáñez
Javiera Becerra

1. Carvajal J. XIV edición Manual de Obstetricia y Ginecología [Internet]. Medicina.uc.cl. 2023 [citado el 14 de junio de 2023]. Disponible en: https://medicina.uc.cl/wp-content/uploads/2023/03/Manual-Obstetricia-y-Ginecologia-2023-FINAL_compressed.pdf
2. Prolapso uterino [Internet]. MayoClinic.org. 2022 [citado el 14 de junio de 2023]. Disponible en: <https://www.mayoclinic.org/es-es/diseases-conditions/uterine-prolapse/symptoms-causes/syc-20353458>
3. Cohen S D. Science direct [Internet]. Prolapso genital femenino: lo que debería saberFemale pelvic organ prolapse: what you should know; 2 de marzo de 2013 [consultado el 1 de junio de 2023]. Disponible en: <https://www.sciencedirect.com/science/article/pii/S0716864013701512>



Tipos de concentrados

Irradiados	Immunodeprimidos.	Reconstituidos	Exanguineotransfusión
Lavados	Reacciones anafilácticas o alérgicas graves.	Concentrados	Transfusión intrauterina

TRANSFUSIÓN SANGUÍNEA

Reconstitución del componente sanguíneo, con el fin de corregir de forma oportuna un déficit de glóbulos rojos, aumentando el aporte de oxígeno y normalizando los niveles de Hto - Hb.

Indicación de Transfusión

- ✓ ANEMIA SINTOMÁTICA O CON SIGNOS DE HIPOXIA TISULAR (TAQUICARDIA, SÍNCOPE O LIPOTIMIA, ANGINA, DISNEA, ACIDOSIS).
- ✓ PACIENTES CON HTO <21% Y/O HB <7 G/DL.
- ✓ PÉRDIDA DE SANGRE >20% DE LA VOLEMIA, CON HTO <24% Y/O HB <8 G/DL.
- ✓ ENFERMEDAD CORONARIA O CEREBROVASCULAR CON HTO <24% Y/O HB <8 G/DL.

Cuidados pre tx

1. Identificar al usuario e indagar sobre su historial transfusional.
2. Corroborar Grupo-Rh, su vigencia (72 hrs) y concordancia con orden.
3. Verificar CI firmado.
4. Verificar que la orden de solicitud esté completa.
5. Coordinar solicitud de transfusión con Banco de Sangre.
6. Verificar permeabilidad o canalizar nueva VV.
7. CSV.

Cuidados durante la tx

1. Monitorizar para detectar alguna reacción adversa.
2. Educar al paciente sobre signos y síntomas de alarma frente a los cuales avisar.
3. CSV a los 15 min de iniciada la transfusión, luego cada 30 minutos.
4. Comprobar exclusividad de VV.
5. Al finalizar, observar condición del acceso venoso y lavar catéter con SF.

Cuidados post tx

1. Valoración del estado general.
2. CSV.
3. Registrar el procedimiento y las posibles reacciones observadas.
4. Control con Hto - Hb a las 6 horas post término.
5. 1U de GR aumenta el Hto en 3% y la Hb en 1 g/dl (en una persona de 70 kg)

Signos y síntomas de alarma

Ansiedad.	Taquicardia.
Escalofríos.	Sensación de calor.
Cefalea.	Disnea.
Prurito.	Dolor lumbar o torácico.
Mareo.	
Náuseas.	
Vómitos.	

- Avisar a médico para determinar el tipo de reacción.
- Dejar constancia en la hoja de registros.

Bibliografía

- Sociedad Chilena de Hematología. Medicina transfusional: Indicación de transfusión [Internet]. Santiago, Chile, 2017. Disponible en: <https://www.sochihem.cl/bases/arch1588.pdf>
- Macrorred Sur de Medicina Transfusional. Guía para la transfusión de componentes sanguíneos. [Internet]. Concepción, Chile, 2022. Disponible en: <https://www.centrosangreconcepcion.cl/wp-content/uploads/2022/03/FULL-GUAMT.pdf>
- Vargas-Bermúdez ZM. Guía de Cuidados de Enfermería para la administración de la sangre y sus componentes [Revisión integrativa]. Costa Rica, 2019. [Internet]. Disponible en: <https://www.scielo.sa.cr/pdf/enfermeria/n37/1409-4568-enfermeria-37-168.pdf>

INTEGRANTES:

CAROL JIMÉNEZ - FABIOLA RIVEROS - DANTE VERGARA