



# **Auto instructivo I. Electrocardiogramas.**

Dr. Mauricio Salinas F  
Especialista en Medicina Interna

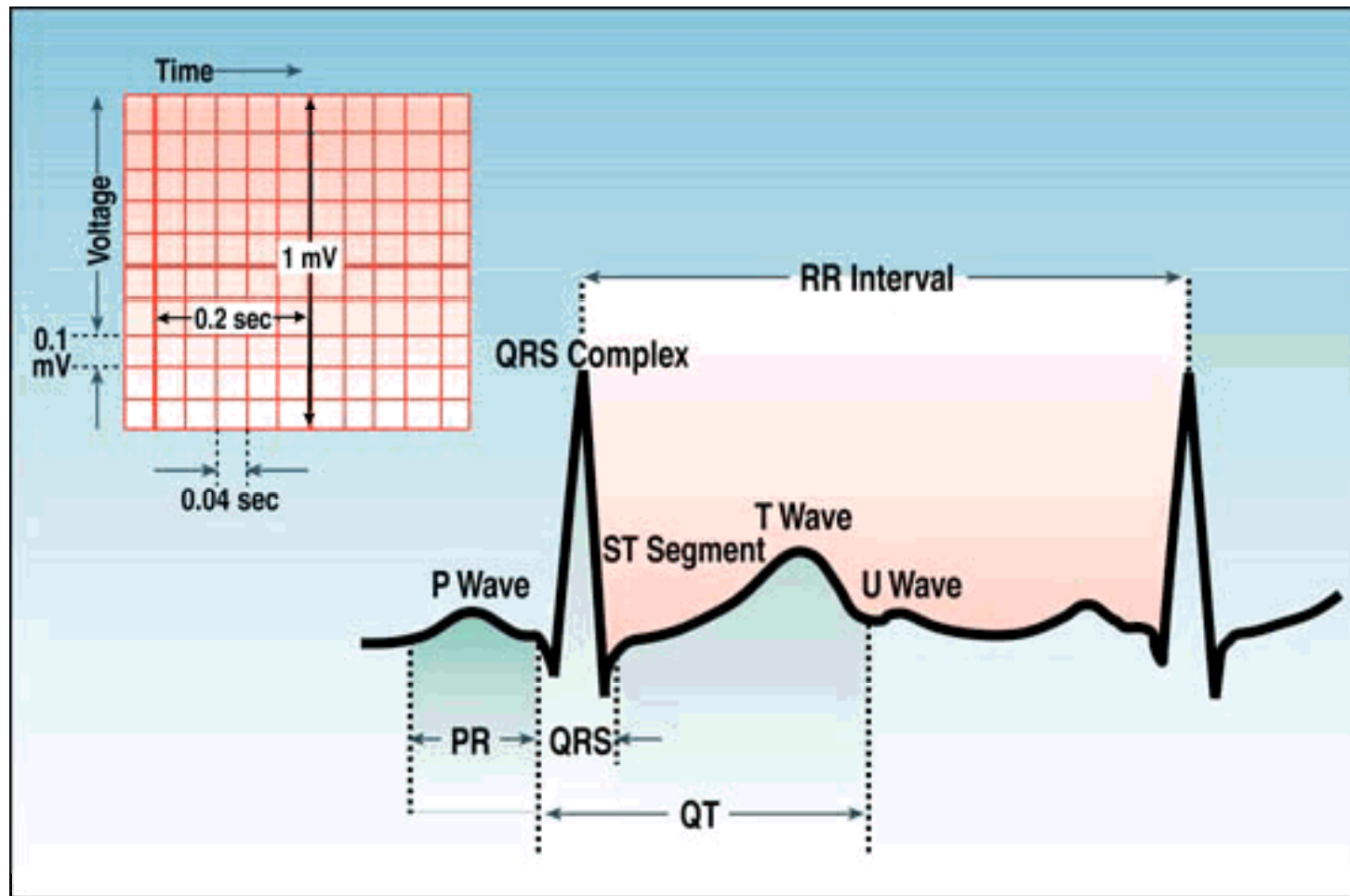


# Instrucciones

- El objetivo de este autoinstructivo es conocer los elementos básicos del electrocardiograma (ECG).
- Se mencionarán algunas alteraciones frecuentes, pero no se ahondará en patologías, ya que existe otro autoinstructivo para ello.
- Para obtener el máximo provecho de éste material, usted debe estudiar previamente el electrocardiograma normal.



# Elementos del ECG normal que veremos



Recuerde 1 mm en el papel: 0,04 segundos y 0,1 mili volt



# Pauta para evaluar electrocardiogramas

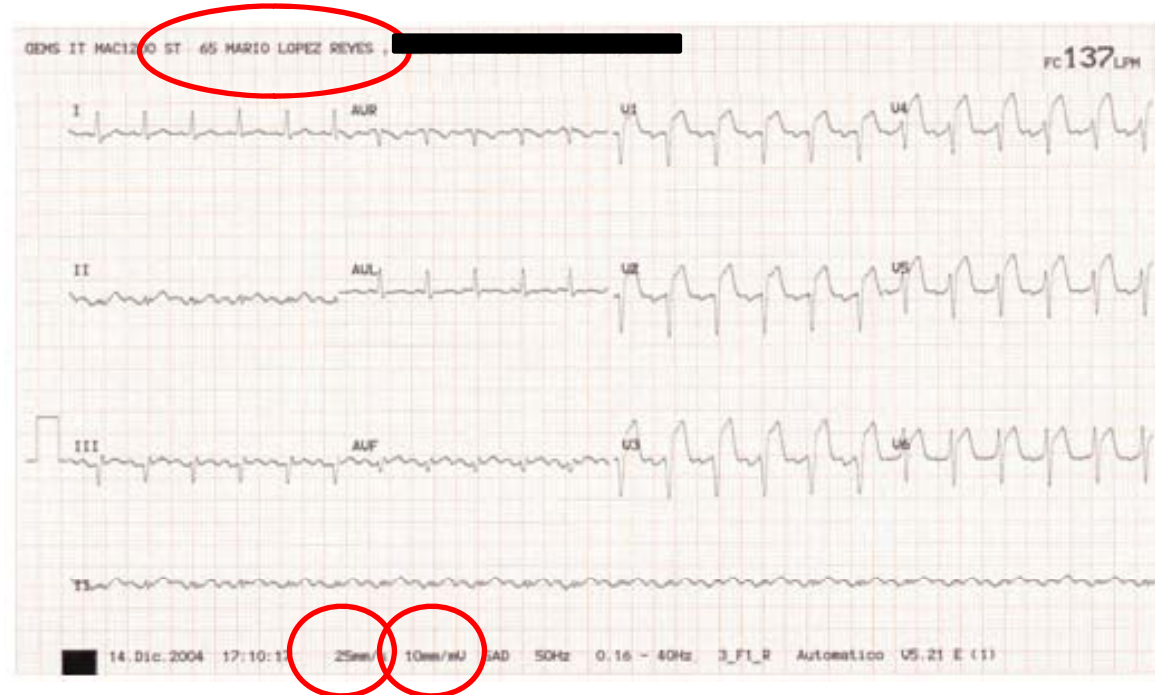
- Onda P
- Intervalo PR
- Ritmo
- Frecuencia
- QRS
  - Duración
  - Eje
  - Otras anomalías
- Segmento ST
- Ondas T
- QT corregido
- Conclusión.

**SIEMPRE SIGA UN ORDEN**



# ECG estándar.

- **Siempre verificar:**
  1. Nombre correcto.
  2. Velocidad del papel (estándar: 25 mm/ seg).
  3. Calibración del voltaje (estándar: 10 mm/ mv).





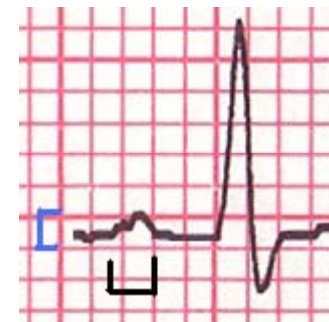# Elementos del ECG

- **Onda P**

Traduce la depolarización de las aurículas.

La onda p normal tiene las siguientes características:

1. Eje entre  $0$  y  $60^\circ$ . Esto se comprueba si es positiva en D1 y D2 y negativa en avR (en el análisis del QRS se detallará el análisis de eje y derivaciones; podrá entender lo que se acaba de mencionar).
2. Mide menos de 2,5 mm de altura.
3. Tiene hasta 0,11 segundos de duración.

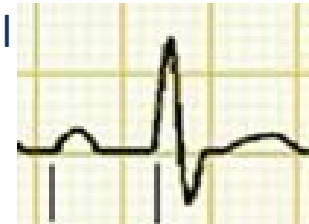



# Elementos del ECG

- **Intervalo PR**

1. Se mide desde el inicio de la onda p hasta el inicio del complejo QRS.
2. Mide entre 0,12 y 0,20 segundos.
3. Debe estar al mismo nivel de la línea isoeleétrica (la línea isoeleétrica es la que se ubica entre el término de la onda T y el inicio de la onda p del siguiente complejo).
4. Los PR prolongados representan bloqueos de la conducción aurículo-ventricular (AV); los PR cortos son por vías anómalas de conducción AV.





# Elementos del ECG

- **Ritmo**

El ritmo sinusal tiene los siguientes requisitos:

1. Onda p de morfología y eje normal. (Ver Onda p)
2. Cada onda p va seguida de un QRS
3. PR normal.

Otros ritmos frecuentes que debe conocer son:

- Arritmia sinusal. Cumple los requisitos de ritmo sinusal normal, pero los intervalos RR (es decir la frecuencia cardiaca) varía cíclicamente con la respiración. No tiene trascendencia patológica.
- Fibrilación auricular. Sin onda p y con intervalo RR variable.
- Ritmo auricular ectópico. Tienen onda p de morfología distinta y frecuentemente PR corto. Se originan en la aurícula, pero no el nodo sinusal.





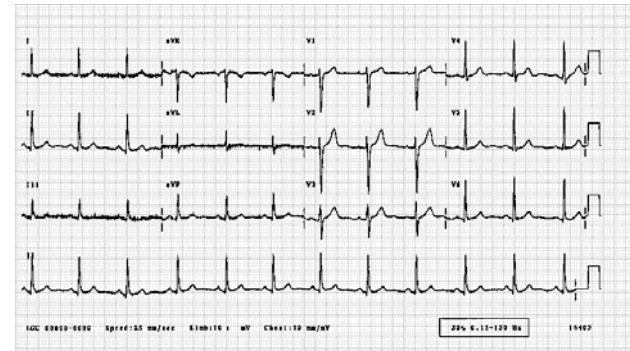
# Elementos del ECG

- **Frecuencia.**

Formas de calcular la frecuencia cardiaca:

1. Dividir 1500 sobre la distancia entre RR en mm. Este método sólo es válido con ritmos regulares.

2. Los ECG de formato simultáneo (como el que se muestra aquí) se toman en 10 segundos; múltiple el número de complejos por 6.



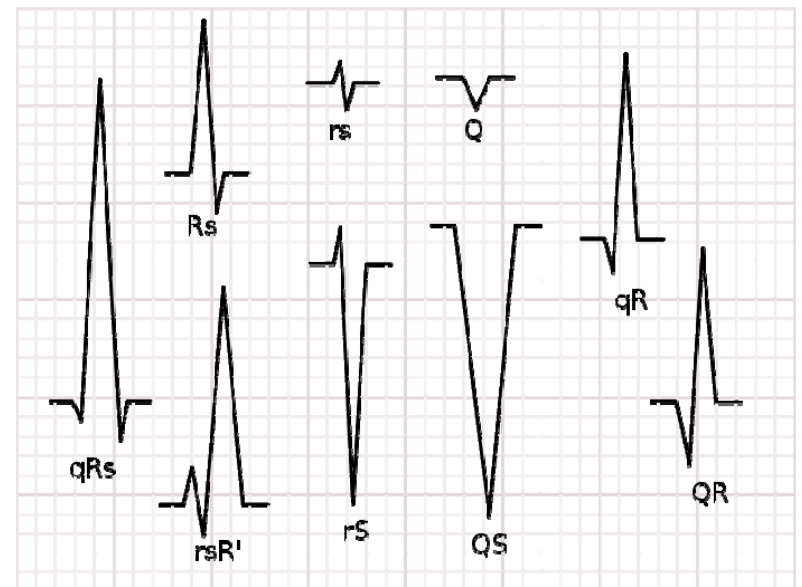
3. Cuente el número de complejos en 6 segundos (en un ECG estándar son 30 cuadrados grandes o 150 mm) y multiplíquelo por 10. Esta técnica es muy fácil y sirve para frecuencias irregulares también.



# Elementos del ECG

- **QRS**

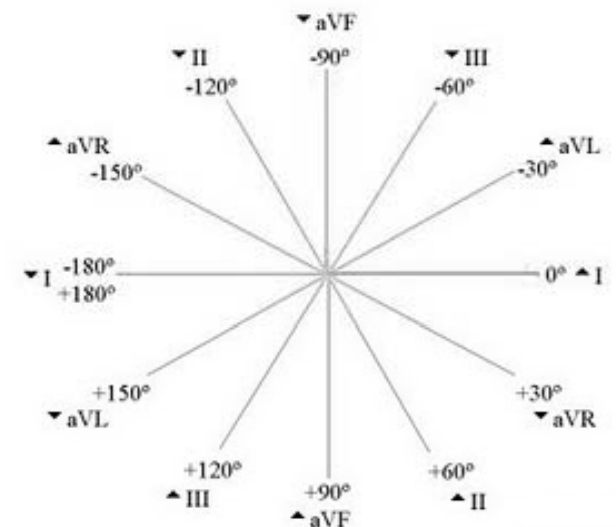
- El complejo QRS traduce la depolarización de los ventrículos.
- La primera onda negativa se denomina Q, la primera positiva R y la segunda onda negativa S. Si existen dos ondas positivas, la segunda se denomina R prima (R').
- El QRS debe durar menos de 0,10 segundos.





# Eje del QRS

- El eje eléctrico del QRS es un elemento que generalmente complica al alumno. El eje busca posicionar bidimensionalmente (arriba – abajo; derecha – izquierda) la dirección que sigue el QRS en las derivaciones axiales.
- Los ejes tienen direcciones y sentidos que usted debe conocer para entender este ejercicio.
- Recuerde que esta trabajando con VECTORES.

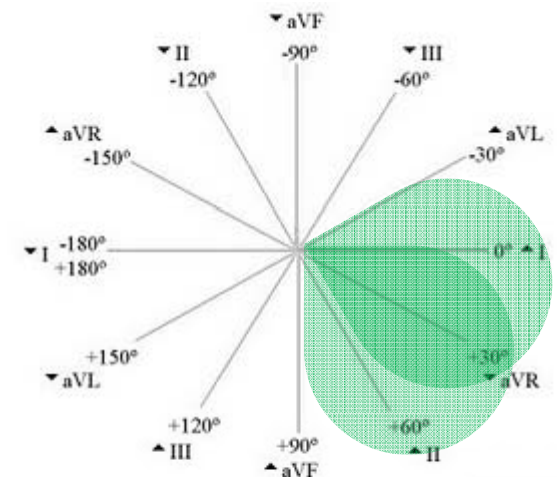




# Eje del QRS

## Existen básicamente tres formas de aproximarse al eje del QRS.

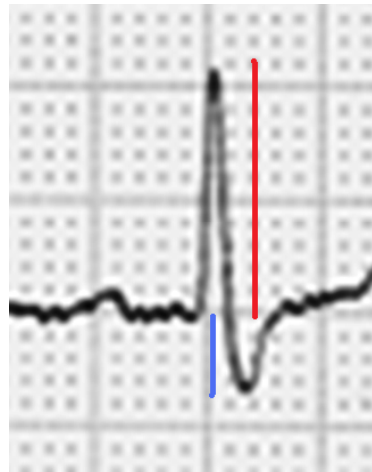
- La primera es utilizando las derivaciones D1, aVF y D2; esto nos permitirá saber si el eje es normal o no, pero no sabremos su posición exacta.
- La segunda es encontrando la derivación donde el QRS es isobifásica.
- La tercera es el método algebraico, utilizando el triángulo de Einthoven, con lo cual se puede estimar la posición exacta del QRS. Este método es lento y poco práctico, así que no lo revisaremos. Puede revisarlo en libros de cardiología.
- Se han desarrollado algunas ecuaciones para estimar el eje, pero tienen limitaciones, así que tampoco las revisaremos.
- Recuerde que el eje normal del QRS se ubica entre  $-30$  y  $90$ .





# Eje del QRS

- Para definir la dirección del QRS en una derivación, debe restar los ejes positivos y negativos (Recuerde que es un vector).
- En el QRS de la figura, la onda R mide 11 mm y la onda S 4 mm. Por lo tanto, el QRS en este caso tiene dirección positiva de + 7. Si además tuviera una onda Q al principio, también debería restarse

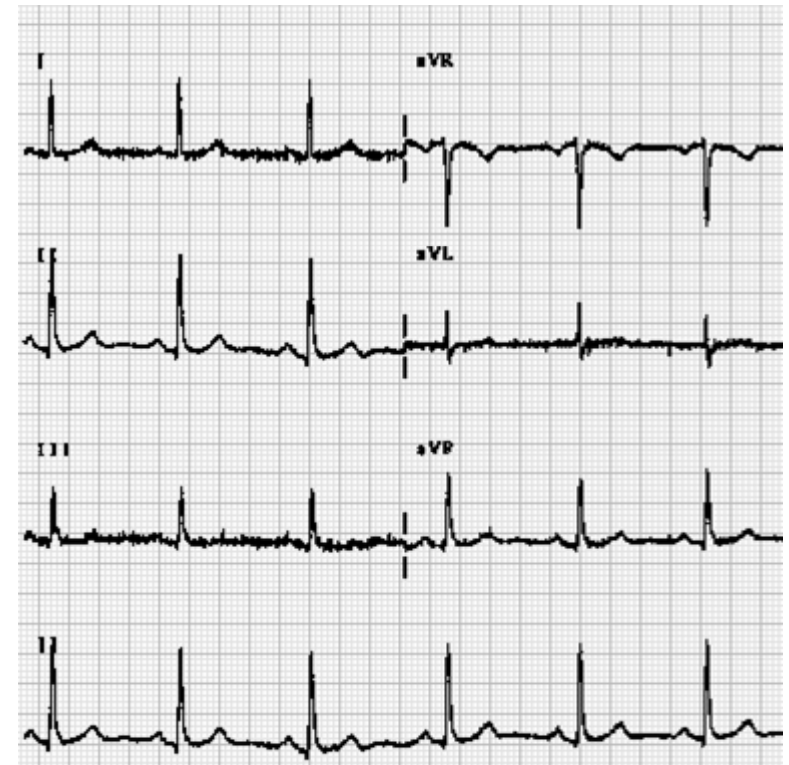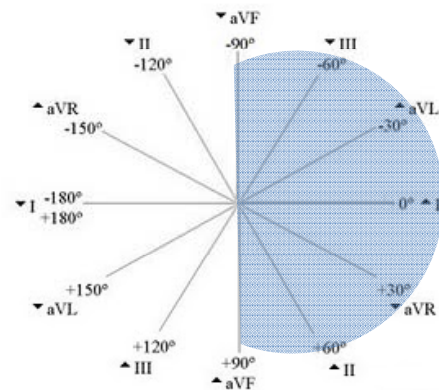




# Eje del QRS

- **Método 1.**

En el ECG adjunto la dirección del QRS en D1 es positiva. Eso significa que el eje está en la dirección positiva de D1:

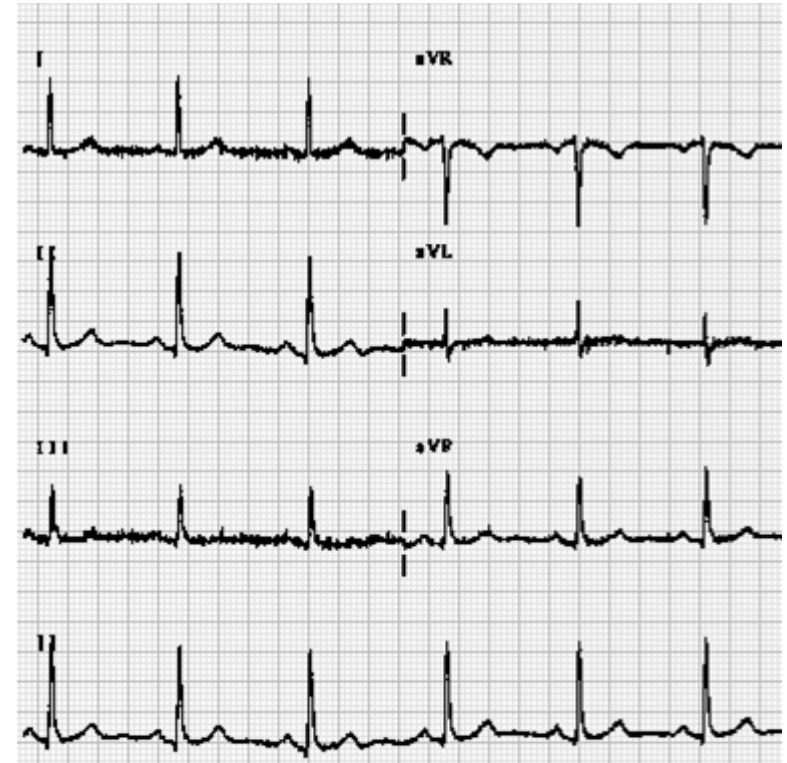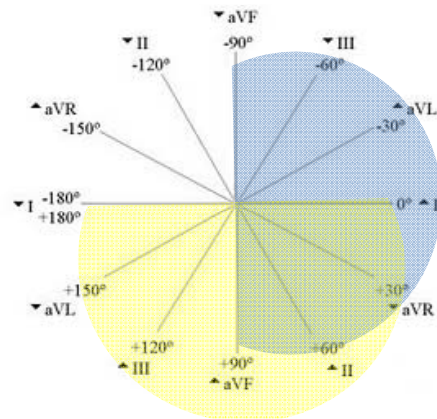




# Eje del QRS

- **Método 1.**

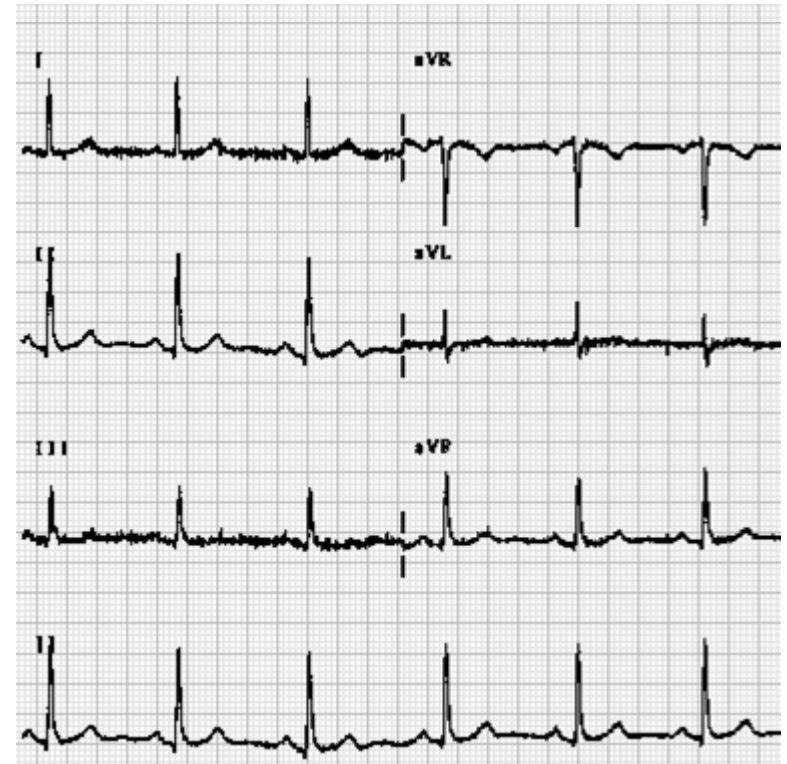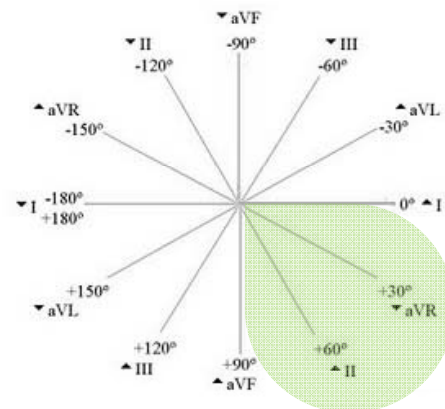
En el mismo ECG la dirección del QRS en aVF también es positiva. Eso significa que el eje está en la dirección positiva de dicho eje:





# Eje del QRS

- **Método 1**  
Utilizando solamente estas dos derivaciones sabemos que el eje está entre  $0^\circ$  y  $90^\circ$  y por lo tanto está normal, aunque no sabemos su ubicación exacta.



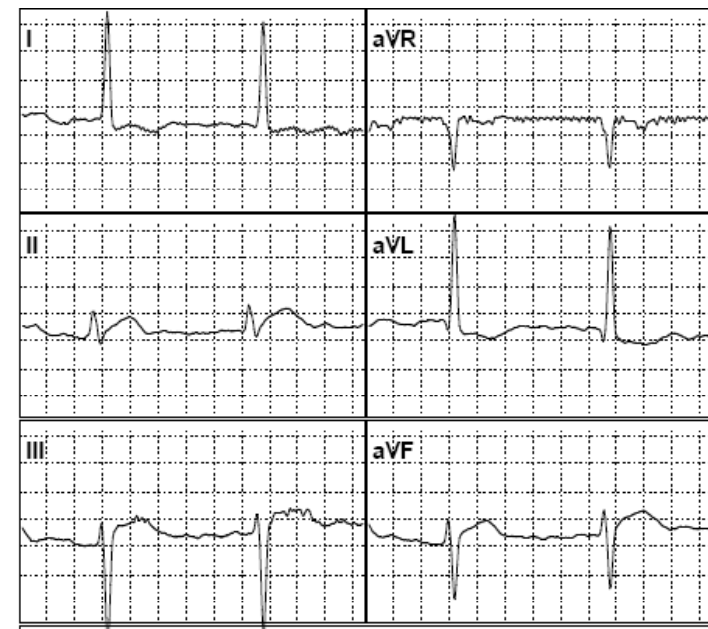
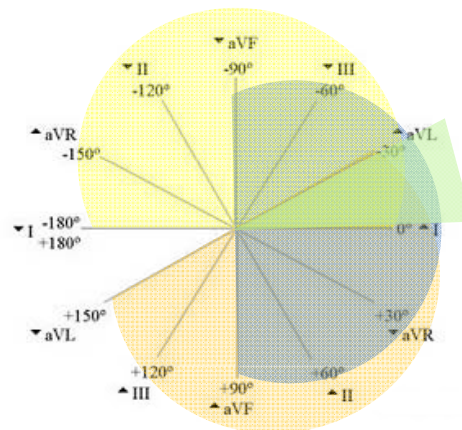




# Eje del QRS

- **Método 1.**

Si el eje es positivo en D1 y negativo en aVF, todavía el eje puede estar correcto. Para discriminar se debe utilizar D2. Si el eje es positivo en D2 (recuerde que la perpendicular a D2 corresponde a aVL), entonces el eje está normal

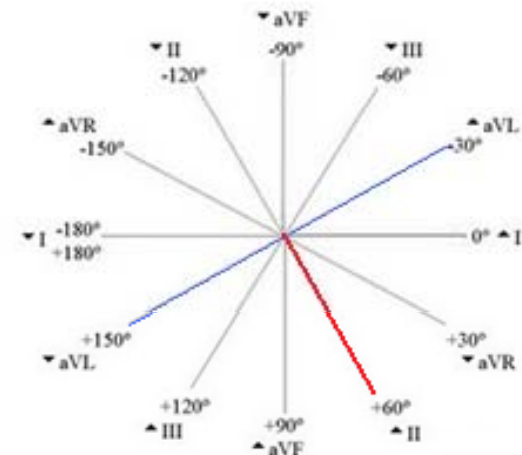
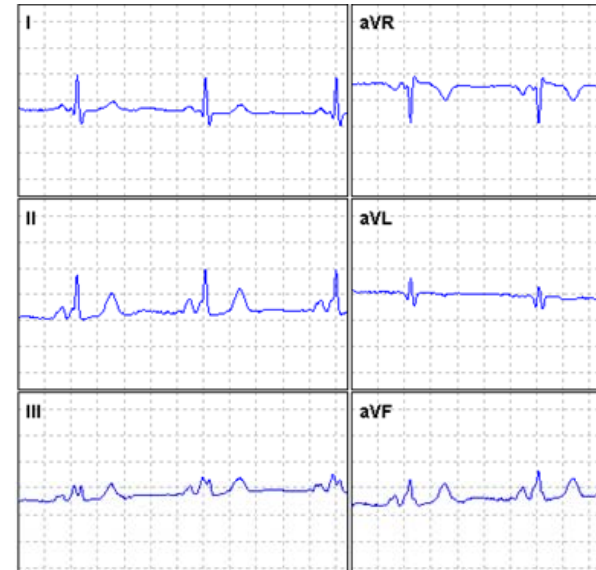



# Eje del QRS

- **Método 2.**

- El eje del QRS es isobifásico en una derivación, cuando la suma de sus ondas es cero, es decir, las ondas positivas y negativas son de la misma magnitud. Cuando ello ocurre, significa que el eje del QRS está perpendicular a esa derivación.
- En el ECG adjunto, el eje está isobifásico en aVL, por lo tanto, el eje está perpendicular a aVL. El eje perpendicular a aVL es D2. Como el complejo QRS es positivo en D2, el eje está en + 60.

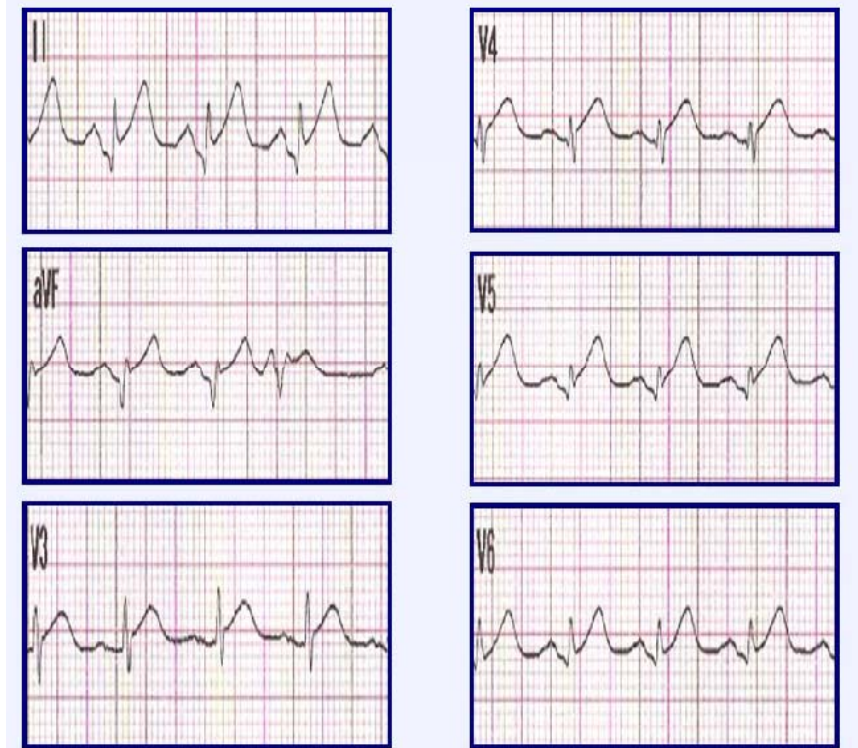




# Eje del QRS

- **Método 2.**

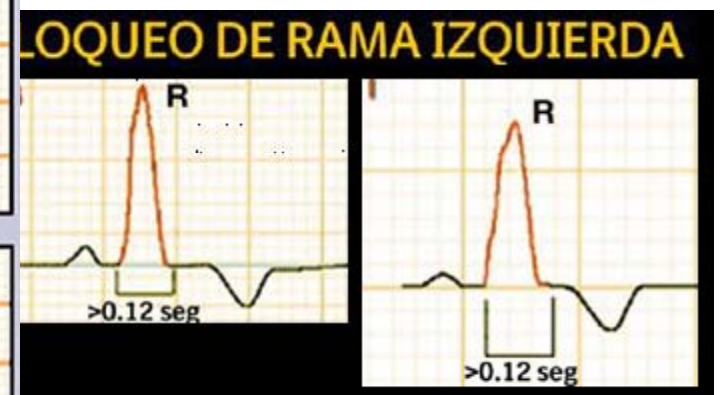
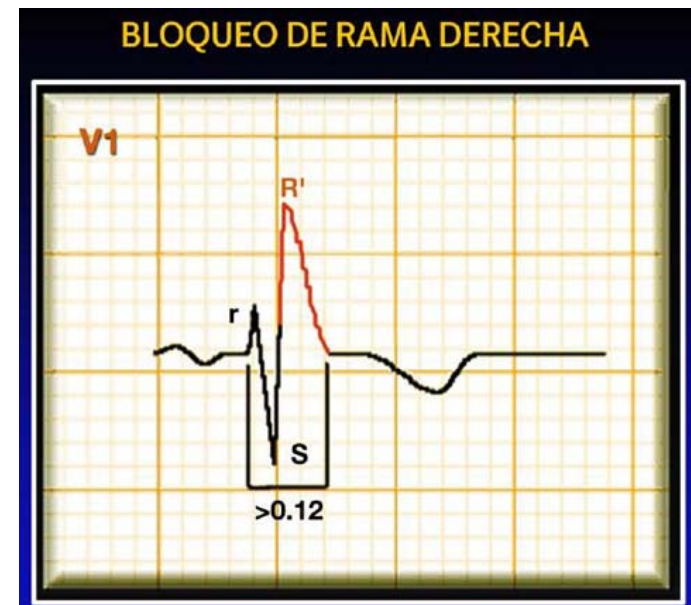
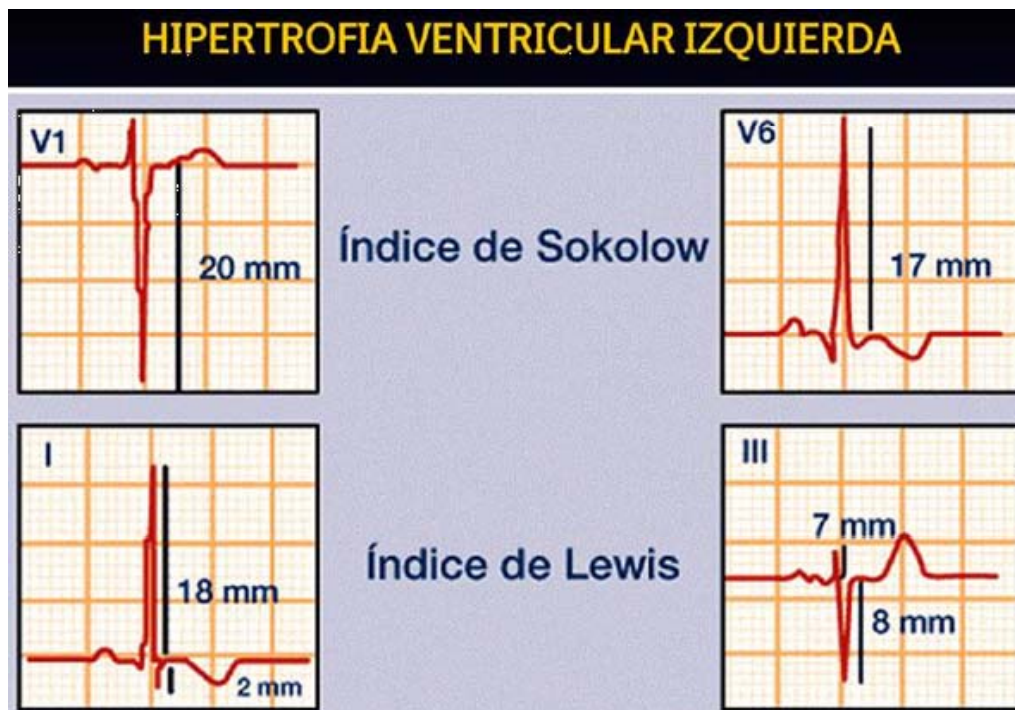
- En la práctica clínica diaria, casi siempre existe alguna derivación con QRS con eje isobifásico o muy cercano a ello y es posible utilizar este método. Así rápidamente se puede saber la dirección del eje en forma bastante precisa y si es normal o no.
- En algunas ocasiones, el ECG tiene QRS con eje bifásico en todas las derivaciones axiales. En ese caso, el ECG se informa con “eje indeterminado”. Esto se observa con mas frecuencia cuando existe bloqueo de rama derecha.





# Elementos del ECG

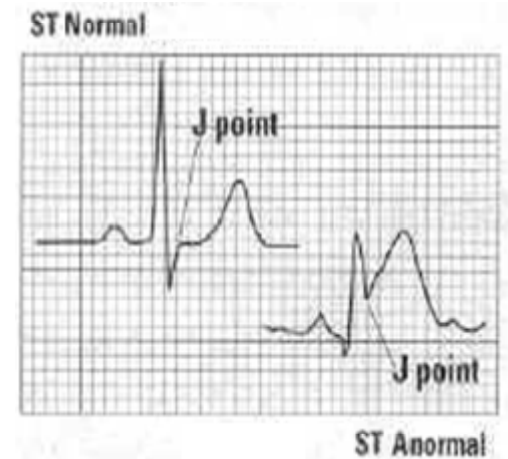
- Otras alteraciones del QRS que debe conocer.
  - Ondas Q.
  - Imágenes de bloqueo de rama. (RSR')
  - Criterios de hipertrofia ventricular.





# Elementos del ECG

- **Segmento ST**
- Las alteraciones del ST están fundamentalmente referidas a si existe ascenso o descenso de éste por sobre la isoelectrica.
- Por convención la línea isoelectrica está entre la onda T del complejo precedente y la onda P del complejo que sigue (segmento T – P). El punto de unión entre el término del QRS y el inicio del ST se denomina punto J y es ahí donde se miden los cambios.
- Se considera infradesnivel del ST el descenso de 1 mm en cualquier derivación o más en las derivaciones axiales. Para el supradesnivel del ST, se consideran 2 mm en las derivaciones V2 y V3 y 1 mm en el resto de las derivaciones. Estos criterios han variado en el tiempo y existen diferencias entre algunos autores.
- Las alteraciones del ST deben encontrarse en al menos dos derivaciones contiguas referidas a una pared o localización, para ser consideradas.

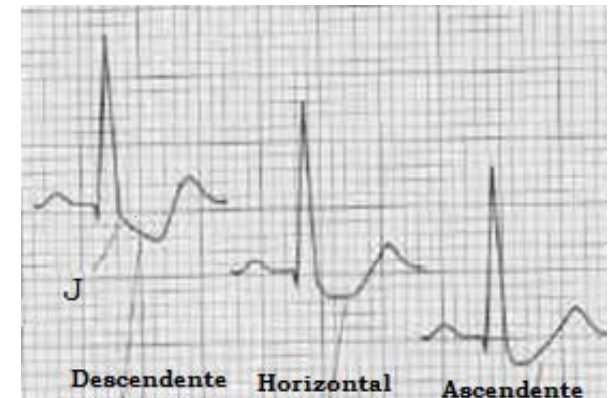






# Elementos del ECG

- **Segmento ST**
- Las alteraciones del ST deben evaluarse en el contexto clínico y de acuerdo a los otros hallazgos del ECG.
- Los infradesniveles del ST (IDST) pueden ser descendentes, horizontales o ascendentes.



Las causas más frecuentes son:

- Cardiopatía coronaria. Son IDST referidos a una localización. El IDST isquémico es horizontal o descendente, no ascendente.
- Trastornos de la conducción. Bloqueos de rama, donde no tiene mayor relevancia, pero confunde a los poco experimentados.
- Hipertrofia ventricular. Que suele acompañarse de criterios de hipertrofia y cambios de las ondas T.
- Impregnación por digoxina. Que suele ser descendente y difuso.

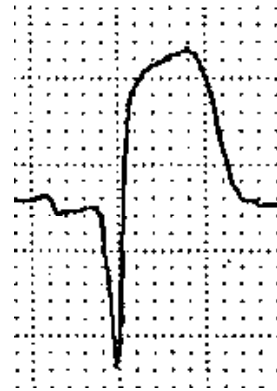


# Elementos del ECG

- **Segmento ST**
- El supradesnivel del ST (SDST) es una alteración fundamental para el correcto manejo del síndrome coronario agudo y por lo tanto, Ud. debe saber reconocerlo. Al igual que en el IDST la interpretación depende del contexto clínico y los otros hallazgos del ECG.
- Los SDST pueden ser cóncavos o convexos.



SDST Cóncavo

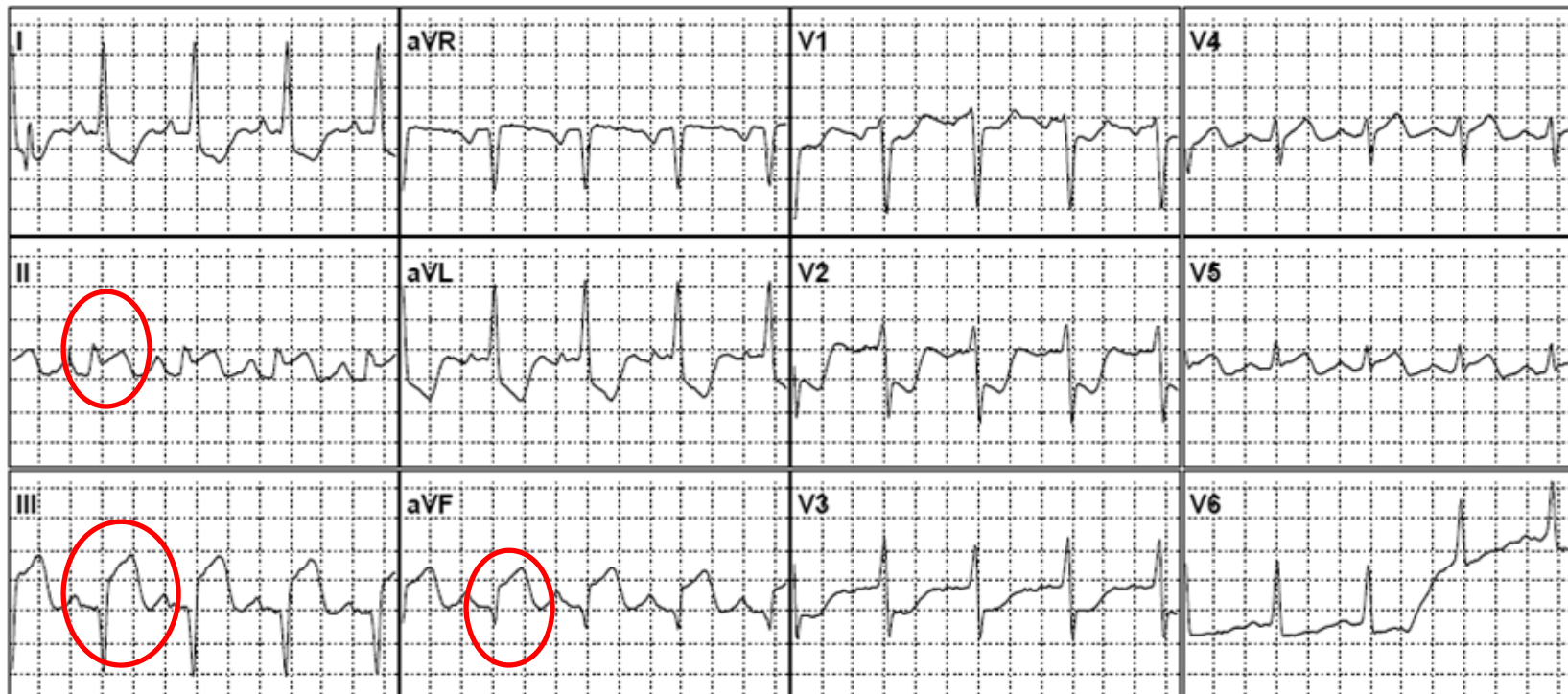


SDST Convexo



# Elementos del ECG

- **SDST**
- Las causas más frecuentes de SDST son:
  - Cardiopatía coronaria. Son SDST circunscritos a una o mas localizaciones y pueden ir con ondas Q y alteraciones de las ondas T. El SDST isquémico tiene imagen en espejo en las derivaciones opuestas.



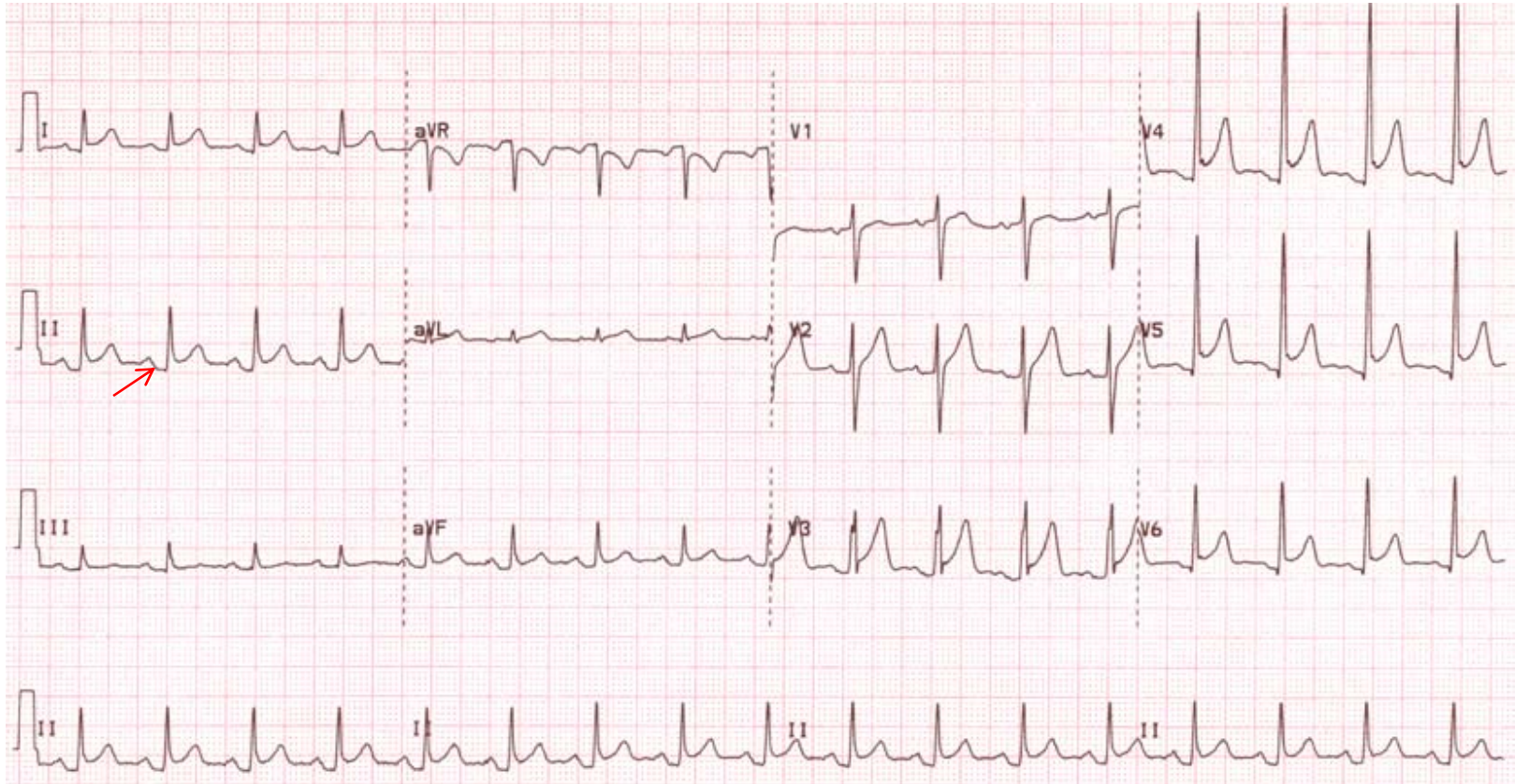




# Elementos del ECG

- **SDST**

- Pericarditis. Donde suele ser difuso (todas las derivaciones) y es cóncavo. Puede tener PR deprimido (flecha roja).

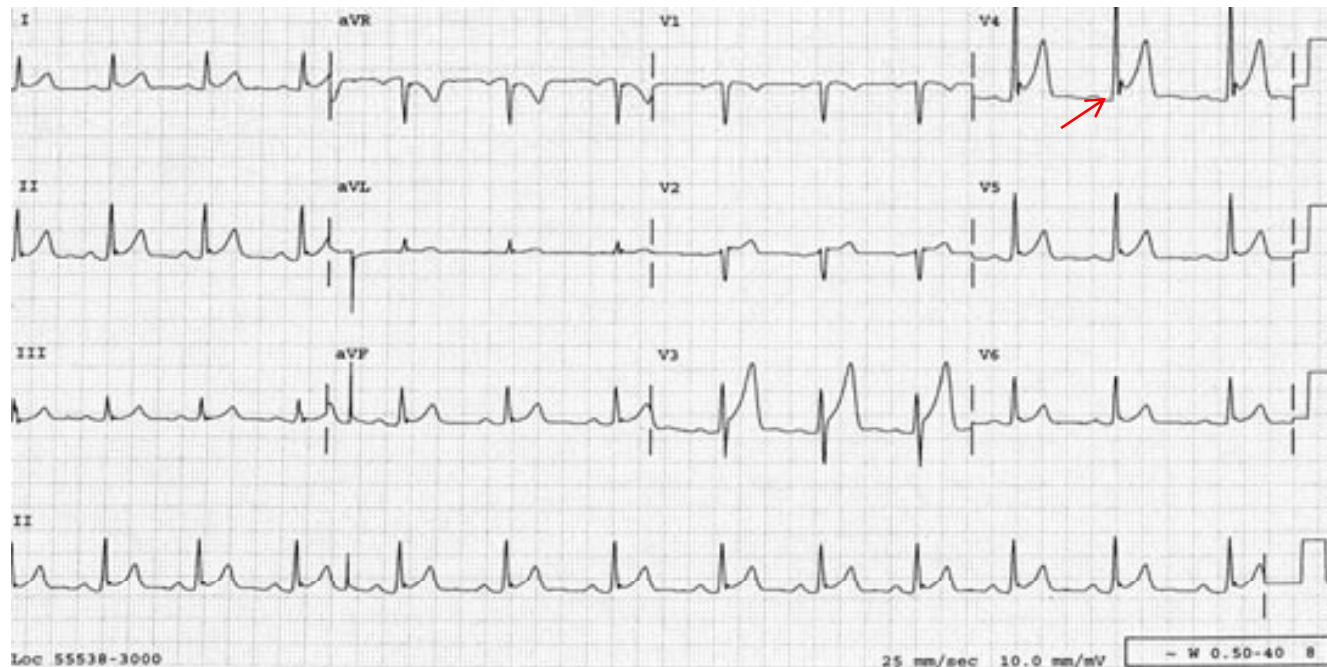




# Elementos del ECG

- **SDST**

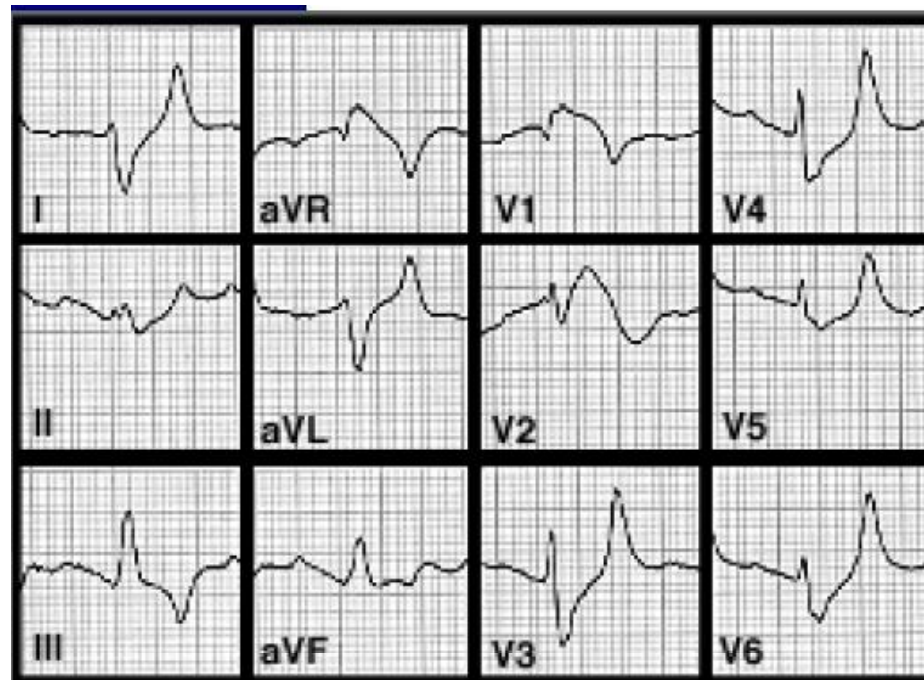
- Variantes normales y de repolarización precoz. Alteraciones frecuentes en personas jóvenes, que se caracteriza por SDST en derivaciones precordiales. Suelen ser cóncavos, con T altas en las **precordiales solamente** y sin imagen en espejo. Un elemento típico de una de las variantes (repolarización precoz) es una escotadura en el punto J en la derivación V4 (flecha roja).





# Elementos del ECG

- **SDST**
  - Hiperkalemia. El SDST se acompaña de QRS ancho, ondas T picudas y PR prolongado.





# Elementos del ECG

- **Ubicaciones.**
- Existe correlato anatómico entre las alteraciones del ST, ondas T y ondas Q, para el infarto e isquemia miocárdica, entre derivaciones y región de miocardio comprometido y por ende, de la arteria comprometida. Esto se resume de la siguiente forma:
- Infarto anterior y apical. Alteraciones en las derivaciones V1 a V6, territorio de la arteria descendente anterior.
- Infarto de pared inferior y de ventrículo derecho. Afecta las derivaciones D2, D3 y aVF y puede ser irrigado por la arteria coronaria derecha o la circunfleja. Siempre debe buscarse el infarto de ventrículo derecho, pidiendo derivaciones derechas (V4R, V5R y V6R).
- Infarto de pared lateral. Se manifiesta en las derivaciones D1, aVL, V5 y V6 y es territorio de la arteria circunfleja.
- Infarto de pared posterior. Se manifiesta por SDST en la pared inferior, IDST en V1 y V2 y puede tener una onda R alta en V2. Se deben solicitar derivaciones posteriores (V7, V8 y V9) frente a su sospecha y algunos autores recomiendan tomarlas en todo infarto de pared inferior.
- Si un síndrome coronario agudo compromete la pared anterior y lateral, lo más probable es que este se origine en el tronco coronario izquierdo, antes de la bifurcación en descendente anterior y circunfleja.



# Elementos del ECG

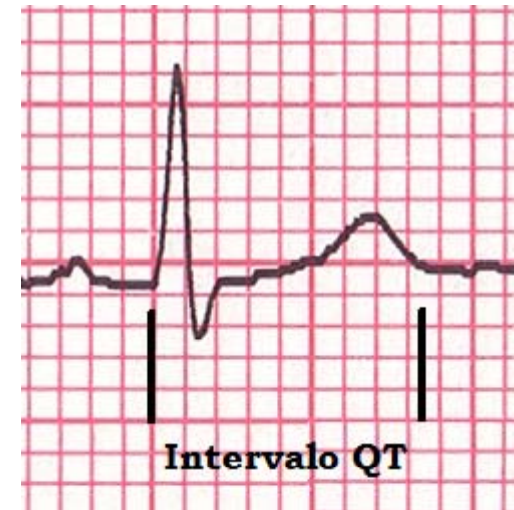
- **Onda T**
- La onda T representa la repolarización ventricular. Son ondas que tienen la misma dirección que el QRS y de amplitud y duración variable.
- Algunas causas comunes de alteraciones de las ondas T son:
  - Hipertrofia ventricular izquierda. Donde existen T negativas asimétricas en las derivaciones laterales.
  - Cardiopatía coronaria. En la primera fase del sd.coronario agudo pueden existir ondas T altas simétricas. En la evolución del infarto las T se invierten, son negativas y simétricas. Posteriormente pueden o no volver a la normalidad. La persistencia de T negativas asimétricas profundas, en las derivaciones precordiales acompañadas de onda Q, luego de un infarto, se correlaciona con áreas de acinesia o discinesia en el ventrículo.
  - Bloqueos de Rama. Donde típicamente existen T negativas en dirección opuesta al complejo QRS.





# Elementos del ECG

- **QT corregido**
- El intervalo QT es una medida de la depolarización y repolarización de los ventrículos y por lo tanto, es una aproximación al funcionamiento de las membranas celulares.
- El intervalo QT se mide desde el comienzo de la onda Q hasta el término de la onda T.
- Su duración se corrige por la frecuencia cardiaca, dividiéndolo sobre la raíz cuadrada del intervalo RR precedente.
- Su duración es menor igual a 0,44 en hombres y 0,46 en mujeres.
- Los QT largos se asocian con arritmias ventriculares y tienen diversas causas.

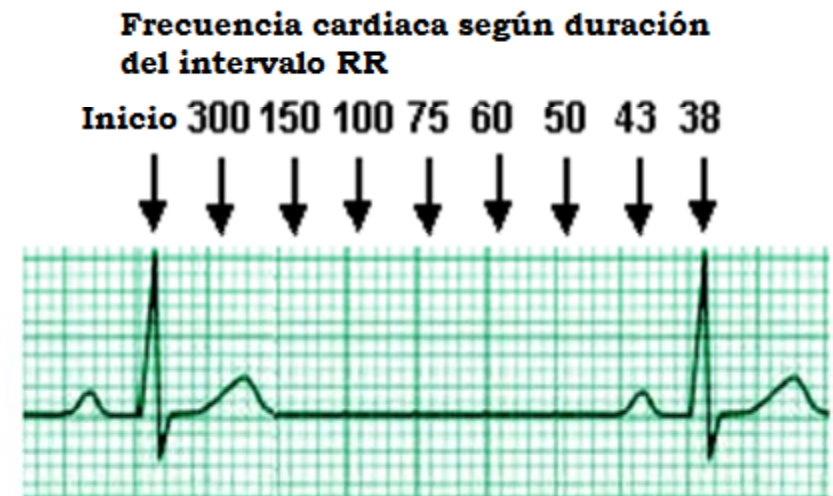
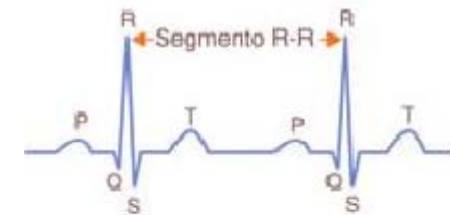

$$QT_c = \frac{Qt \text{ del paciente}}{\sqrt{RR}}$$



# Elementos del ECG

- **Intervalo RR**
- El intervalo RR no es un elemento que se informe tradicionalmente en el ECG, pero se menciona y utiliza frecuentemente en distintas mediciones.
- El intervalo RR es un parámetro que da cuenta de la frecuencia cardiaca.
- Entre sus usos más frecuentes están: corrección del intervalo QT, discriminar entre tipos de extrasístoles (pausa compensatoria completa o incompleta) y diagnosticar arritmia sinusal.
- Los intervalos RR permiten conocer inmediatamente la frecuencia cardiaca, como se muestra en la figura adjunta, avanzando cada 5 mm.





# Elementos del ECG

- **Conclusión**
- La evaluación de los distintos elementos del ECG, descritos previamente, debe llevarnos a una conclusión final. Por ejemplo:
- La presencia de SDST con ondas T elevadas, hace el diagnóstico de una lesión subepicárdica e implica una conducta al respecto.
- La presencia de criterio de Sokolow, infradesnivel del ST y ondas T negativas asimétricas en las derivaciones laterales, permiten concluir que existe hipertrofia ventricular izquierda.
- Algunos elementos del ECG no implican patología por si solos, pero pueden asociarse con mayor frecuencia con ciertas enfermedades; por ejemplo el Bloqueo Incompleto de Rama Derecha.





- Con esto, hemos revisado los distintos elementos del ECG normal y algunas alteraciones frecuentes.
- Revise y repase los distintos elementos.
- Ud. debe aprender los valores y duraciones normales de ondas e intervalos.
- Encontrará otro autoinstructivo, donde se revisan las patologías más comunes del ECG.