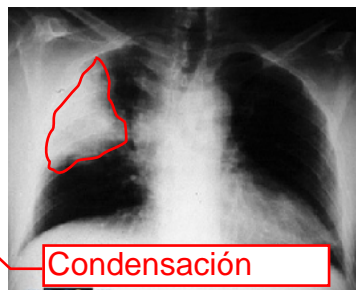


Examen físico en los Síndromes Respiratorios principales

Academia Científica de Estudiantes de Medicina U. de Chile



EN RADIOGRAFÍA

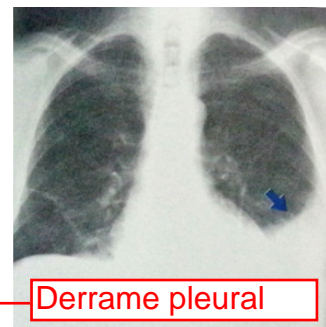


Condensación

El aire al interior del acino es reemplazado por una sustancia con densidad uniforme. Debido a que varios acinos contiguos suelen estar afectados, en la radiografía se ve una opacidad homogénea que puede llegar a afectar a todo un lobo pulmonar.

La condensación implica un tejido pulmonar más homogéneo, que facilita la transmisión y amplifica las vibraciones vocales en la zona afectada.

Al haber privación de aire (en este caso reemplazado por otra sustancia) la región del pulmón está incapacitada para vibrar, lo que a la percusión es identificado como matidez. En la imagen de ejemplo se observa condensación del lobo superior derecho, lo que en el examen físico se pesquisa como matidez y aumento de vibraciones vocales en dicha región.

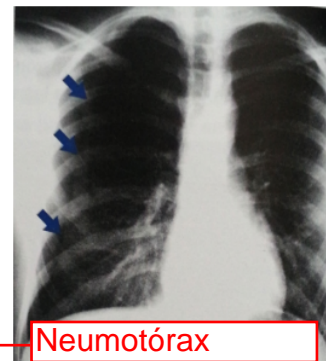


Derrame pleural

Se produce desplazamiento del mediastino hacia contralateral. Se produce la curva de Damoiseau, es decir, una imagen radiopaca ("blanca") parabólica, de concavidad superior (flecha azul en la imagen). Se produce borramiento del receso costofrénico ipsilateral y ensanchamiento de los espacios intercostales.

Pueden haber derrames bilaterales, los que son de causa sistémica, a diferencia de los unilaterales que son generalmente de causa inflamatoria o paraneoplásica.

El líquido interpuesto entre las hojas pleurales, ocupando el espacio pleural, se acumula por efecto gravitacional hacia inferior, e impide en la zona ocupada la transmisión de vibraciones. Esto se identifica en el examen físico como disminución de las vibraciones vocales y la presencia de matidez a la percusión.

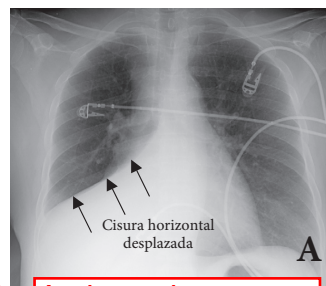


Neumotórax

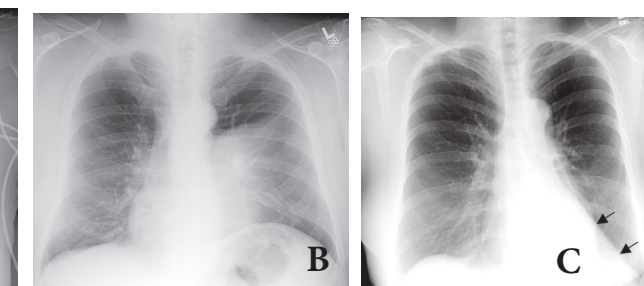
Ingresa aire a la cavidad pleural, perdiéndose la presión pleural negativa, generando retracción de las fibras elásticas pulmonares. Esto produce en la radiografía pérdida de la trama vascular periférica y la presencia de una línea pleural límite (marcada por las flechas azules en la imagen).

En caso de progresar a un neumotórax a tensión (en que el aire ingresa a la cavidad pleural con cada inspiración pero queda atrapado allí) se genera desplazamiento contralateral de mediastino y descenso del diafragma.

Se interpone aire entre las hojas pleurales, por lo que se dificulta la transmisión de las vibraciones vocales hacia la pared torácica. Esto además genera hipersonoridad a la percusión.



Atelectasia



Es un "colapso", ausencia de aire en una región pulmonar, produciendo disminución del volumen pulmonar. Puede haber colapso total de pulmón o parcial de un lobo o segmento, como también atelectasias subsegmentales.

Síndrome	Examen	INSPECCIÓN	PALPACIÓN	PERCUSIÓN	AUSCULTACIÓN
Síndrome de Condensación		Puede ser normal. Expansión disminuida en región afectada. Facies neumónica.	Expansión disminuida en región afectada. Frémitos (vibraciones) vocales aumentados.	Matidez en región afectada.	Crepitaciones. Abolición murmullo pulmonar, reemplazo por Soplo Tubario (respiración soplante o bronquial). Aumento transmisión vocal (broncofonía, pectoriloquia, pect. afona, egofonía). Posibles frottes pleurales (absceso o empiema).
Derrame Pleural		Puede ser normal. Expansión disminuida en región afectada. Abombamiento de hemitórax. Posible respiración superficial.	Expansión disminuida. Frémitos vocales disminuidos o abolidos. Tráquea desplazada contralateralmente en derrames masivos.	Matidez con curva parabólica de Damoiseau superior. Derrame izquierdo: desaparece timpanismo de espacio de Traube. Matidez desplazable en derrame libre.	Silencio auscultatorio en región del derrame. En borde superior del derrame: Soplo Tubario (soplo pleurítico espiratorio) y egofonía. Murmullo normal sobre el derrame. Sin crepitaciones. Mediastino desplazado contralateralmente.
Neumotórax		Puede ser normal. Abombamiento de hemitórax en neumotórax a tensión.	Frémitos vocales disminuidos o abolidos. Tráquea desplazada contralateralmente en neumotórax a tensión.	Hipersonoridad.	Murmullo pulmonar disminuido o abolido (silencio auscultatorio) en región afectada. Soplo anfórico. Sin ruidos agregados.
Atelectasia o Colapso		Expansión disminuida en región afectada. Retracción de hemitórax afectado.	Frémitos vocales disminuidos o abolidos.	Matidez.	Murmullo Pulmonar disminuido o abolido. Posible respiración soplante. Sin ruidos agregados. Mediastino desplazado ipsilateralmente (ruidos cardiacos).
Obstrucción difusa de vía aérea (asma, limitación crónica del flujo aéreo, EPOC)		Expansión disminuida simétrica. Uso de músculos accesorios. Respiración paradójica. Crónico: aumento de diámetro posteroanterior por hiperinsuflación.	Expansión disminuida simétrica. Frémitos vocales normales o disminuidos. Pueden haber frémitos no vocales bronquíticos.	Sonoridad normal o Hipersonoridad. Descenso de bases pulmonares.	Sibilancias. Roncus. Respiración ruidosa. Espiración prolongada. Murmullo pulmonar disminuido o abolido.
Enfermedades Intersticiales Difusas (ej.: fibrosis pulmonar)		Expansión levemente disminuida simétrica. A veces acropaquia.	Frémitos vocales normales o aumentados.	Sonoridad normal.	Murmullo pulmonar normal (vesicular). Crepitaciones tipo velcro.
Obstrucción de vía aérea superior		Dificultad respiratoria. Tiraje. Uso de músculos accesorios. Intolerancia a decúbito supino. Sin hiperinsuflación.	Generalmente normal.	Sonoridad generalmente normal.	Respiración ruidosa. Estridor. Sibilancias. Cornaje.
Cáncer Pulmonar		Puede ser normal. Puede haber síndrome de vena cava superior.	Puede ser normal. Puede haber dolor localizado. Pueden haber adenopatías palpables al examen físico general. Alteraciones si hay complicaciones (atelectasia o derrame pleural).	Puede haber sonoridad normal. Alteraciones si hay complicaciones (atelectasia o derrame pleural).	Puede ser normal. Alteraciones si hay complicaciones (atelectasia o derrame pleural).

En la radiografía de las atelectasias se ve desplazamiento de cisuras pulmonares con un patrón de desplazamiento característico para cada lobo pulmonar, desplazamiento ipsilateral del mediastino, elevación del hemidiafragma ipsilateral y aumento local de la densidad radiológica (aumento de la opacidad). En la imagen A hay atelectasia de los lobos medio e inferior derechos, se observa aumento de la opacidad en los lobos derechos medio e inferior, con una línea aguda limitando esta área con respecto al área no colapsada (lobo superior derecho), línea que corresponde a la cisura horizontal. En la imagen B hay una atelectasia del lobo superior izquierdo, observándose una opacidad difusa medialmente en el pulmón izquierdo, signo que indica atelectasia del lobo superior izquierdo. El lobo superior izquierdo colapsa anteriormente y el lobo inferior izquierdo, no colapsado, se expande posterior a este. La imagen C muestra una atelectasia del lobo inferior izquierdo, con opacidad aumentada posterior al corazón y un borde lateral agudo (indicado por las flechas).

En la atelectasia hay bloqueo del paso del aire hacia una región del pulmón, por lo que se impide la transmisión de vibraciones hacia la pared torácica en dicha región, generando disminución de vibraciones vocales y la presencia de matidez a la percusión.