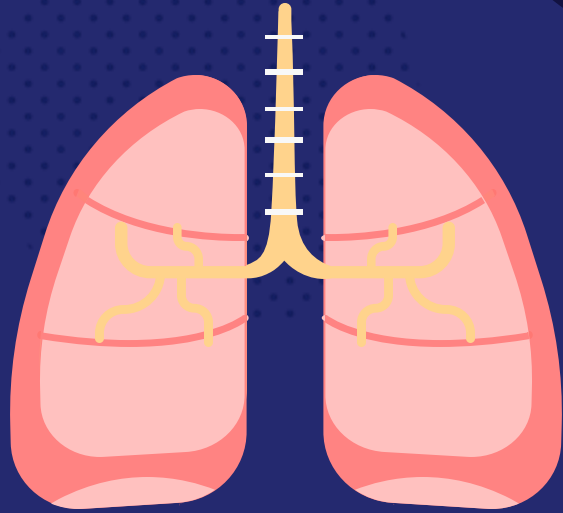

SEMINARIO RESPIRATORIO

Semiología II 2024
Universidad de Chile



CASO 1

Paciente de 76 años, con antecedentes de HTA, IAM antiguo revascularizado hace 5 años y tabaquismo suspendido desde entonces.


Acude a su control cardiovascular en CESFAM.

Al finalizar la consulta, la esposa, quien lo acompaña, le pregunta preocupada:

“¿es normal que produzca tanta flema?”

Lleva como un año teniendo tos con mucha flema, sobretodo en las mañanas.

**¿Qué
preguntaría
para agotar el
síntoma?**



TOS

1

Evolución

Aguda (3s), subaguda, crónica (8s)

4

Gatillante

2

Seca/Húmeda

Productiva/ no productiva

5

Síntomas asociados

3

Expectoración


Aspecto/cantidad abundante

6

Formas especiales

Ferina, coqueluchoidea, bitonal

**¿Qué otros
síntomas
indagaría en la
anamnesis?**



- **Astenia**
- **Adinamia**
- **Anorexia**
- **Cambios en peso**
- **Diaforesis**
- **Sensación febril**

- **Disnea**
- **Tos**
- **Según expectoración:**
 - **Hemoptisis**
 - **Broncorrea, vómica**
- **Dolor pleurítico**
- **VAS (Odinofagia, Rinorrea, Congestión nasal, Sensación de descarga posterior, Prurito nasal y ocular)**

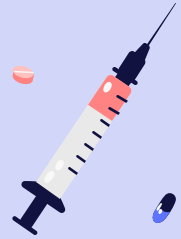
- **Disnea**
- **Disnea paroxística nocturna**
- **Ortopnea**
- **Edema de EEII**
- **Dolor torácico**
- **Nicturia**
- **Claudicación intermitente**
- **Palpitaciones**
- **Síncope**

OTROS



- **El paciente refiere 2 años de tos con expectoración abundante serosa y ocasionalmente purulenta, de predominio matinal, sin gatillantes identificados.**
- **Este cuadro se acompaña de una disminución lenta y progresiva de su capacidad funcional. Refiere que debe caminar más lento, pues se cansa con facilidad (“le falta aliento”).**
- **Además ha bajado 6 kilos en 3 años, mantiene relativamente habitual la ingesta.**

¿Qué indagaría en la Anamnesis Remota?



- **Antec. Médicos:**

- HTA. 30 años de evolución, en tratamiento.
- Infarto agudo al miocardio hace 5 años. Revascularización percutánea. Dado de alta por cardiología.

- **Antec. Qx: (-)**

- **Antec. Farmacológicos:**

- Ácido acetilsalicílico 100 mg. 1 comp AM.
- Losartán 50 mg. 1 comp c/12 horas.
- Atorvastatina 20 mg 2 comp PM.

- **Hospitalizaciones:**

- IAM. Hace 5 años.
- Neumonía adquirida en la comunidad. Hace 1 año.

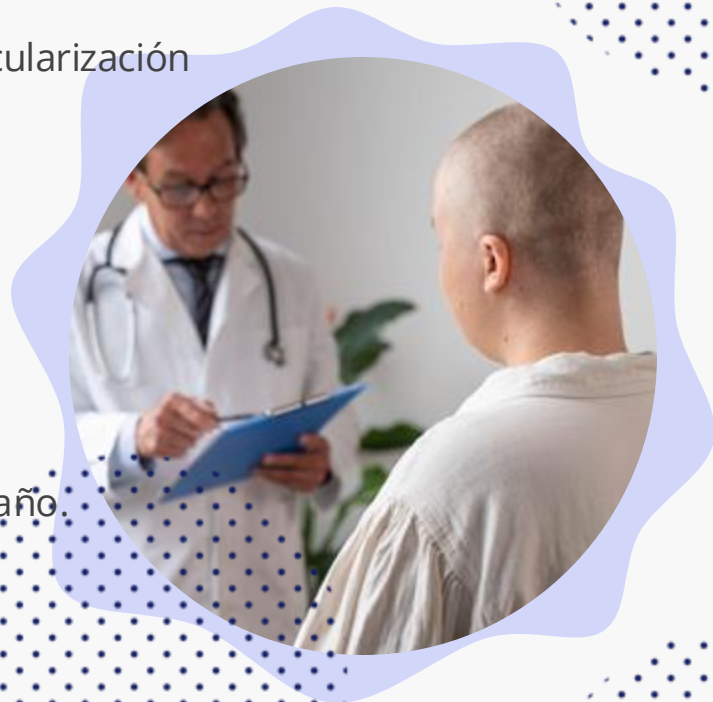
- **Alergias: (-)**

- **Antec. Familiares: (-)**

- **Tabaco:** 30 cig día por 50 años.

- **OH u otras drogas: (-)**

- Resto sin hallazgos especiales.

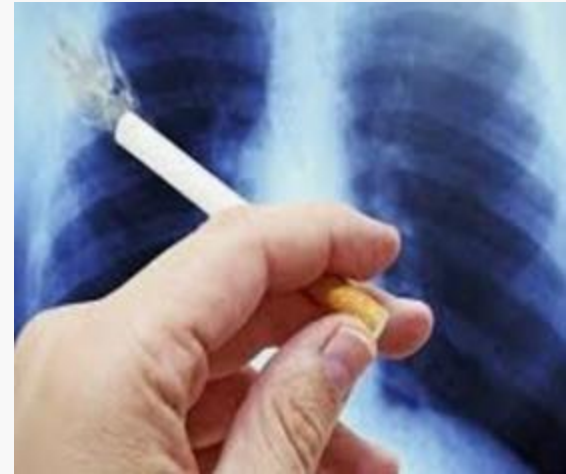

Haga una síntesis breve de los problemas biomédicos hallados hasta el momento y posibles diagnósticos sindrómicos.


- Tos y expectoración crónicas
- Disnea de esfuerzo mMRC - 2.
- Exacerbación respiratoria hace 1 año (Neumonía)
- Enfermedad coronaria y factores de riesgo CV.
- Tabaquismo suspendido, IPA = 75.

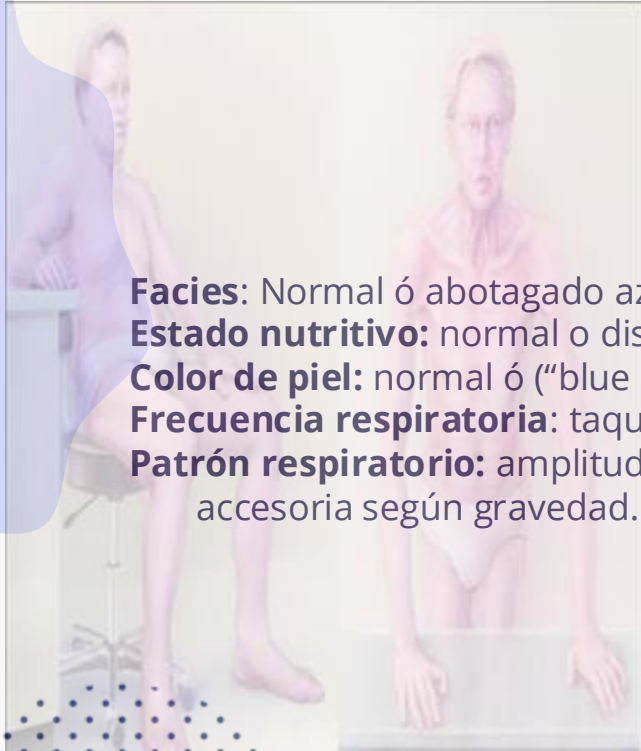¿Cuál sería su principal Hipótesis diagnóstica?

Enfermedad Pulmonar Obstructiva Crónica (EPOC)



**Si fuese EPOC,
¿Qué esperaría
encontrar en
examen físico?**





Facies: Normal ó abotagado azul (“blue bloater”) ó rosado (“Pink puffer”)

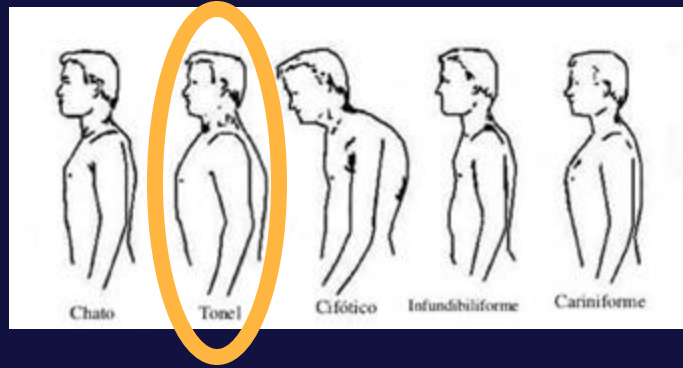
Estado nutricional: normal o disminuido. Ectomorfo.

Color de piel: normal ó (“blue bloater”) ó rosado (“Pink puffer”)

Frecuencia respiratoria: taquipnea.

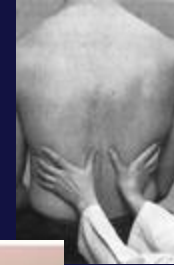Patrón respiratorio: amplitud disminuida. Espiración prolongada. Uso de musculatura accesoria según gravedad.

- **INSPECCIÓN (forma)**



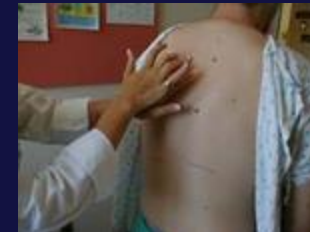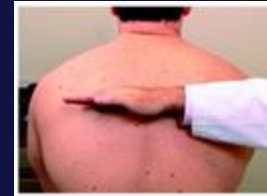- **PALPACIÓN**

- Expansión torácica: disminuída bilateral.
- Vibraciones: disminuídas bilateral.



- **PERCUSIÓN**

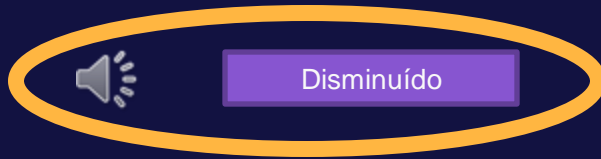- Sonidos: hipersonoridad difusa
- Excursión diafragmática: disminuída bilateral.



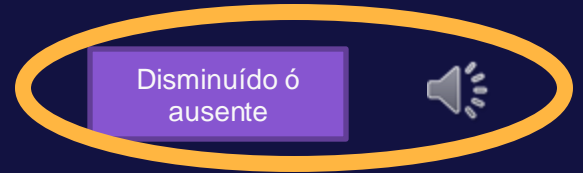
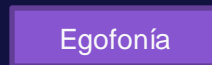
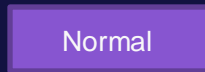
- AUSCULTACIÓN

- Ruidos Normales (Murmullo pulmonar)

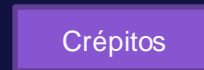
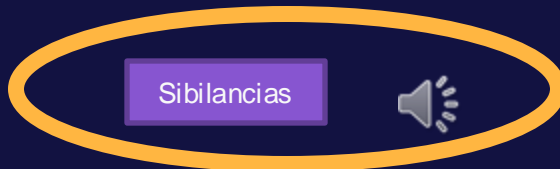¿Cuál va a tener?



- Transmisión de la voz.



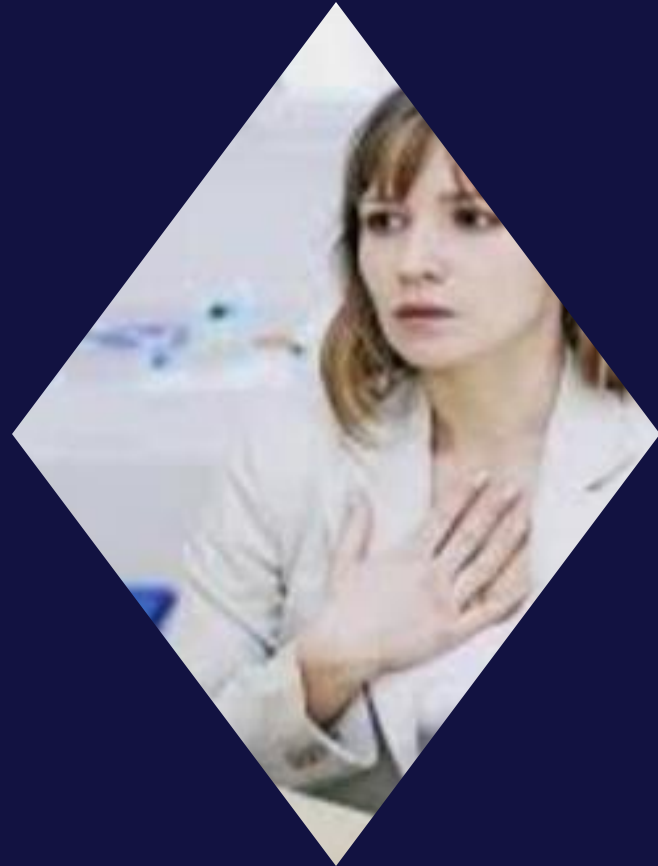- Ruidos Agregados




Caso 2



**Acude al servicio de urgencias mujer de 43 años de edad.
Refiere que hace 12 horas percibe disnea cuando camina y sube escaleras, atenuada en reposo. Por esto se asusta y decide consultar.**



**¿Qué
preguntaría
para agotar el
síntoma?**



DISNEA

1

Evolución

Aguda, Crónica
(Continua/recurrente)

2

Inicio

Súbito/Brusco/Insidioso

3

Intensidad

mMRC/NYHA/esfuerzos

4

Gatillante

Esfuerzo/alergeno/posición/frío

5


Síntomas asociados

6

Relación con decúbito

Ortopnea, DPN/ platipnea/trepopnea

**¿Qué otros
síntomas
indagaría en la
anamnesis?**



- **Astenia**
- **Adinamia**
- **Anorexia**
- **Cambios en peso**
- **Diaforesis**
- **Sensación febril**

- **Disnea**
- **Tos**
- **Según expectoración:**
 - **Hemoptisis**
 - **Broncorrea, vómica**
- **Dolor pleurítico**
- **VAS (Odinofagia, Rinorrea, Congestión nasal, Sensación de descarga posterior, Prurito nasal y ocular)**

- **Disnea**
- **Disnea paroxística nocturna**
- **Ortopnea**
- **Edema de EEII**
- **Dolor torácico**
- **Nicturia**
- **Claudicación intermitente**
- **Palpitaciones**
- **Síncope**

OTROS

Refiere presentar disnea de moderados a grandes esfuerzos de 1 mes de evolución y tos seca asociado a astenia, adinamia, anorexia (ingesta conservada) y diaforesis nocturna.

Hace 12 horas percibe intensificación de la disnea, ahora con esfuerzos leves y dolor punzante en parrilla costal derecha gatillado a la inspiración profunda.

Siente que está más flaca pero no logra precisar baja de peso ni sensación febril (“puede que tenga fiebre en las noches porque despierto con el pijama mojado”).



Examen físico general:

- Regulares condiciones generales
- **Facies:** pálida
- **Estado nutricional:** impresiona mesomorfo
- **Piel:** palidez generalizada.
- **Conciencia:** Vigil y orientada.
- **Llene capilar** 1 segundo.
- **FC:** 97 lpm forma y amplitud conservada, simétricos
- **FR:** 25 cpm. Respiración superficial. Uso de musculatura accesoria.
- **PA:** 102/55 mmHg (brazo derecho, decúbito)
- **T °** 37°C axilar.
- **Adenopatías:** 3 adenopatías agrupadas en región cervical lateral derecha, móviles, de consistencia intermedia, no dolorosas, forma ovalada, 2 cm aprox.

Identifique los siguientes sonidos en la zona afectada:
¿Cuál corresponde a su paciente?

PERCUSIÓN

Mate



Timpánico (Hipersonoro)



Sonoro



AUSCULTACIÓN (Transmisión de la voz)

Normal




Pectoriloquia áfona



Egofonía



**¿Cuál es su
hipótesis
diagnóstica?**



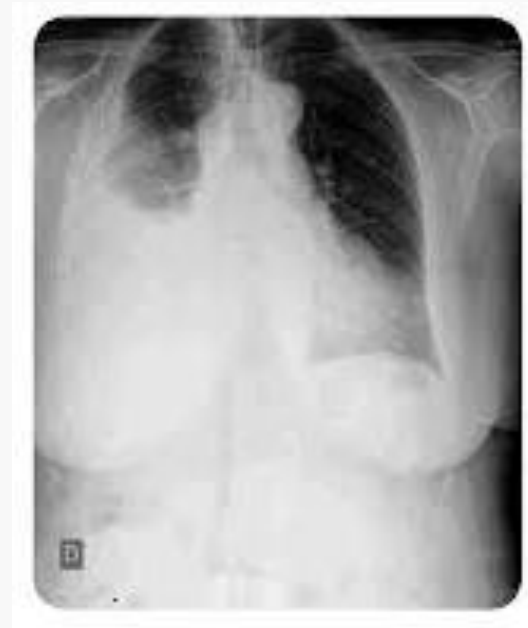Radiografía de tórax PA

Describamos la imagen:

Velamiento del seno costofrénico derecho.

Curva de Deamoseau.

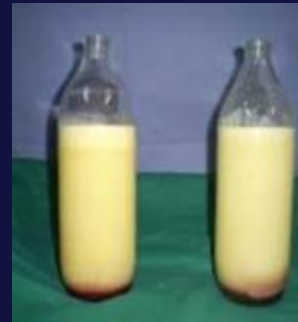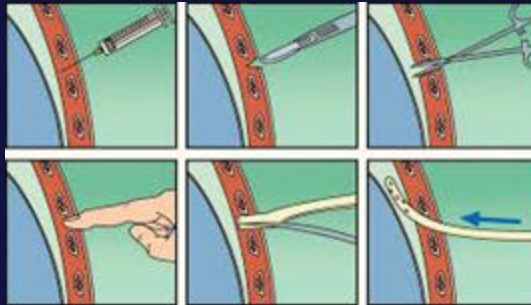
Sugerente de derrame pleural



Con los hallazgos de la anamnesis y examen físico, ¿Cuál es su diagnóstico sindromático?

Síndrome de ocupación pleural derecho.

Posteriormente ud. efectúa una toracocentesis e instalación de tubo pleural, arrojando un líquido lechoso abundante (1 litro).



¿Cuál es su diagnóstico etiológico más probable?

Quilotórax, secundario a linfoma.

Caso 3



Hombre de 63 años de edad, que acude al Servicio de Urgencias por historia de una semana de evolución, consistente en malestar general, tos productiva con expectoración amarillenta, sensación febril y disnea.

Entre los antecedentes personales:

Tabaquismo activo IPA: 24.

enfermedad pulmonar obstructiva crónica. (EPOC)

hipertensión arterial (HTA)

diabetes mellitus tipo 2 (DM2)

Examen físico:

eupneico en reposo.

saturación basal de oxígeno de 95 %.

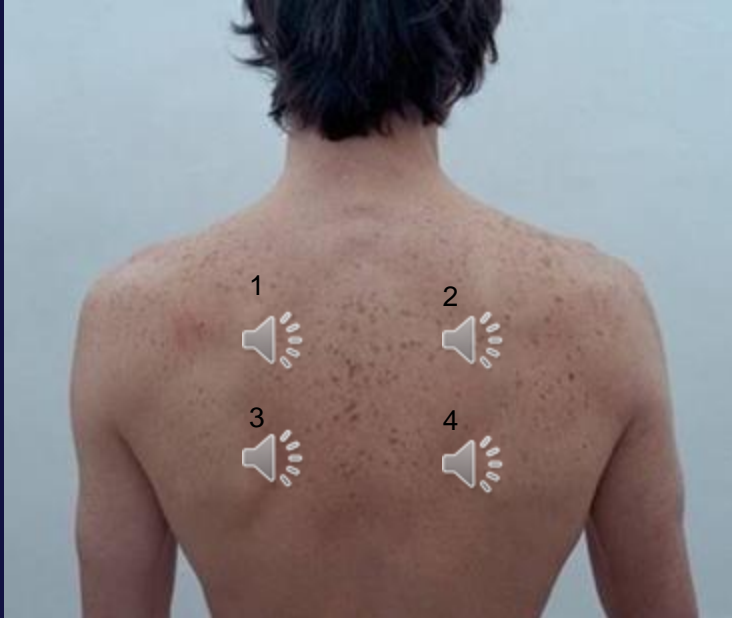presión arterial 100/64 mmHg.

Temperatura 38 °C .

Frecuencia cardíaca 102 lpm.



Al examen físico Pulmonar: **Inspección- Palpación- Percusión**



Inspección: Piel sin alteraciones.
Expansión torácica adecuada, sin uso
de musculatura accesoria.

Palpación: Aumento de las
vibraciones vocales en región media de
campo pulmonar derecho.

Percusión: Matidez de misma región

Auscultación

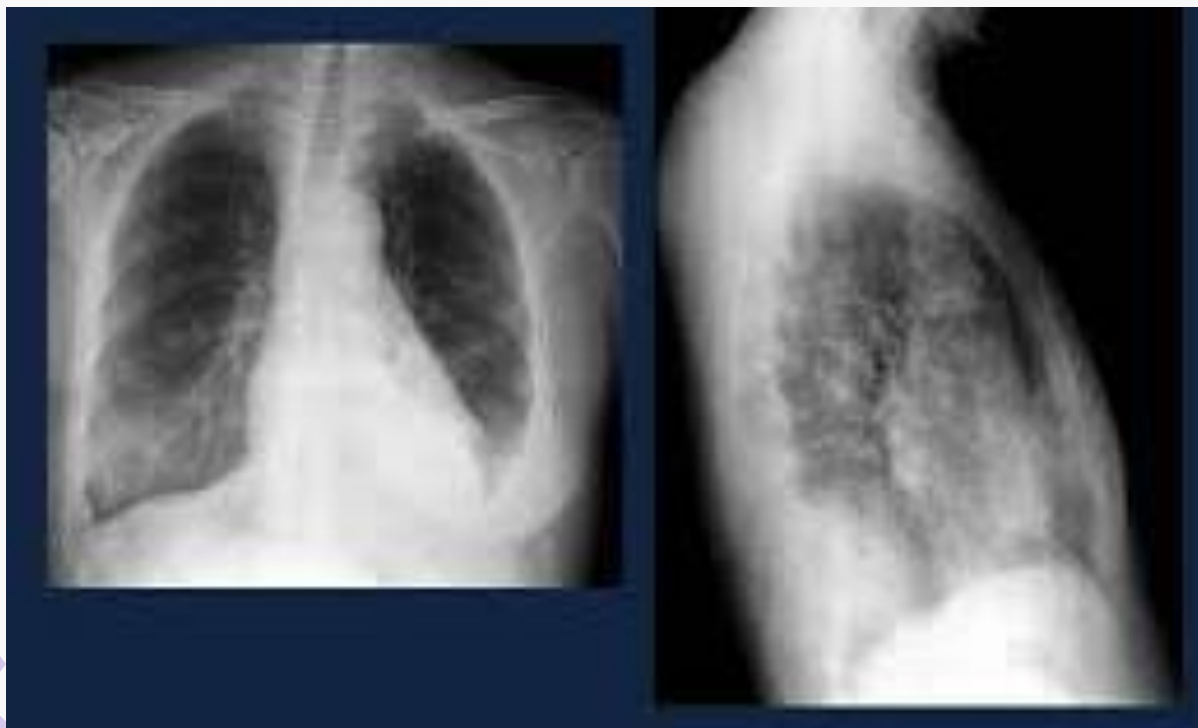


Auscultación:


Disminución del murmullo pulmonar de dicha región.

Crepitaciones en tercio inferior lateral de hemitórax derecho.

Radiografía de tórax PA



**¿Cuál es su
hipótesis
diagnóstica?**

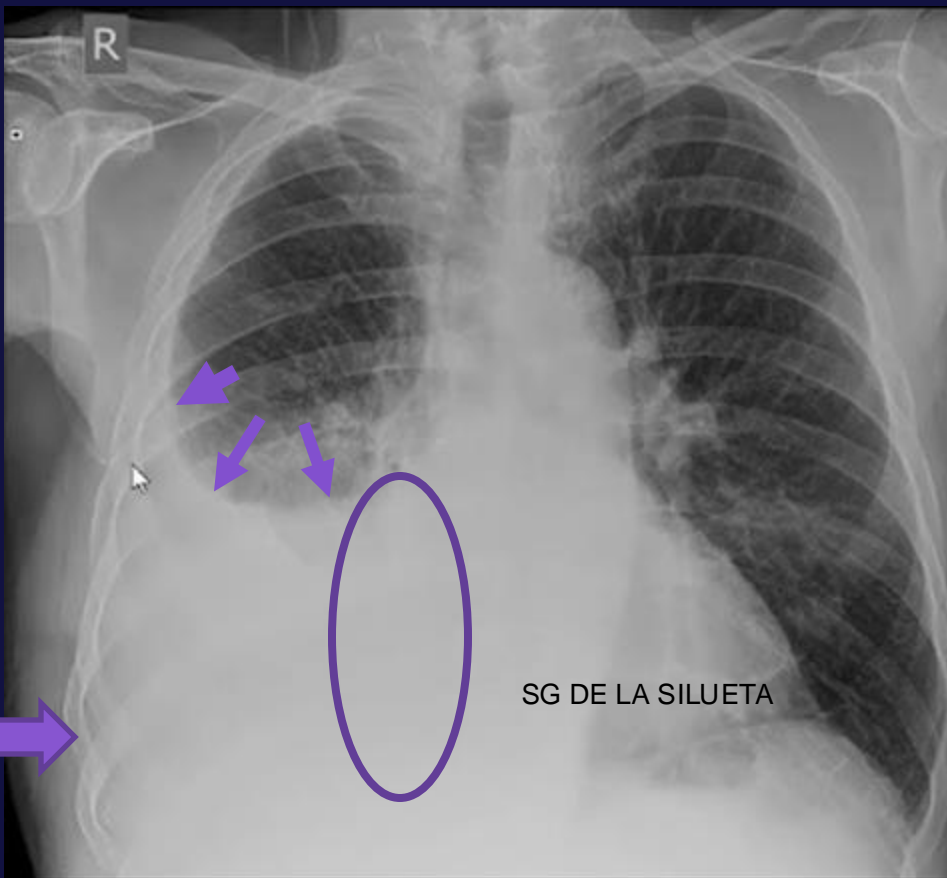




Síndrome de condensación pulmonar

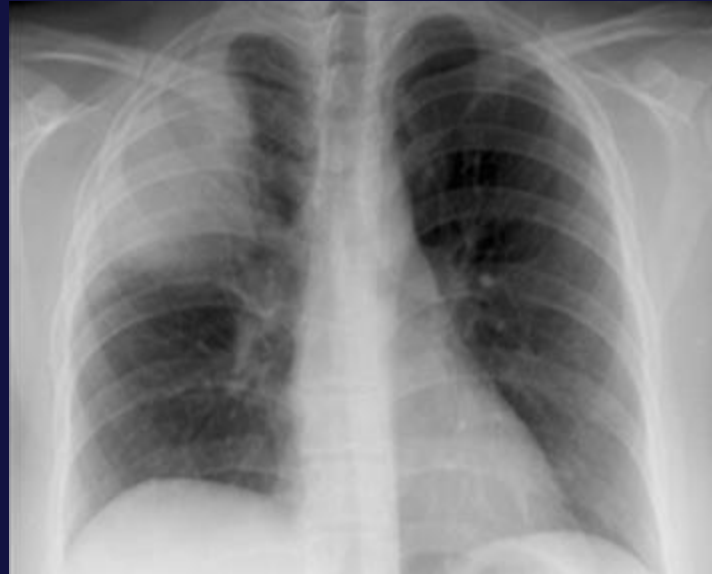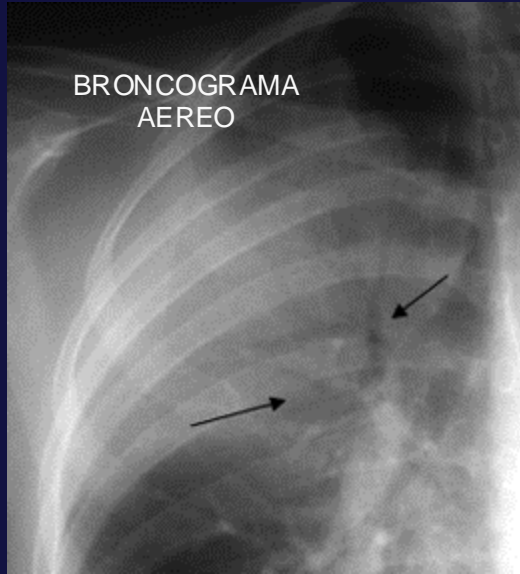
Neumonía adquirida en la comunidad.





SENOS
OCUPADOS O
BORRADOS

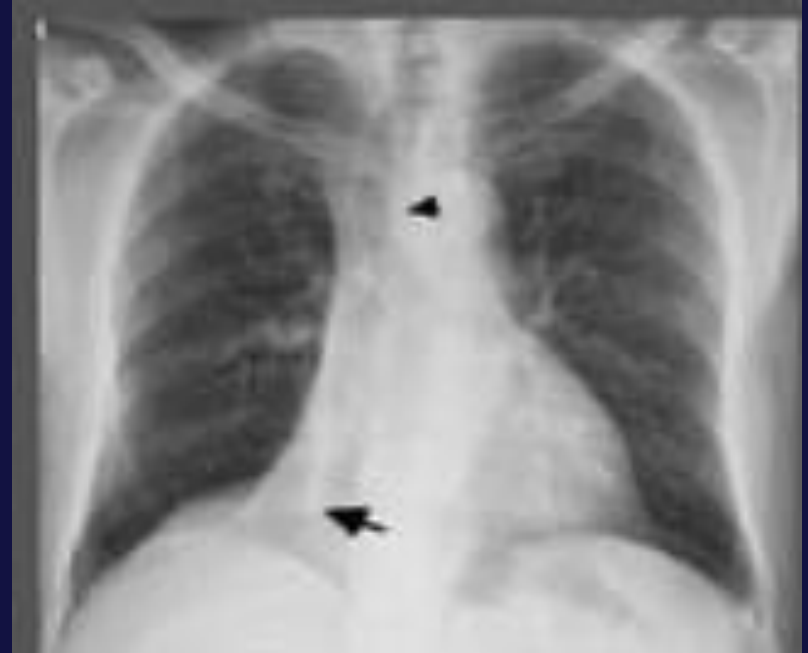SG DE LA SILUETA



Después de haber concluido el tratamiento antibiótico con mejoría clínica, el paciente acude para control radiológico.

Con la siguiente imagen:
¿Como la interpreta?

Presencia de atelectasia
lóbulo inferior derecho



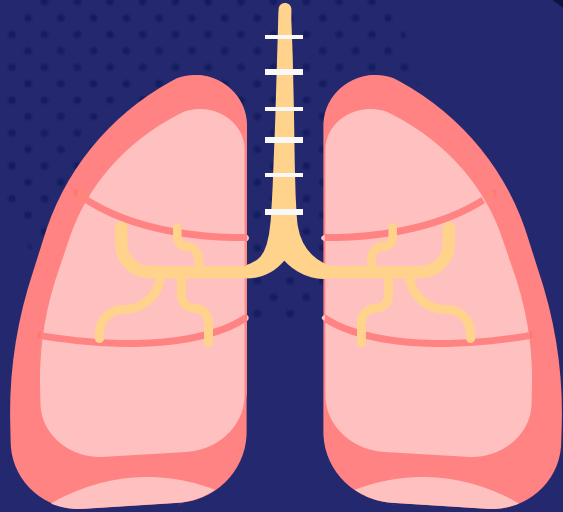
- Ante la imagen de tórax,
- ¿que diagnostico diferencial debe plantearse?

- Neoplasia Pulmonar.
- Cuerpo extraño.

Mencionar control radiologico post tratamiento.

Ca Pulmon puede debutar con NAC.

Limpieza radiológica ocurre posterior a la mejora clínica.



SEMINARIO RESPIRATORIO

Semiología II 2023
Universidad de Chile