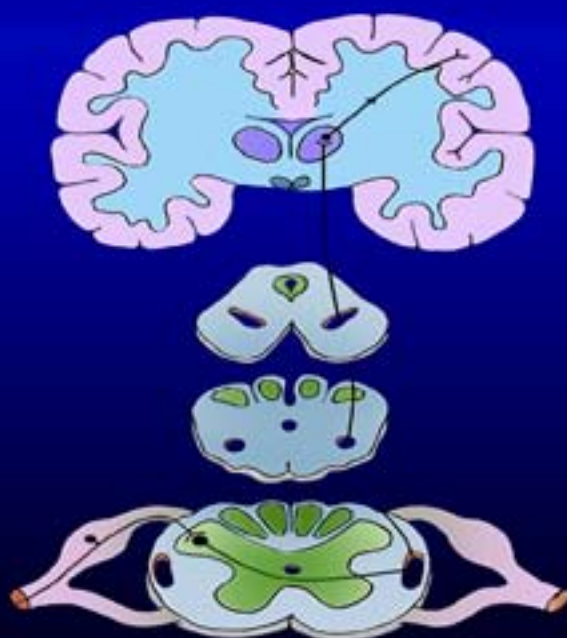
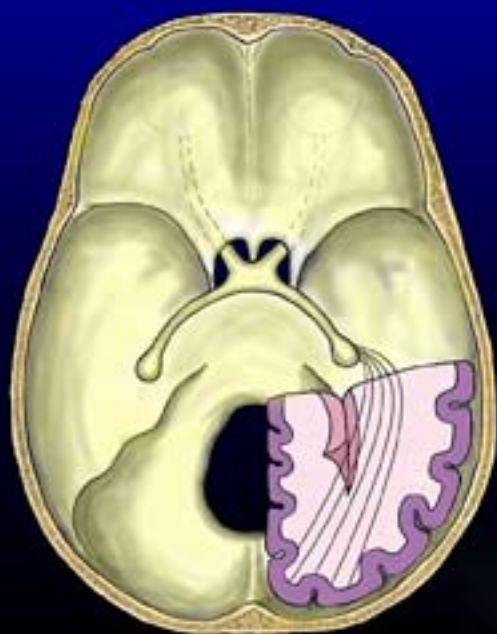
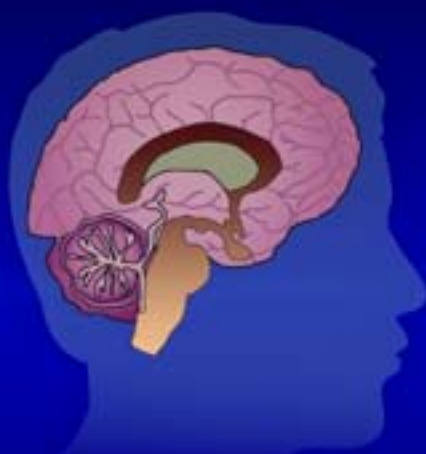

# SEMIOLOGÍA Y

# FUNDAMENTOS

## DE LA **NEUROLOGÍA** **CLÍNICA**



**Carlos R. Silva Rosas**

*Hospital Clínico  
de la Universidad de Chile*

*Ilustración y fotografía:  
Santiago Figueroa Sepúlveda*





# Semiología y Fundamentos de la Neurología Clínica

**Carlos R. Silva Rosas**

Profesor Asistente de Neurología  
Jefe de Clínica y Encargado de Posgrado  
Hospital Clínico de la Universidad de Chile

Ilustración y fotografía: Santiago Figueroa Sepúlveda

**Editor:** Ing. Fritz Dorries Tiefenbach

Todos los derechos reservados. Ninguna parte de esta publicación puede reproducirse o transmitirse por ningún medio electrónico, mecánico, incluyendo fotocopiado o grabado por cualquier sistema de almacenamiento de información, sin el permiso escrito de los editores.

El editor no es responsable (de hechos de responsabilidad, negligencia u otra) por lesión alguna resultante de cualquier material contenido aquí. Esta publicación contiene información relacionada a principios generales de cuidados médicos, que no deben ser tomados como instrucciones específicas para pacientes individuales.

La información y empaque de productos manufacturados insertos deben ser revisados para el conocimiento actual, incluyendo contraindicaciones, dosis y precauciones.

Edición original en idioma castellano:

Copyright © 2013 AMOLCA, ACTUALIDADES MÉDICAS, C.A  
Título: Semiología y Fundamentos de la Neurología Clínica  
Autor: Carlos R. Silva Rosas

ISBN: 978-958-XXXX-XX-X - NIT: 900006819-7  
Edición Año 2013

Fotografía e ilustraciones: Santiago Figueroa Sepúlveda  
Corrector de estilo y gramática: Fritz Dorries Tiefenbach  
Artes finales: Fritz Dorries Tiefenbach



#### **Venezuela**

1ra. Avenida Sur de Altamira, Edificio Rokaje, Planta 3, Urb. Altamira - Apto Postal 68772 - 1062-A.  
Caracas - Venezuela - Telfs: (58 212) 266.6176 - 266.86.01 - Fax: (58 212) 264.4608  
e-mail: amolca@movistar.net.ve - www.amolca.com.ve

#### **Argentina**

Editorial Atlante Argentina, S.R.L.  
Junín 827 - Buenos Aires  
Telf: (5411) 4961.6504  
e-mail: atlante@ar.inter.net

#### **Colombia**

Carrera 10 N° 23-65 - Sur Bogotá  
Telf: (571) 3729164  
Celular: (311) 2301365  
e-mail: amolca@etb.net.com

#### **Guatemala**

Corporación Educativa  
Sr. René Arias  
Avenida Elena 7-17, Zona 1 - Guatemala  
Telefs: 2232 7850 - 2230 3455 Celular: 5512 4537

#### **México**

Arquitectura 49, Local 2, Colonia Copilco  
Universidad México  
D.F. C.P. 04360  
Telfs: 565.80882 - 533.95021  
Fax: 565.91998  
e-mail: amolca@prodigy.net.mx

#### **Panamá**

Centro Comercial La Gran Estación Nivel 100  
Telf: 261.0803  
Fax: 261.6704  
e-mail:  
amolca-panama@hotmail.com

#### **Perú**

Av. Alfredo Benavides, N° 264 - Piso 5 - Ofic. 502  
Miraflores - Lima  
Telf: 243.3161  
e-mail:  
amolcaperu@speedy.com.pe

#### **Distribuidores**

Bolivia - Costa Rica - Chile - Ecuador - El Salvador - España - Estados Unidos - Honduras - Nicaragua - Paraguay - Uruguay - República Dominicana

# Semiología y Fundamentos de la Neurología Clínica

**Carlos R. Silva Rosas**

Profesor Asistente de Neurología  
Jefe de Clínica y Encargado de Posgrado  
Hospital Clínico de la Universidad de Chile

Ilustración y fotografía: Santiago Figueroa Sepúlveda

# Dedicatoria

*A mis hijos Carlos Alberto Enrique y María José Milagros, a mi mujer Marcela Lucía:*

*por todo el tiempo que les he robado y su infinita paciencia.*

*A Nancy, mi madre; a Carlos (†) mi padre; a Emilio (†), mi abuelo, y a Irene (†), mi abuela:*

*les debo todo.*

*A los profesores Emilio Morales Navarro (†), Guillermo Brinck Mizón (†),  
Jorge Grismali Cordeiro (†) y Archibaldo Donoso Sepúlveda (†):*

*mis maestros*

## Prólogo

El examen neurológico, componente integral de una completa historia clínica, es considerado habitualmente complicado y difícil de realizar. Estas dificultades, expresadas por estudiantes y médicos, dieron origen al término “neurofobia”, acuñado por Jozefowicz en 1994, para graficar la sensación de inseguridad al realizar la evaluación neurológica de los pacientes; se estima que un 50% de médicos y alumnos, en algún momento han sentido este temor. Así, varios estudios han mostrado la dificultad percibida por los estudiantes y los generalistas en relación a la neurología. Otros autores han considerado a esta especialidad como una experiencia compleja en la evolución del aprendizaje médico. Además, se ha observado una baja capacidad para el diagnóstico y la resolución de la patología neurológica, en especial en los médicos generales de las consultas externas y de urgencias. También, ha llamado la atención que pese a que los egresados de Medicina han debido aprobar cursos e internados de Neurología para titularse, cuando se enfrentan a una patología sencilla y que les fue enseñada, por lo general proceden a estudiarla exageradamente o bien a derivarla rápidamente. De igual modo, entre los médicos no neurólogos suele afirmarse que la exploración del sistema nervioso es árida, recurriendo de manera casi automática al especialista frente a un enfermo que consulta por una cefalea o que presenta un temblor.

Dado que la patología y problemas neurológicos son frecuentes en la población, además del alto grado de mortalidad, discapacidad y deterioro de la calidad de vida del paciente y su familia, donde se hace necesario distinguirlas de otras enfermedades no neurológicas o de aquellas dolencias que puedan tener un componente neurológico, es crucial que los estudiantes adquieran la habilidad de reconocer y evaluar las enfermedades nerviosas comunes, las emergencias y su manejo básico. Existen pocos libros sobre la semiología y fundamentos de la neurología clínica, menos aún en español y de autores iberoamericanos. De ahí, uno de los aspectos de mayor interés de esta obra es que recoge la vasta experiencia en el ejercicio de la especialidad del Dr. Carlos Silva Rosas.

El autor establece una amena conversación con quien lee, y a medida que explica los diferentes síntomas y signos a través de casos clínicos reales, va guiando y formulando las preguntas que con mayor frecuencia el alumno y el médico se plantean al evaluar a los enfermos. El libro está ilustrado con bellas y didácticas figuras, lo cual va facilitando el aprendizaje y su comprensión. De gran valor son también las fotografías mostrando la forma correcta de realizar el examen neurológico. Este enfoque resulta muy didáctico y facilita el autoaprendizaje, el cual puede además ser evaluado por el propio lector con el apoyo de las preguntas que el autor incluye.

Nuestra más cordial felicitación para este académico de nuestra Facultad de Medicina y Hospital Clínico, por plasmar en este texto toda su experiencia de más de veinte años y lograr presentarla de tal manera que, no me cabe duda, el estudiante o el clínico, ya sea general o especialista, se sentirá interesado y atraído por su lectura y estudio. Creo que esta obra está destinada a convertirse en un texto de cabecera para generaciones de alumnos, médicos y profesionales de la salud que deseen conocer mejor y adentrarse en esta apasionante área de la medicina: la neurología.

Dra. Cecilia Sepúlveda Carvajal  
Profesora Titular de Medicina  
Decana Facultad de Medicina  
Universidad de Chile

## Prólogo

Como neurólogo, que ha desarrollado su vida en la docencia de la neurología en las diversas etapas de la formación médica de pregrado, médicos generales y otras disciplinas como medicina interna, y obviamente la formación de especialistas, me ha llamado la atención que la neurosemiología se apoye en muchos textos anglosajones y franceses, y algunos pocos latinoamericanos que tienen un formato similar, algunos con fallas supinas, monótonos y finalmente todos semejantes.

A mayor abundancia, debo decir que la semiología que aprendí al lado del paciente con mi maestro el profesor Camilo Arriagada, se basa fundamentalmente en las observaciones clínicas particulares de un especialista sagaz y experimentado, y es esta experiencia que enseña a sus discípulos, para cuyo estudio estos textos tradicionales sirven de muy poco, pues carecen de estas valiosas herramientas diagnósticas.

Sin embargo, las claves de la semiología neurológica no han sido escritas en un libro que las haga perdurar en el tiempo y solo se han transmitido como una suerte de tradición oral, que tiende a desaparecer con el tiempo.

Antes que el autor de este libro y yo nos formáramos como neurólogos, existieron grandes maestros y grandes escuelas de la neurología chilena de las que escuché hablar durante mi formación. Todos ellos contribuyeron en forma decisiva al desarrollo de la especialidad en Chile y Latinoamérica, sin embargo todas estas valiosas vivencias y experiencias neurológicas no quedaron escritas, excepto ocasionalmente. Existían, de hecho, a lo menos tres corrientes en la semiología neurológica en nuestro país, con matices diversos, que representaban el trabajo de mentes de nivel superior, pero que al no estar escritos, en la realidad no existen.

El libro que nos entrega el Dr. Silva-Rosas tiene un formato que mezcla la neuroanatomía y la neurofisiología con la clínica neurológica, con abundante material de imágenes, cuyo hilo conductor está en la presentación de casos clínicos, lo que lo hace práctico, motivador y entretenido para aprendices y neurólogos.

A mi juicio, representa la experiencia del autor y la influencia de sus maestros que pertenecían a la Escuela del Hospital Clínico de la Universidad de Chile, en un formato de fácil lectura, muy completo, constituyéndose en un aporte a la forma de enfrentar al paciente neurológico y en un instrumento para el aprendizaje de la neurología, especialidad que ha experimentado un significativo desarrollo en el mundo y posibilitando la existencia de cada vez más médicos que manejen esta área de la medicina tan hermosa y necesaria.

No me queda más que felicitar al autor por este libro, que significó para él años de sacrificado trabajo, cumpliendo en forma brillante su objetivo.

Dr. Nelson Barrientos Uribe

Profesor Titular de Neurología de la Universidad de Santiago y de la Universidad Diego Portales,  
y Ex Profesor Agregado de Neurología de la Universidad de Chile



## Prefacio

La neurología es percibida como una especialidad árida donde es necesario memorizar intrincadas vías de la neuroanatomía, pues pensar en el examen neurológico, repleto de signos con nombres extraños, es avizorado como abstruso y de difícil realización. El estudiante de Medicina, el interno y el médico general, entre otros, ven en el paciente con una dolencia del sistema nervioso una tarea compleja de enfrentar y muchas veces asumen que, invariablemente, es solo competencia del especialista. ¿Cuál es la causa? Más allá del análisis de la educación médica, estimo que una razón importante es la falta de textos propedéuticos de la especialidad, particularmente en nuestra lengua castellana.

Hay magníficos tratados, pero son extensos y dirigidos a la consulta del neurólogo y del residente. La mayor parte de los manuales o *handbooks* resultan intimidantes. No obstante, son más útiles para el iniciado y tienen un formato que resume el conocimiento en una comprimida entrega de cifras, porcentajes, algoritmos, tablas y esquemas de tratamientos, además de largas listas de enfermedades infrecuentes. También hay muy buenos textos de neurología básica. Sin embargo, su enfoque principal está dirigido a la nosología y la terapéutica.

¿Cómo conseguir un libro que contenga los fundamentos de la neuroanatomía y la semiología neurológica, y que el lector alcance un primer acercamiento efectivo al paciente? ¿Cómo hacer que a este lector le sea más asequible y provechosa la ulterior lectura de un texto de neurología general o avanzada?

Esta obra intenta dar una visión de la neuroanatomía que sea llevada a la clínica, pero buscando un camino hacia lo significativo y práctico. Creo que la experiencia de veinte años viviendo las dificultades y aprendiendo de los errores, constituyen un aporte para quien dé sus primeros pasos en la maravilla que es la exploración neurológica.

El estudiante debe manejar un examen básico, pero no por ello incompleto o que lo realmente importante sea pasado por alto. Soy un convencido de que la narrativa debe encausarse al cómo obtener la información relevante, luego realizar una exploración, pero con un sólido conocimiento de lo que se examina y, finalmente, construir una hipótesis diagnóstica fundamentada y consistente. Es obvio que la semiología neurológica se caracteriza por su riqueza e indisoluble integración a la neuroanatomía. Su vigencia no ha desaparecido con el advenimiento de los grandes avances en la radiología, la biología molecular, la genética y la inmunología. Por el contrario, estas áreas del conocimiento y los nuevos procedimientos diagnósticos serían de poca ayuda si no hay una profunda reflexión en el desafío que es formular un diagnóstico.

¿Es difícil hacer un examen acabado? No hay duda que es así, pero depende del nivel de competencia que se pretenda alcanzar. Un residente de la especialidad es capaz de realizar un examen “aceptable” – desde la perspectiva del neurólogo– después de un entrenamiento de por lo menos unos meses.

¿Qué esperar del alumno, del interno, del generalista, y del residente de Medicina Familiar, de Medicina Interna, de Geriátrica, de Fisiátrica, de Medicina de Emergencias o de Psiquiatría? Obviamente, no es el adquirir la pericia del especialista. Aun así, es posible lograr las habilidades para hacer

un diagnóstico correcto en un 80 al 85% de las enfermedades nerviosas. En ese otro 15 ó 20% el neurólogo debe aplicar todo su conocimiento y agudeza clínica. Siempre he pensado que esta última parte de la curva es asintótica y, en alguna medida, la responsable de que nuestra especialidad aparezca tan enrevesada a los ojos de colegas y alumnos.

Este texto también busca ser una ayuda para quienes recién inician su residencia de Neurología o Neurocirugía. Dispondrán de un punto de partida desde donde ir ahondando su estudio.

En cada nombre propio hay una historia, de manera que me parece justo honrar a quienes fueron los constructores de la neurología. Sin embargo, no es mi intención que el estudiante aprenda cada uno de los epónimos.

He evitado el uso de *extranjerismos*, salvo aquellos que han sido consagrados por el uso y la costumbre, y dando su equivalente castellano.

La descripción de la semiología neurológica es extensa, pero he tratado de fundamentar cada paso y ejemplificarla con un medio centenar de casos clínicos. En consecuencia, quien lea esta obra comenzará a familiarizarse con la especialidad desde una temprana etapa. La mera definición de la anamnesis y del examen físico es poco atractiva. Así como se ha señalado que: “Un diccionario sin ejemplos es un esqueleto”, pienso lo mismo de un texto que pretende enseñar la semiología sin ilustrarlo con pacientes reales.

El alumno y el interno disponen del sustancial e irremplazable apoyo de su profesor guía, quien les dará luces en los puntos más difíciles. Para el médico con una formación general es un libro accesible donde se privilegia el autoaprendizaje. He procurado que haya un abundante material visual y que clarifique lo expresado en la prosa.

Agradezco la invaluable colaboración de mi gran amigo don Santiago Figueroa Sepúlveda, egresado de Artes de la Universidad de Chile.

Asimismo, expreso mi gratitud a la decana de la Facultad de Medicina de la Universidad de Chile, profesora Cecilia Sepúlveda Carvajal, y al profesor Nelson Barrientos Uribe, por prologar esta obra. También, el Dr. Barrientos, neurólogo de reconocida trayectoria, realizó una revisión del manuscrito y me entregó sus valiosas observaciones.

En la parte final hay un apéndice con 150 preguntas y sus respectivas respuestas. Recomiendo al lector que primero haga una evaluación diagnóstica de sus conocimientos, para luego comparar su rendimiento una vez estudiado el texto. Esta prueba busca reforzar y consolidar la información adquirida, además de estimular la aplicación del neófito.

Si quien lee estima que esta obra es útil, lo motiva a continuar su lectura y, lo más importante, le facilita una mejor comprensión de la neurología, me sentiré más que recompensado.

Dr. Carlos Silva Rosas  
Santiago de Chile, septiembre del 2012

# Contenido

## Introducción

La Anamnesis y el Examen Neurológico	1
--------------------------------------	---

## Capítulo 1

La Anamnesis en la Neurología	3
1 Las dificultades en obtener la anamnesis y cómo salvarlas	3
2 El perfil temporal de la presentación de síntomas y signos neurológicos	5
2.1 Perfil agudo	5
2.2 Perfil subagudo	6
2.3 Perfil crónico	7
3 La visión del enfermo como un todo	8
Bibliografía general	10

## Capítulo 2

El Examen Mental	11
1 La vigilia	11
1.1 El ciclo sueño-vigilia	12
1.2 El compromiso cuantitativo de conciencia	12
1.3 Los niveles del compromiso cuantitativo de conciencia	12
a) La obnubilación	12
b) La somnolencia	12
c) El sopor	13
d) El coma	13
e) El estado vegetativo persistente	14
f) Otras condiciones que pueden simular un coma o un estado vegetativo persistente	14
• <i>El enclaustramiento o Locked in Syndrome</i>	14
• <i>El mutismo acinético o estado apático</i>	15
2 La lucidez y los contenidos de la conciencia	15
2.1 ¿Cómo definir conciencia?	15
a) El estado de confusión	15
a.1) ¿Cómo diferenciar una sutil confusión de un déficit atencional?	15
• <i>Alucinaciones</i>	15
• <i>Ilusiones</i>	16
• <i>Delirios</i>	16
2.2 ¿Cómo evaluar funciones encefálicas superiores específicas?	17
La irrigación del encéfalo	17
a) La memoria	17
a.1) La memoria declarativa	19
• <i>La memoria episódica</i>	19
• <i>La memoria semántica</i>	19
a.2) La memoria procedural	19
a.3) La memoria en inmediata, de corto y largo plazo	19

• <i>La memoria inmediata</i>	19
• <i>La memoria de corto plazo</i>	20
• <i>La memoria de largo plazo</i>	20
a.4) La amnesia global transitoria	21
a.5) Las amnesias histéricas o disociativas	21
b) El lenguaje	21
b.1) El sistema anatómico y funcional del lenguaje	22
b.2) Las afasias	22
• <i>Afasia motora o expresiva</i>	22
• <i>Afasia anómica</i>	23
• <i>Afasia sensorial o comprensiva</i>	24
• <i>Afasia de conducción</i>	24
• <i>Afasias transcorticales</i>	25
b.3) La alexia, agrafia y otros defectos del lenguaje	25
c) La gnosis o capacidad del reconocimiento perceptivo	25
• <i>Agnosias auditivas, táctiles y visuales</i>	25
• <i>Negligencia espacial unilateral</i>	25
• <i>Hemiasomatognosia</i>	26
d) La praxis o capacidad de realizar actos	26
• <i>Apraxia constructiva</i>	26
• <i>Apraxia ideomotora</i>	26
• <i>Apraxia ideatoria</i>	26
• <i>Apraxias específicas</i>	26
e) Otros síndromes neuropsicológicos	26
• <i>Síndrome de Gerstmann</i>	26
• <i>Síndrome frontal</i>	26
• <i>Síndromes de desconexión del cuerpo calloso</i>	26
3 Los signos de liberación o arcaicos	28
a) El palmomentoniano	28
b) Los periorales	28
c) El enganche, prensión o grasping	28
d) El de succión	28
e) El glabellar o de Meyerson	28
Bibliografía general	29

## Capítulo 3

El Examen del Sistema Motor	31
1 La neurona motora inferior	31
1.1 El reflejo miotático, osteotendinoso o de estiramiento	32
1.2 La unidad motora	32
1.3 La placa neuromuscular	33
1.4 ¿Qué efectos tiene la lesión de la neurona motora inferior?	34
a) La fuerza	34
a.1) Paresia y plejia	34
a.2) ¿Cómo examinar la fuerza?	35
a.3) ¿Cómo cuantificar la fuerza?	42
b) La atrofia muscular	42
c) La denervación	42

d) Los reflejos miotáticos	43	2.1 ¿Qué efectos tiene la lesión de la neurona motora superior?	60
d.1) ¿Cómo explorar los reflejos miotáticos	43	a) La fuerza	60
d.2) ¿Qué reflejos miotáticos debe explorar?	44	a.1) Pruebas de mínima paresia de las extremidades superiores	61
• El maseterino	44	• Prueba índice-pulgar de Fisher	61
• El bicipital	44	• Prueba de la pronación forzada	61
• El estilorrádial o del brachioradialis	44	• Prueba de la abducción del meñique o maniobra de Alter	62
• El tricípital	45	• Prueba de la separación de los dedos o de Barré	62
• El cúbito pronador	45	a.2) Pruebas de mínima paresia de las extremidades inferiores	62
• El digital flexor de Trommer	45	• Prueba de Mingazzinni	62
• El digital flexor de Hoffmann	45	• Prueba de Barré para las extremidades inferiores	62
• El rotuliano o patelar	45	b) La atrofia y denervación	63
• El reflejo aductor	45	c) Los reflejos miotáticos	63
• El tibial posterior	45	c.1) ¿Cuál es la diferencia entre reflejos vivos fisiológicos y exaltados?	63
• El reflejo aquileo	47	• El clonus	64
• El reflejo de Rossolimo	47	d) El tono muscular	64
e) La respuesta idiomuscular	47	e) Los reflejos nociceptivos	64
e.1) Respuesta normal	47	e.1) Reflejos nociceptivos cutáneos o superficiales	65
e.2) ¿Qué hallazgos son patológicos?	48	• El reflejo cutaneoplantar	65
• Ausencia de respuesta	48	• Los reflejos cutaneoabdominales	66
• Respuesta miotónica	48	• El reflejo cremastérico	67
• Mioedema	48	• El reflejo bulbocavernoso	68
f) El tono muscular	48	• El reflejo anal	68
1.5 ¿Cómo establecer el lugar de la lesión en la vía final común?	48	e.2) Reflejos nociceptivos articulares o profundos	68
a) Enfermedades del asta anterior	48	• Reflejo de Mayer	68
b) Enfermedades de la raíz espinal	49	f) Las sincinesias	68
b.1) Lesiones radiculares	50	• Signo de Strümpell	68
• Lesión de la raíz C4 (Disco C3-C4)	50	• Flexión combinada del tronco y muslo	68
• Lesión de la raíz C5 (Disco C4-C5)	50	• Prueba de Hoover	69
• Lesión de la raíz C6 (Disco C5-C6)	50	3 El sistema extrapiramidal	70
• Lesión de la raíz C7 (Disco C6-C7)	50	3.1 ¿Cómo funciona el sistema extrapiramidal?	70
• Lesión de la raíz C8 (Disco C7-D1)	50	a) La vía directa	70
• Lesión de la raíz L4 (Disco L3-L4)	51	b) La vía indirecta	71
• Lesión de la raíz L5 (Disco L4-L5)	51	3.2 Trastornos del sistema extrapiramidal	71
• Lesión de la raíz S1 (Disco L5-S1)	51	a) Síntomas y signos hipocinéticos	71
c) Enfermedades de los plexos	52	• Hipocinesia y bradicinesia	71
d) Enfermedades de los nervios	52	• Pérdida de la expresión facial	72
d.1) Mononeuropatías	52	• Marcha y reflejos posturales	72
• Nervio torácico largo o de Bell (C5-C7)	53	• Tono muscular	72
• Nervio axilar o circunflejo (C5-C6)	54	b) Síntomas y signos hipercinéticos	73
• Nervio musculocutáneo (C5-C7)	54	• Temblor	73
• Nervio mediano (C6-D1)	54	- Incremento del temblor fisiológico	73
• Nervio cubital o ulnar (C7-D1)	54	- Temblor postural-de acción	73
• Nervio radial (C5-C8)	54	- Temblor ortostático	74
• Nervio femoral o crural (L2-L4)	56	- Temblor de reposo	74
• Nervio ciático (L5-S3)	56		
d.2) Polineuropatías	57		
e) Enfermedades de la placa neuromuscular	58		
e.1) ¿Cómo objetivar la fatiga muscular?	58		
f) Enfermedades del músculo	58		
2 La neurona motora superior	59		

- Temblor de intención o cinético	74	• La papila normal y la retina peripapilar	96
• Corea	74	• El edema de papila	97
• Atetosis	75	• La papilitis o neuritis del bulbo óptico	97
• Distonía	75	• La neuritis óptica retrobulbar	97
• Tics	76	• La neuropatía óptica isquémica	98
• Mioclonía	76		
• Disquinesia tardía	76	3 Los nervios motor ocular común (III), patético (IV) y motor ocular externo (VI)	98
• Asterixis o temblor de aleteo	76	3.1 La mirada	98
4 El cerebelo	76	3.2 El III nervio o nervio motor ocular común	99
4.1 ¿Cuál es la función del cerebelo?	77	3.3 El IV nervio, patético o troclear	100
4.2 ¿Cuál es el circuito neocerebeloso?	77	3.4 El VI nervio, motor ocular externo o abducens	100
4.3 ¿Qué encuentra en una lesión del cerebelo?	78	3.5 El control de la mirada	101
a) Trastornos de la motilidad ocular	78	3.6 La exploración del III, IV y VI nervios craneales	101
b) Trastornos del habla	78	a) Las pupilas	101
c) La hipotonía	78	• Signo de Horner	102
d) La ataxia	79	• Anisocoria y midriasis paralítica	103
• Disinergia	79	• Anisocoria como variante de la normalidad	103
• Dismetría	80	• Pupila de Argyll Robertson	104
• Disdiadococinesia y adiadococinesia	80	• Pupila de Adie	104
• Alteraciones de la marcha y control postural	80	b) La ptosis palpebral	104
5 La inspección en el examen motor	82	• Ptosis y miastenia gravis	105
a) La marcha polineuropática	82	• Ptosis constitucional	105
b) La marcha de ánade	82	• Retracción del párpado y exoftalmo	105
c) La marcha tabética	82	c) El compromiso de los músculos extrínsecos del ojo	106
d) La marcha paraparética	83	3.7 Lesiones del III, IV y VI nervios	108
e) La marcha hemiparética o de Todd	83	a) Compromiso del motor ocular de un lado y de “las vías largas” del lado opuesto	108
f) La marcha cerebelosa	83	b) Lesión combinada del III, IV y VI	109
g) La marcha parkinsoniana	83	3.8 El compromiso de los centros supranucleares de la mirada	109
h) La apraxia de la marcha	83	a) Centro cortical de la mirada conjugada horizontal	109
Bibliografía general	84	b) Centro pontino de la mirada conjugada horizontal	110
		c) El fascículo longitudinal medial (FLM)	110
		d) Mirada conjugada vertical y convergencia ocular	110

## Capítulo 4

El Examen de los Nervios Craneales	85	4 El trigémino o V nervio	111
1 El olfatorio o I nervio	85	4.1 Organización anatómica y funcional del trigémino	111
a) El examen y lesiones del nervio olfatorio	85	4.2 El examen del nervio trigémino	112
2 El nervio óptico o II nervio	86	a.1) El examen de la sensibilidad	112
2.1 La vía óptica	86	a.2) El examen motor	114
2.2 Organización anatómica y funcional de la vía óptica	88	• Músculos masticatorios	114
a) El examen y las lesiones de la vía óptica	88	• Trismo	114
a.1) El examen de la agudeza visual	88	• Fenómeno de Gunn	114
a.2) El examen pupilar	89	4.3 Lesiones del trigémino	114
a.3) El reflejo fotomotor	89	a) Lesiones del tronco encefálico	114
a.4) El reflejo de acomodación	91		
a.5) El reflejo cilioespinal	92		
a.6) El examen del campo visual	92		
• Lesiones en la vía óptica	93		
- Lesiones prequiasmáticas	93		
- Lesiones quiasmáticas	93		
- Lesiones retroquiasmáticas	93		
a.7) El fondo de ojo	95		

## Contenido

b) Lesiones del núcleo caudal	114	a) Lesiones supranucleares	130
c) Lesiones del ganglio de Gasser	115	b) Lesiones en el tallo encefálico	130
d) Lesiones del seno cavernoso y hendidura esfenoidal	115	c) Lesiones del ángulo pontocerebeloso	131
e) Lesiones de la base del cráneo	115	d) Lesiones de la base del cráneo	131
f) Lesiones de ramas distales	115	e) Lesiones del espacio retrofaríngeo y retroparotídeo	131
5 El nervio facial o VII nervio	115	f) Lesiones distales	131
5.1 Organización anatómica y funcional del facial	115	8 El nervio espinal o XI nervio	132
5.2 El examen del nervio facial	117	8.1 Organización anatómica y funcional del nervio espinal	132
a.1) El examen motor	117	8.2 El examen del nervio espinal	132
a.2) El examen sensorial	118	8.3 Lesiones del nervio espinal	133
a.3) El examen parasimpático	118	a) Lesiones supranucleares	133
5.3 Lesiones del facial	118	b) Lesiones nucleares	133
a) Tronco encefálico	118	c) Lesiones infranucleares	133
b) Ángulo pontocerebeloso	118	9 El nervio hipogloso o XII nervio	134
c) Conducto de Falopio	119	9.1 Organización anatómica y funcional del hipogloso	134
d) Lesiones distales	119	9.2 El examen del hipogloso	134
5.4 Movimientos involuntarios de la cara y otras alteraciones	120	9.3 Lesiones del hipogloso	134
a) Fasciculaciones palpebrales	120	a) Lesiones supranucleares	134
b) Hemiespasmo facial	120	b) Lesiones nucleares y del tallo encefálico	135
c) Sincinesias posparalíticas	121	c) Lesiones infranucleares	135
d) Blefaroespasmo	121	Bibliografía general	136
e) Signo de Chvostek	121		
6 El nervio cócleo-vestibular o VIII nervio	121		
6.1 Organización anatómica y funcional del nervio cocleovestibular	121		
6.2 El examen y patología del nervio auditivo	121		
a) Hipoacusia sensorineural	122		
b) Hipoacusia de conducción	122		
• Prueba de Weber	122		
• Prueba de Rinne	122		
6.3 El examen y patología del nervio vestibular	123		
a) El vértigo	123		
• La prueba de Barany	124		
• La prueba de Romberg “vestibular”	124		
• La marcha	124		
b) El nistagmo	124		
b.1) Nistagmos fisiológicos	125		
• Nistagmo optocinético	125		
• Prueba calórica	125		
• Nistagmo rotatorio	126		
b.2) Nistagmos patológicos	126		
• Nistagmo espontáneo periférico	126		
• Nistagmo espontáneo central	127		
• Nistagmo posicional o postural periférico	127		
• Nistagmo posicional o postural central	128		
7 Los nervios glossofaríngeo (IX) y vago (X)	128		
7.1 Organización anatómica y funcional de los nervios glossofaríngeo y vago	128		
7.2 El examen del complejo IX-X	129		
7.3 Lesiones del complejo IX-X	130		

## Capítulo 5

El Examen del Sistema Sensitivo y los Signos Meníngeos	137
1 Bases anatómicas de la sensibilidad	137
1.1 Sensibilidad protopática o termalgésica	137
1.2 Sensibilidad epicrítica o del tacto profundo, de la presión, vibratoria y posicional articular (propioceptiva)	138
2 Las alteraciones de la sensibilidad	139
2.1 Síntomas positivos	139
a) Las parestesias	139
b) Las disestesias	139
c) la hiperalgnesia	139
d) La alodinia	139
e) La hiperpatía	139
2.2 Síntomas negativos	139
a) Hipoestesia y anestesia	139
3 El examen de la sensibilidad	139
3.1 La sensibilidad termalgésica	139
a) El dolor	139
b) La temperatura	140
c) El tacto superficial	140
3.2 La sensibilidad epicrítica	140
a) La cinestesia	140
b) La palestesia	140
4 Localización de la lesión	141
a) Lesiones periféricas	141

- Nervio cutáneo medial del brazo y del antebrazo (C8-D1) 142
- Nervio cutáneo femoral lateral (L2-L3) 142
- Nervio genitofemoral (L1-L2) 143
- b) Lesiones de la médula espinal 143
  - Sección medular completa 144
  - Síndrome de hemisección medular o Brown-Séguard 144
  - Síndrome siringomiélico o centro-medular 145
  - Síndrome de los cordones posteriores 146
  - Síndrome de la arteria espinal anterior 148
  - Síndrome del epicono 148
  - Síndrome del cono medular 148
  - Síndrome de la cola de caballo 148
- c) Lesiones del tallo encefálico 149
- d) Lesiones del tálamo 150
- e) Lesiones de la corteza cerebral 150
- 5 Los signos meníngeos 151
  - a) La rigidez de nuca 151
  - b) El signo de Brudzinski 152
  - c) El signo de Kerning 152
- Bibliografía general 154

## Capítulo 6

- El Examen del Paciente en Sopor y Coma 155
- 1 El primer paso frente al paciente en sopor o coma 155
- 2 El paso siguiente a la estabilización del enfermo 156
  - 2.1 ¿Qué debe preguntarse respecto al compromiso de conciencia? 156
    - a) Lesión focal-estructural o difusa toxicometabólica del SNC 156
    - b) Si sospecha una lesión estructural del SNC, ¿es supra o infratentorial? 156
- 3 La sistematización del examen neurológico 156
  - 3.1 El compromiso cuantitativo de la conciencia y la actividad motora 156
    - a) Sopor profundo 156
    - b) Coma 157
    - c) El síndrome de hipertensión intracraneal 158
  - 3.2 El examen pupilar 158
    - a) Pupila diencefálica 158
    - b) Pupila mesencefálica 159
    - c) Pupila pontina 159
    - d) Pupila bulbar 159
    - e) Reflejo cilioespinal 159
  - 3.3 El examen de la mirada 159
    - a) Desviación conjugada de la mirada en el plano horizontal 159

- b) Mirada no conjugada y desviación en el plano vertical 159
- 3.4 El reflejo oculocefálico 160
- 3.5 El reflejo oculoestibular 160
- 3.6 El patrón respiratorio 161
  - a) La apnea poshiperventilación 161
  - b) La respiración de Cheyne-Stokes 161
  - c) La hiperventilación neurogénica central 161
  - d) La respiración apnéusica 162
  - e) La respiración atáxica o de Biot 162
- 4 La muerte encefálica 164
  - a) Lesión irreversible del tallo encefálico 164
  - b) Certeza de la exacta causa de una lesión encefálica irreversible 164
  - c) Situación de excepción 164
- Bibliografía general 165

## Capítulo 7

- La Punción Lumbar 167
- La barrera hematoencefálica 167
- La dinámica del LCR 167
  - 1 Indicaciones de la PL 168
  - 2 Contraindicaciones de la PL 168
    - a) Síndrome de hipertensión intracraneal por lesión focal del SNC 168
    - b) Otras 168
  - 3 Realización de la PL 168
    - a) Los pasos a seguir en una PL 168
  - 4 ¿Qué debe observar al realizar la PL? 171
    - a) Presión del LCR 171
    - b) LCR hemorrágico 171
    - c) LCR xantocrómico 171
    - d) LCR turbio 172
- Bibliografía general 172

## Adenda

- Autoevaluación de 150 preguntas 173
- Respuestas 197





# INTRODUCCIÓN

## LA ANAMNESIS Y

### EL EXAMEN NEUROLÓGICO

*“No hay enfermedades sino enfermos”*

(Gregorio Marañón y Posadillo,  
médico, intelectual y humanista español, 1887-1960)

En la medicina la anamnesis es fundamental para poder llegar a un diagnóstico correcto y, por tanto, dar el tratamiento adecuado.

Por diversas razones, en particular las tendencias a hacer que en el acto médico cada vez se valore más “la productividad”, el tiempo para ver a nuestros pacientes es restringido en la consulta ambulatoria. De esta manera, si la historia clínica no es correctamente realizada, difícilmente se llegará a ofrecer una medicina resolutoria y de calidad.

La práctica diaria muestra que la mayor parte de los enfermos con dolencias neurológicas son derivados al especialista, con la consecuente saturación de los sistemas de atención secundaria y terciaria. Además, ¿cuántos exámenes de alta complejidad son solicitados sin que exista una hipótesis fundada en la clínica? Ello no subsana una acción médica no iniciada de la manera apropiada. Solo hay mayor confusión y una verdadera escalada en realizar más y más procedimientos en la búsqueda de un diagnóstico. ¿Acaso esto no encarece los sistemas de salud?

Efectuar una buena anamnesis es un proceso de aprendizaje dinámico y continuo. Puede parecer un tópico, pero es incuestionable que el médico nunca termina de aprender. No hay duda de que la experiencia es un plus invaluable. Ahora bien, es usted, joven médico o alumno, quien resuelve y resolverá la mayor parte de las necesidades de salud de nuestra población.

El solo pensar en hacer un examen neurológico aparece como una tarea larga y engorrosa. Añada la limitación de tiempo, ya comentada, para ver al enfermo.

¿Cómo realizar un examen eficiente y eficaz?

En toda la medicina, el proceso diagnóstico se inicia con una adecuada anamnesis. En esta etapa usted establece qué buscar en la exploración neurológica. El examen es “dirigido” a encontrar lo que ya ha sospechado en la entrevista. Si un paciente le relata una ciática, su evaluación se debe orientar en ese sentido. En el diálogo con el enfermo conoce su nivel de conciencia, juicio, inteligencia y atención. Si no hay quejas de síntomas visuales, cefalea o molestias de las extremidades superiores, con una alta probabilidad todos estos sistemas estarán normales. Con este simple ejemplo le quiero transmitir la idea del examen neurológico orientado por la anamnesis. Esto no significa que su exploración no deba ser minuciosa. Parece obvio, pero no siempre llevado a la práctica diaria: es el paciente quien le indica qué, cómo y dónde examinar. Así se impide que la tecnología diagnóstica sea utilizada irracionalmente intentando subsanar el desconocimiento o, simplemente, enviar al enfermo al especialista, más por evitación que por una sospecha diagnóstica sólida.

¿Está en la etapa formativa de la semiología? Pues tiene que hacer un examen completo y

## Introducción

---

detallado. Dispone del tiempo y de un preceptor que lo guiará en este camino.

Considere que un examen neurológico toma más de una hora. No es la intención que se agoten usted y el paciente. Una buena medida es dividirlo en dos partes y dejar la evaluación de la sensibilidad, la parte más subjetiva y difícil, para el final.

*Antes de adentrarse en la patología debe conocer la normalidad.*

Examine a sus compañeros, amigos y parientes. Le aseguro que no faltarán voluntarios. La mayor parte de las personas responden positivamente a ser examinadas; compruébelo.



*“Goya atendido por el Dr. Arrieta”. Francisco José de Goya y Lucientes, 1820. Reproducción autorizada al autor por Minneapolis Institute of Arts, The Ethel Morrison Van Derlip Fund.*

# LA ANAMNESIS EN LA NEUROLOGÍA

CAPÍTULO

# 1

*“En cada acto médico debe estar presente el respeto por el paciente y los conceptos éticos y morales; entonces la ciencia y la conciencia estarán siempre del mismo lado, del lado de la humanidad.”*

(René Gerónimo Favaloro, cardiocirujano argentino, 1923-2000)

## 1 Las dificultades en obtener la anamnesis y cómo salvarlas

Considero que la anamnesis es la parte más difícil en el aprendizaje de la neurología. La entrevista con el paciente está condicionada por factores que van mucho más allá del conocimiento de las más intrincadas vías anatómicas o de la sapiencia que usted tenga de la patología.

En la entrevista clínica se dan múltiples factores que si no los conoce y no los maneja adecuadamente, hacen de esta más una fuente de confusión que de información valiosa.

Todo se inicia con la empatía establecida con el entrevistado. Medite, se trata de una persona asustada o agobiada por una enfermedad. La reacción de los individuos ante el miedo genera las más diversas manifestaciones. Hay pacientes tímidos y lacónicos, donde obtener los datos será una tarea difícil. Otros, de entrada, le exigen realizar exámenes complementarios para “descartar una situación grave”. El acceso a Internet alcanza a un grupo cada vez más numeroso de personas con un mayor nivel educacional. Muchos enfermos le traen información acerca de “su dolencia”. Debe transmitir seguridad en lo que usted sabe hacer, pero también interés por los datos que se le proporcionen. No descalifique los temores y creencias del paciente. Dígame: “Ya veremos eso, pero pri-

mero quisiera que me cuente las molestias que le aquejan”.

Los enfermos que han consultado a otros colegas le querrán mostrar los exámenes complementarios realizados. Indíqueles que quiere escuchar lo que motivó las consultas anteriores antes de conocer dicha información.

*El prejuicio es uno de los grandes enemigos y fuente de muchos errores en la medicina.*

Otra barrera la constituye el lenguaje del consultante. Lo que un lego relata como “adormecimiento” o “entumecimiento” es en realidad una “parálisis”, o la amplia acepción que tiene el síntoma “mareo”, por ejemplo.

*Es usted quien debe adaptarse a cada jerga según la condición social y cultural del paciente. Aprenda a conocer la idiosincrasia de su pueblo. Si no entiende un término, pida que se lo expliquen.*

Usted debe tomar el hilo conductor de la anamnesis, pero no se trata de hacer un cuestionario. Deje los espacios para que el entrevistado pueda relatar los hechos. Apenas detecte la información relevante, profundice en ese punto. Tome en consideración que muchas veces el enfermo padece un trastorno paroxístico que no lo experimenta en el momento de la consulta. Debe ad-

quirir la habilidad para que sea capaz de evocar y comunicarle los detalles de sus síntomas de la manera más esclarecedora y comprensible.

Pregunte acerca de la vida familiar, laboral y el entorno social. Esto va distendiendo el diálogo y, además, allí puede estar la información que le permita sospechar el diagnóstico.

Una persona que relate dificultad para subir escaleras y el antecedente de tener familiares que fueron perdiendo progresivamente las fuerzas, le podrían estar indicando una condición hereditaria, como es el caso de una distrofia muscular.

Si otro enfermo le informa que trabaja con baterías de automóviles y su queja es de dolores abdominales y debilidad en las extremidades, pudiera tratarse de una intoxicación crónica por plomo.

Es esencial conocer los fármacos que usa el paciente. ¡No imagina la cantidad de cuadros neurológicos que son consecuencia de reacciones adversas a drogas!

### **Caso clínico 1.1**

*Mujer de 28 años. Acudió a Urgencias por presentar posturas fijas y dolorosas de su cuello y lengua. Estas eran abigarradas y le limitaban severamente el habla.*

*Inicialmente se planteó un cuadro de histeria sustentado en síntomas tan “atípicos y heterogéneos”, además de la inmediata respuesta al diazepam intravenoso.*

*Al realizar la anamnesis, la enferma refirió que había recibido una dosis oral de tietilperazina (un antivertiginoso de la familia de los neurolépticos) que fue prescrita por mareos.*

El diagnóstico era una distonía aguda por neurolépticos y no un cuadro conversivo.

En muchas ocasiones, el examen físico puede resultar completamente normal. Muestra de ello pudiera ser una transitoria pérdida de conciencia. La relación que haga el paciente y un testigo del episodio le darán las directrices correctas.

### **Caso clínico 1.2**

*Mujer de 16 años, estudiante y previamente sana. Después de haber estado en una fiesta, llegó a su casa a las seis de la mañana. La conciliación del sueño fue inmediata. La madre escuchó “ruidos extraños” en el cuarto de su hija. Acudió y la vio en una postura rígida, con los ojos abiertos y “blancos”. La piel, especialmente en los labios, tenía un tinte cianótico. Luego, la enferma presentó sacudidas en todo el cuerpo, seguidas de una respiración estertorosa y con una abundante salivación. A los pocos minutos, la muchacha abrió los ojos, balbució algunas frases incoherentes y, luego, se quejó de cefalea y dolores musculares. Pausadamente, adquirió una mayor conexión al medio, pero era evidente su confusión y somnolencia. La cama estaba mojada, lo que dio cuenta de que la paciente tuvo pérdida del control de esfínteres. Sus padres pensaron que estaba “bajo el efecto de drogas”.*

*La enferma fue evaluada en Urgencias. A través de un examen toxicológico se comprobó que no había bebido alcohol ni consumido droga alguna. En el examen físico solo destacó la presencia de heridas por mordedura en la parte lateral de la lengua y los carrillos.*

*La bioquímica general era normal, en especial la glicemia, la calcemia y los electrolitos plasmáticos.*

*Un electrocardiograma y una tomografía axial computarizada (TAC) cerebral con medio de contraste también fueron normales. El electroencefalograma (EEG) mostró una actividad irritativa generalizada.*

En este caso es evidente la descripción de una crisis convulsiva tónico clónica generalizada. Observe que hay preguntas clave que debe hacer a los testigos del episodio: postura, presencia de movimientos y sus características, color de la piel, desviación de la mirada, patrón respiratorio, control de esfínteres, presencia de compromiso cualitativo de conciencia y síntomas posteriores, entre otros. El examen físico solo mostró lesiones por la mordedura de la lengua y carrillos, pero el examen neurológico era normal.

*No es la regla que presencia una crisis convulsiva, y solo una buena anamnesis, donde sepa recabar lo importante, le indicará el diagnóstico correcto.*

### Caso clínico 1.3

*Mujer de 28 años. Tenía el antecedente de “desmayos” durante su adolescencia. Se encontraba en una reunión social. Había bastante gente y la temperatura ambiental era alta. Estaba de pie por más de una hora. La enferma sintió mareos, visión borrosa, sudoración fría, náuseas y un aumento de los movimientos intestinales. Intentó llegar a la sala de baño, pero en el trayecto tuvo un “desvanecimiento” y caída a nivel. La pérdida de conciencia fue fugaz. Ella escuchaba las voces de sus amigos muy lejanas. Al recuperarse sabía dónde estaba. Los testigos destacaron la intensa palidez de la enferma y la abundante sudoración fría que le empapaba sus ropas.*

*En Urgencias la paciente estaba lúcida y con un examen neurológico normal. La presión arterial era de 100/60 mm de Hg y un pulso de 58 por minuto, regular. El examen cardíaco fue normal y un electrocardiograma solo mostró una bradicardia sinusal. La glicemia era de 117 mg/dl y la prueba de embarazo negativa.*

Este caso también corresponde a una joven mujer que sufre una pérdida transitoria de conciencia. Nuevamente hay hechos que únicamente a través de la historia clínica permiten configurar el diagnóstico: la paciente estaba de pie por más de una hora, el ambiente era caluroso y hubo varios síntomas antes del desmayo, además de la palidez y sudoración fría. Los testigos no hicieron mención a ningún tipo de movimiento, el período de inconsciencia fue fugaz y sin confusión posterior. También, estaba el antecedente de episodios muy parecidos en la adolescencia y en circunstancias similares.

Todos estos elementos le permiten diagnosticar un síncope vaso-vagal.

## 2 El perfil temporal de la presentación de síntomas y signos neurológicos

Uno de los pilares de la anamnesis en la neurología es el perfil temporal de instalación de los síntomas y signos. Dicho perfil es tan importante que le dará las directrices para llegar al diagnóstico del síndrome, la localización de la lesión en el sistema nervioso central (SNC) o periférico (SNP) e, incluso, la causa o etiología.

### 2.1 Perfil agudo

Aquí, el paciente en segundos, minutos u horas, experimenta un cambio en su condición médica y neurológica. Ejemplo de ello son las enfermedades vasculares cerebrales, la epilepsia, y los traumatismos encefalocraneanos (TEC) y raquimedulares.

### Caso clínico 1.4

*Varón de 53, hipertenso parcialmente controlado con enalapril 10 mg/día. Estaba viendo televisión y en forma súbita presentó una intensísima cefalea. La describió: “Como si me dispararan en la cabeza... fue el peor dolor de mi vida”. Esta cefalea se acompañó de náuseas y abundantes vómitos. Acudió a Urgencias, donde se le diagnosticó una migraña –el enfermo no tenía el antecedente de esta condición– y una crisis hipertensiva, y recibió el tratamiento pertinente para esos casos.*

*El dolor disminuyó con el paso de los días, pero sin dejar de estar presente. A la semana se realizó una TAC de encéfalo que fue normal. Su examen neurológico resultó sin anomalías, particularmente no había signos meníngeos, alteración de las pupilas, de la motilidad ocular ni fiebre. El fondo de ojo era normal.*

*Fue hospitalizado y se le realizó una punción lumbar (PL). Se obtuvo un líquido cefalorraquídeo (LCR) xantocrómico (amarillento) y a un goteo rápido.*

*Se estableció el diagnóstico de una hemorragia subaracnoidea (HSA). La angiografía convencional dio cuenta de un aneurisma de la arteria comunicante posterior derecha. Se colocó un clip quirúrgico al aneurisma roto. El enfermo evolucionó satisfactoriamente y no tuvo secuelas.*

La migraña no se instala en forma súbita, menos aún en un hombre de 53 años y sin haberla sufrido antes. Además, frecuente y erróneamente las crisis de hipertensión arterial son catalogadas como causa de cefalea. El paciente describió una HSA típica. Una TAC realizada a una semana de una hemorragia no masiva puede ser normal.

Repárese que lo determinante para hospitalizar al enfermo y llegar a un feliz resultado fue la anamnesis.

Además de este perfil agudo-súbito, hay otras condiciones neurológicas que se presentan en forma aguda y sin que, necesariamente, impliquen una amenaza vital.

### Caso clínico 1.5

*Mujer de 19 años. Relató la presencia de cefaleas episódicas muy severas, hemicráneas y pulsátiles, acompañadas de palidez intensa, náuseas y vómitos profusos. Había fono y fotofobia. Posterior a los vómitos y el dormir disminuía la intensidad del dolor. Las crisis se iniciaron después de la menarquia.*

*Acudió a Urgencias motivada por la presencia de un curioso fenómeno. Este consistió en la aparición de una pequeña área borrosa brillante y titilante en su campo visual temporal izquierdo. Luego, aparecieron líneas en zigzag y el defecto visual aumentó su tamaño, llegando a comprometer el campo de la visión central, impidiéndole la lectura. Esto duró aproximadamente de diez a quince minutos. Posterior a ello, la imagen centellante comenzó a reducirse siguiendo un patrón inverso al de la progresión. En veinte o treinta minutos la visión se normalizó. En ese momento inició un dolor periorcular y frontal unilateral dere-*

*cho con las características ya descritas.*

*La paciente tenía el antecedente familiar de su madre y abuela materna con migrañas.*

*Hacia tres meses había iniciado el uso de anticonceptivos orales. Desde esa fecha notó una frecuencia de crisis de cefaleas entre una a dos semanales.*

*El examen físico y neurológico fue normal. Se había realizado una TAC, también normal.*

En este caso hay un perfil agudo de instalación de los síntomas. Sin embargo, no es súbito, como el caso clínico 1.4. La paciente tenía una anamnesis remota de episodios con características similares. En los antecedentes familiares destacaba que su madre y abuela eran jaquecosas. A lo anterior, se suma el hecho de que la enferma inició la ingesta de anticonceptivos hormonales.

*Observe que solo con una anamnesis bien realizada puede establecer el diagnóstico de una migraña con aura.*

## 2.2 Perfil subagudo

Los síntomas y signos se instalan en un plazo que oscila entre unos pocos días y un par de semanas. Ejemplo de ello son las enfermedades inflamatorias, infecciosas y tumores de rápido crecimiento.

### Caso clínico 1.6

*Mujer de 17 años, previamente sana. Dos días antes de su ingreso inició un cuadro caracterizado por odinofagia y fiebre de 37,8°C axilar. La joven empeoró rápidamente, apareciendo una intensa cefalea, náuseas y vómitos profusos, y un progresivo rebajamiento del nivel de conciencia. Fue evaluada en Urgencias. La enferma estaba en un sopor superficial, con vómitos explosivos y una temperatura axilar de 39,5° C. La presión arterial era de 90/50, y un pulso de 140 y filiforme. No había lesiones en su piel. El examen neurológico no dio cuenta de focalización y el fondo de ojo mostraba una papila neta. Destacó la presencia*

de signos meníngeos. En forma inmediata, en el propio box de atención, se procuró accesos venosos, se aportó solución fisiológica y se hemocultivó. Luego, mientras se preparaba y realizaba una PL, se utilizó un esquema anti-biótico de amplio espectro.

La PL dio salida a un LCR a alta presión y turbio, con 5 mg/dl de glucosa (glicemia de 72 mg/dl), proteínas de 280 mg/dl y 1800 células, 95% de polimorfonucleares. La tinción de Gram mostró diplococos Gram negativos. Se diagnosticó una meningitis meningocócica. La paciente fue trasladada a la Unidad de Cuidados Intensivos. Además, se procedió a la notificación inmediata para las medidas pertinentes con los contactos.

Una TAC diferida solo dio cuenta de un discreto realce meníngeo con el medio de contraste.

A las veinticuatro horas, la enferma estaba prácticamente afebril, alerta, lúcida y sin alteración en el examen neurológico. Los hemocultivos y cultivo del LCR fueron positivos para la *N. meningitidis*.

La paciente fue dada de alta al décimo día de su hospitalización, en perfectas condiciones y sin secuelas.

Sin duda, un caso afortunado. El cuadro se inició como una faringitis cuarenta y ocho horas antes de que la enferma se agravara. La presencia de los signos meníngeos, en el contexto de un cuadro séptico, fue determinante en la sospecha diagnóstica y el tratamiento oportuno.

### Caso clínico 1.7

Varón de 73 años, con el antecedente de una hipertensión arterial bien controlada. Presentó una cefalea de aproximadamente dos semanas de evolución, de predominio frontal izquierdo, la cual se instaló insidiosamente y cedía con la analgesia habitual.

Dos meses antes del inicio de los síntomas, el paciente golpeó la cabeza contra el borde de una ventana mientras realizaba labores en

un pequeño huerto. En ningún momento tuvo una pérdida de conciencia.

Su cefalea fue en franco aumento, incluso dificultándole la conciliación del sueño. Al mes de evolución presentó una afasia y una hemiparesia derecha, y asociado a un compromiso cuantitativo de conciencia. Visto en un centro de atención primaria fue derivado al neurólogo con el diagnóstico de “una posible enfermedad de Alzheimer”.

En urgencias se realizó una TAC (Figura 1.1) que mostró un extenso hematoma subdural crónico frontal, temporal y parietal izquierdo. Se realizó el tratamiento neuroquirúrgico pertinente.

El enfermo recuperó sus funciones cerebrales por completo.

Es un ejemplo ilustrativo de la importancia de considerar la temporalidad de la instalación de los síntomas. Obviamente, la enfermedad de Alzheimer es un diagnóstico insostenible. Esta demencia evoluciona lentamente y sin un compromiso cuantitativo de la conciencia o con los signos focales exhibidos por el paciente.

### 2.3 Perfil crónico

Los síntomas y signos neurológicos se instalan de modo paulatino, en el curso de meses o años. Ejemplo de ello son enfermedades degenerativas del sistema nervioso y tumores de lento crecimiento, entre otros.

#### Caso clínico 1.8

Mujer de 67 años con el antecedente de haber sido tratada por un cáncer mamario tres años antes. En los últimos seis meses notó un envaramiento progresivo de las extremidades inferiores. Inicialmente le dificultaba apurar el paso para alcanzar el bus. Posteriormente se agregó urgencia de la micción, constipación y un intenso dolor dorsal.

En el examen neurológico había una paraparesia espástica con un nivel sensitivo D5-D6.

*Los reflejos miotáticos estaban exaltados y las respuestas plantares eran extensoras.*

*Se realizó una resonancia nuclear magnética (RNM) de columna dorsal que mostró una infiltración tumoral vertebral desde D4 a D7, con invasión del canal raquídeo y compresión extradural de la médula D5-D6 (Figura 1.2 a y b). Los otros estudios dieron cuenta de una enfermedad diseminada con múltiples metástasis.*

Se muestra cómo los síntomas se instalaron insidiosamente consecuencia de un tumor que comprimió la médula espinal. Inicialmente la fuerza apareció mucho menos afectada. Sin embargo, la enferma tuvo todos los elementos descritos en el síndrome piramidal. Distinta es la situación de un traumatismo medular o de un infarto espinal. Estas son patologías agudas, pues hay una evidente debilidad flácida con los reflejos miotáticos disminuidos o ausentes, al menos en la fase precoz. En el capítulo del examen motor se hace un análisis en profundidad de este punto.

*A pesar de la gran utilidad del perfil temporal en la instalación de los síntomas y signos, siempre habrá excepciones. Tumores de muy rápido crecimiento y brotes de una esclerosis múltiple, entre otros, pueden no seguir los patrones de presentación temporal que usted pudiere esperar.*

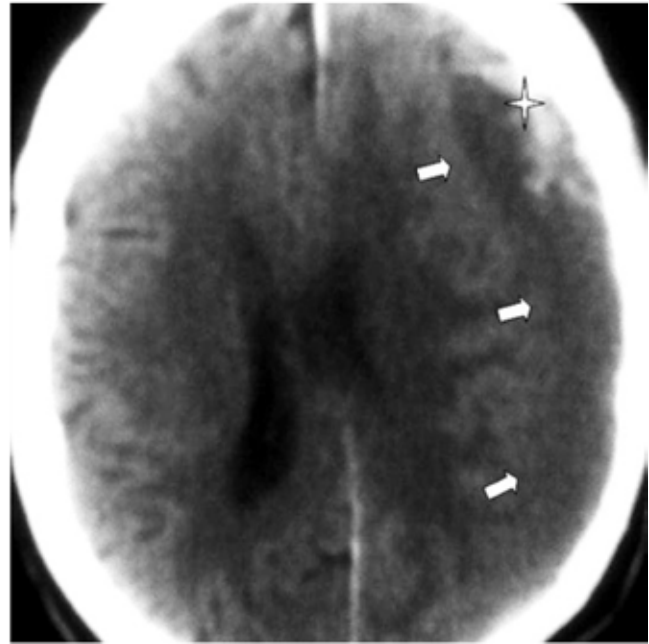
*No obstante, no le restan el gran valor clínico al concepto expuesto.*

### 3 La visión del enfermo como un todo

La división de la medicina en especialidades es absolutamente artificial. Esto es una perogrullada, aunque al evaluar a un paciente los síntomas referidos condicionan que el enfoque se realice hacia una de las ramas de la medicina.

*¿Qué se quiere explicar con esto?*

En muchas ocasiones, lo más destacable en las quejas del enfermo son síntomas neurológicos. A pe-



**Figura 1.1** TAC de cerebro. Las flechas señalan un extenso hematoma subdural crónico izquierdo; la estrella, un sangrado reciente.

sar de ello, es mejor pensar en síntomas a secas que pudieran traducir una enfermedad no neurológica. Mantenga su mente abierta a esta posibilidad.

*No debe descuidar la realización de un examen físico general por el solo hecho que las molestias del paciente sean “neurológicas”.*

Ejemplos de ello sobran.

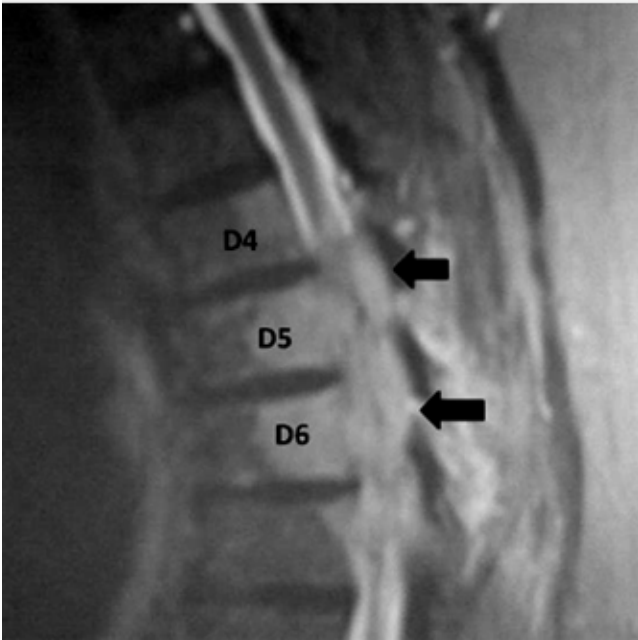
#### Caso clínico 1.9

*Mujer de 32 años, sana y que ingresó a Urgencias por pérdida de conciencia repetidamente. Las características clínicas eran similares al caso clínico 1.3. Sin embargo, la enferma estaba hipotensa y taquicárdica, con piel y mucosas pálidas. Además, presentó un dolor en el hipogastrio.*

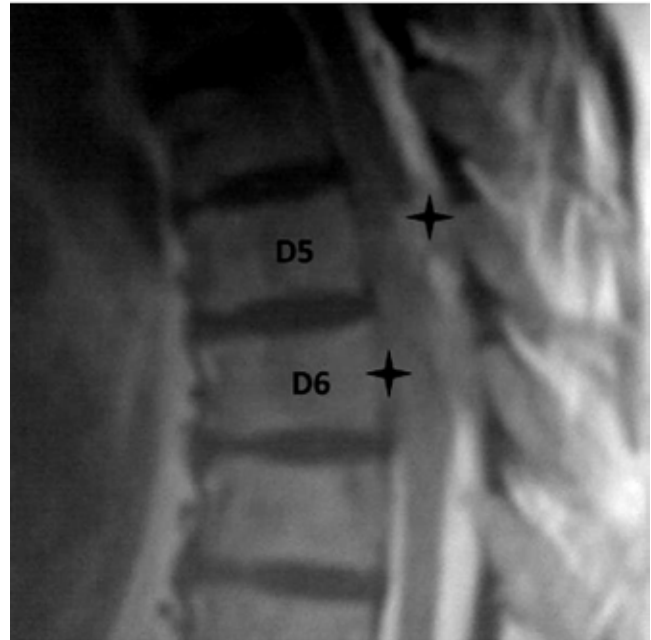*Tenía una amenorrea de ocho semanas y la prueba de embarazo fue positiva. Una ecografía transvaginal no encontró embrión en la cavidad uterina.*

*Se diagnosticó un embarazo ectópico complicado y se procedió a la resolución quirúrgica.*





**Figura 1.2a** RNM de columna dorsal, corte sagital. Los cuerpos vertebrales de D4 hasta D7 están invadidos por el tumor. Las flechas indican la invasión de canal raquídeo y la compresión de la médula dorsal.



**Figura 1.2b** RNM dorsal, corte sagital. Las estrellas indican la compresión extradural de la médula espinal en D5 y D6.

Repare que la paciente presentó síncope como la mujer del caso clínico 1.3, pero estos eran consecuencia de una hipotensión por una hemorragia interna. El haber recabado el antecedente de una amenorrea y la realización de una prueba de embarazo fueron determinantes para llegar al diagnóstico.

### Caso clínico 1.10

Varón de 44 años a quien se le realizó una extracción dentaria una semana antes del inicio de sus síntomas. Presentó un cuadro de un mes de evolución caracterizado por sensación febril nocturna y fiebre objetivada de hasta 38,8°C axilar, baja de peso de 10 kg, compromiso del estado general, una cefalea pertinaz y palidez. Se detectó un síndrome anémico moderado, con una VHS de más de 90 mm a la hora y una serología para el VIH negativa.

Se realizó una RNM de encéfalo que dio cuenta de pequeñas lesiones redondeadas (5 mm) en la convexidad y que captaban intensamente el medio de contraste.

Se derivó a la capital con el diagnóstico pre-

suntivo de un linfoma sistémico con invasión del SNC.

En el examen físico el paciente estaba pálido, febril, sudoroso y sin anomalías en la exploración neurológica. En la auscultación cardíaca había un soplo diastólico 2/6 en el foco mitral.

El ecocardiograma y los hemocultivos confirmaron una endocarditis bacteriana en una válvula mitral dañada por una enfermedad reumática antigua, asintomática. Las lesiones vistas en la RNM correspondieron a pequeños aneurismas sépticos de las porciones más distales de las arterias de polígono de Willis.

El enfermo respondió adecuadamente al tratamiento antibiótico, incluso lográndose la resolución de los aneurismas.

Este caso ejemplifica que el enfoque inicial se centró en la presencia de la cefalea y los hallazgos de la RNM. Sin embargo, lo importante estaba en relacionar la cirugía dental, el síndrome febril y la presencia de un soplo diastólico mitral para establecer la sospecha de una endocarditis bacteriana.

### Caso clínico 1.11

*Mujer de 82 años, hipertensa bien controlada. Al despertar, notó un intenso dolor orbitario y ocular derecho, acompañado de náuseas y vómitos profusos. Estaba pálida, con una PA de 170/90, pulso de 88 regular y sin fiebre. Además, tenía una intensa fotofobia en su ojo derecho. El globo ocular se palpaba a tensión, con una importante congestión conjuntival y midriasis. El fondo de ojo mostró una papila de bordes netos con una amplia excavación. El resto de su examen neurológico fue normal, destacando la ausencia de signos meníngeos. Fue evaluada por un oftalmólogo quien realizó una tonometría y confirmó la sospecha de un glaucoma de ángulo estrecho. La enferma fue hospitalizada para el manejo del glaucoma agudo. El colega realizó una iridectomía diferida. Se logró conservar una aceptable visión del ojo afectado.*

En un adulto mayor que presente un dolor intenso de la zona orbitaria, asociado a ojo rojo, fotofobia, midriasis, náuseas y vómitos profusos, tenga siempre en cuenta la posibilidad de un glaucoma de ángulo estrecho. La presencia de cefalea, náuseas y vómitos pueden hacer pensar en una lesión del SNC, solicitando exámenes innecesarios y retardando el diagnóstico correcto.

Finalmente, tenga presente dos reglas de oro de la neurología:

*“Mientras más extraños, singulares y extravagantes son los síntomas de un paciente, con más probabilidad se trata de un desorden orgánico”.*

*“Aquellos casos difíciles y en donde no se encuentran luces del diagnóstico, lo mejor es comenzar haciendo una nueva y detallada anamnesis”.*

### Bibliografía general

- Barraquer Ferré L, De Gispert Cruz I, Castañer Vendrell E. Tratado de enfermedades nerviosas. Barcelona: Salvat Editores, 1936.
- Barrientos N. Cefaleas. Santiago de Chile: Mediterráneo, 2007.
- Beauchamp TL, Childress JF. Principles of Biomedical Ethics. 4th ed. New York: Oxford University Press, 1994.
- Chimowitz MI, Loggian EL, Caplan LR. The accuracy of bedside neurological diagnosis. *Ann Neurol* 1990; 28: 78-85.
- Clèries X. El paciente tiene la palabra. Barcelona: Viguera Editores, 2009.
- Goic A. Semiología médica. 3ª ed. Santiago de Chile: Mediterráneo, 2010.
- Mainetti JA. Bioética. Ética de las especialidades médicas. La Plata. Ed. Quirón, 1997.
- Ropper A, Samuels M. Adams and Victor's Principles of Neurology. 9th ed. New York: McGraw Hill, 2009.
- Rowland LP, Pedley TA. Merritt's Neurology. 12th ed. Philadelphia: Lippincott Williams & Wilkins, 2009.
- Zarranz, JJ. Neurología. 4ª ed. Barcelona: Elsevier España, 2007.

*“Así hicieron los Procreadores, los Engendradores, los Dominadores, los Poderosos del Cielo. Inmediatamente fue pronunciada la Palabra de Construcción, de Formación de nuestras primeras madres, nuestros primeros padres; solamente mazorcas amarillas y mazorcas blancas entraron en su carne... Tales fueron nuestros primeros padres, tales fueron los cuatro hombres contruidos: ese único alimento entró en su carne.”*

(Mito maya de la creación del hombre, Popol Vuh)

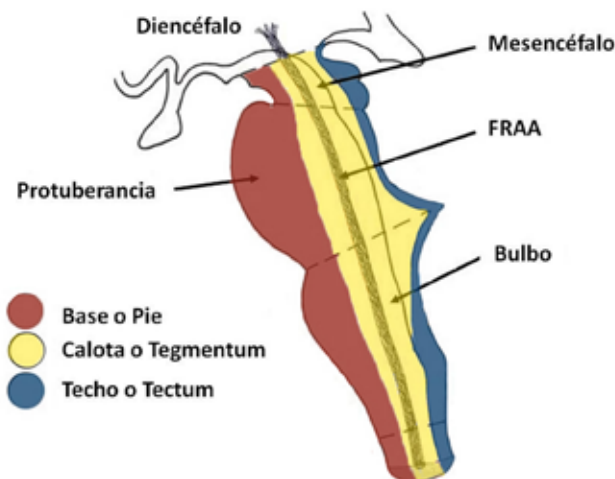
El examen mental se inicia con la entrevista del paciente. La relación de los síntomas y antecedentes aportados por el consultante le informan si está vigilante y lúcido.

Este examen incluye dos vertientes a explorar: la vigilia y los contenidos de conciencia.

## 1 La vigilia

Anatómica y funcionalmente la vigilia depende de la integridad de la formación reticular activadora ascendente (FRAA). Es un gran número de neuronas dispuestas en una red en el tronco encefálico y que están profusamente conectadas a las vías auditivas, visuales, táctiles, del dolor y el sistema límbico (Figura 2.1). Sus núcleos (del rafe, locus coeruleus, reticulares pontinos y bulbares, entre otros) juegan un papel fundamental en la fisiología del sueño. Esta red culmina en el tálamo, desde donde se proyectan neuronas hacia la corteza cerebral.

La FRAA es la responsable del aspecto cuantitativo de la conciencia. Un paciente despierto o vigilante le permite inferir que este sistema está intacto.



**Figura 2.1** La formación reticular activadora ascendente. Además, la división del tallo cerebral en mesencéfalo, protuberancia y bulbo, y base, calota y techo.

## 1.1 El ciclo sueño-vigilia

El sueño obedece a una función circadiana de alternancia con la vigilia y regulada por un reloj interno en el hipotálamo. Se divide en: MOR (movimientos oculares rápidos), REM (es la sigla en inglés de rapid eye movements) o paradójico, y no-MOR, no-REM o sueño lento.

Las funciones reparativas ocurren en la fase no-REM y ocupan la mayor parte del dormir. Muchas de las parasomnias como el sonambulismo, los terrores nocturnos, la enuresis, los movimientos periódicos de las extremidades inferiores y la activación-sincronización de focos epilépticos, entre otros, ocurren en la etapa no-REM.

El sueño REM aparece unos 90 minutos después de haber iniciado el dormir y se concentra hacia la madrugada. En esta fase del sueño se presenta la actividad onírica. Es interesante que núcleos reticulares del tallo encefálico bloqueen la actividad motora espinal, a excepción de los movimientos oculares. Evolutivamente es un mecanismo protector que evita el “vivir” las pesadillas. ¿Imagina a un *Ardipithecus ramidus* durmiendo en la copa de un árbol y las consecuencias de moverse durante el soñar? Son obvias: la caída y su indefensión frente a los predadores acechantes.

Existe una entidad llamada el trastorno conductual del sueño REM. El paciente moviliza sus extremidades y/o se incorpora mientras sueña, con el riesgo tanto para la integridad física propia como la de su compañero/a de habitación. Este cuadro puede preceder a los síntomas mentales y motores de varias condiciones neurodegenerativas, especialmente la enfermedad de Parkinson.

En ocasiones, individuos normales pueden adquirir algún grado de alerta en la etapa REM. Esto se expresa como una parálisis del sueño. La presencia de alucinaciones hipnagógicas (del dormir) e hipnopómpicas (del despertar) también se relacionan a esta etapa. Usted las debe conocer, puesto que será consultado por ellas. Cuando estos fenómenos son muy frecuentes y se asocian a una cataplexia –la pérdida abrupta del tono muscular, con caída, parálisis, pero sin pérdida de conciencia – y hay una severa hipersomnia diurna, debe

plantear el diagnóstico de una entidad llamada narcolepsia. No obstante, el síndrome de apnea-hipopnea obstructiva (SAHO) es una enfermedad mucho más prevalente y una de las causas más frecuentes de hipersomnia diurna.

## 1.2 El compromiso cuantitativo de conciencia

Diversas noxas pueden afectar a la FRAA, tanto lesiones estructurales como el compromiso difuso del SNC que ocurre en las encefalopatías o en las intoxicaciones (alcohol, benzodiazepinas, opiáceos, barbitúricos, CO, etc.).

La anestesia general es una forma controlada de inhibir este sistema.

## 1.3 Los niveles del compromiso cuantitativo de conciencia

### a) La obnubilación

Es un estado en que el paciente aparenta estar vigilante. Sin embargo, usted nota que la conexión que se establece no es la de una persona completamente despierta. Aun cuando el individuo esté orientado en lugar y tiempo, hay una dificultad para seguir la ilación del diálogo y la latencia de las respuestas es prolongada.

Para una mejor idea de la obnubilación, simplemente recuerde cuando recién despierta, temprano en la mañana. Notará que su nivel de alerta no es el mismo que cuando llega, lleno de entusiasmo, a su clase de Neurología.

¿Se está preguntando acerca de la confusión? Ya se analizará.

### b) La somnolencia

La alteración de la vigilia es más evidente. El individuo tiene una atención francamente disminuida, bostezo, mantiene el control de sus esfínteres – diferencia con el sopor–, el mantener un diálogo prolongado se hace dificultoso y fácilmente cae en un sueño superficial.

El mejor ejemplo, que todos hemos vivido, es una clase después del almuerzo.

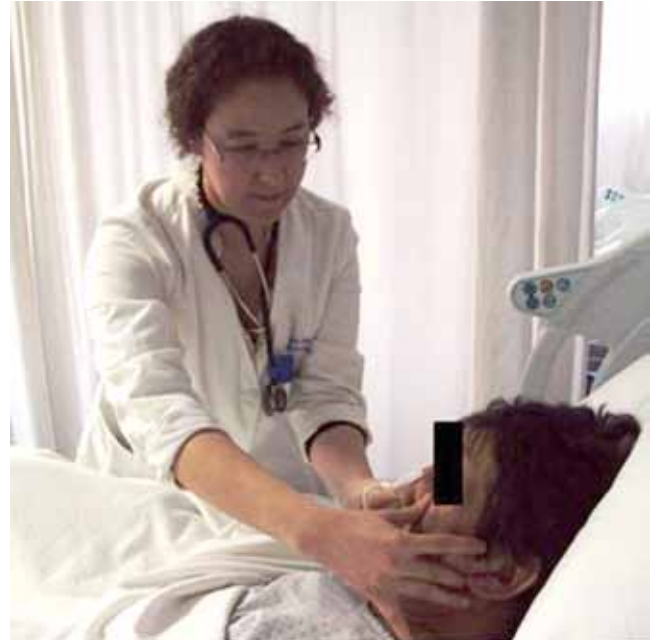### c) El sopor

En el sopor no es posible mantener el alerta y solo a través de un estímulo verbal, táctil o de dolor se logra una fugaz vigilia, pero una vez cesado este, el enfermo, rápidamente vuelve a su condición basal. En inglés sopor es stupor, lo que genera una confusión de los términos. En castellano estupor se refiere a una condición en la que el paciente está despierto, pero con una severa disminución de los movimientos espontáneos y habla. Se describe la rigidez cérea. Al levantar una extremidad del enfermo, la mantiene en la posición que se deje. Pacientes estuporosos los ve en las emergencias psiquiátricas. Hay condiciones como el estupor catatónico, en un tipo de esquizofrenia; o el estupor maniaco, en la enfermedad bipolar.

La severidad del sopor es definida por la magnitud del estímulo necesario para lograr un despertar fugaz. Es mejor describir la maniobra y la respuesta del enfermo. Catalogar el sopor como superficial, medio o profundo resulta poco preciso.

La maniobra va desde el hablar en voz alta al examinarlo, el sacudirlo por los hombros, hasta la aplicación de un estímulo doloroso. Respecto a lo último, evite frotar con sus nudillos el esternón del enfermo. De seguro le provocará una equimosis. Una maniobra efectiva consiste en comprimir con sus dedos cordiales la zona alta del ángulo de la mandíbula (Figura 2.2). Este procedimiento fue descrito por el neurólogo francés Foix. Compruébelo en usted mismo y podrá apreciar la magnitud del dolor evocado.

En el sopor la respuesta del paciente va desde un transitorio despertar y la articulación de palabras legibles, hasta una reacción de evitación y defensa con una mueca de dolor al realizar la maniobra de Foix. El hecho de que la respuesta defensiva se realice solo con una extremidad y se evidencie una asimetría facial, ya le permiten confirmar la existencia de una hemiplejía.



*Figura 2.2 La maniobra de Foix.*

### d) El coma

El coma se define por la ausencia de actos. Los actos son respuestas estructuradas del cerebro y que traduce una intención. En el soporoso hay una expresión facial de dolor e intento de defensa frente al estímulo nociceptivo aplicado. En el comatoso no ocurre esto, lo cual no excluye que existan movimientos reflejos organizados en el tronco encefálico.

Son clásicos los experimentos de Moruzzi y Magun, en la década del cuarenta, donde seccionaron distintos niveles del tallo cerebral de gatos.

Un coma con sinergia flexora o rigidez de decorticación implica un nivel de daño rostral de la FRAA. Al realizar la maniobra de Foix, o espontáneamente, el enfermo flexiona sus codos, muñecas y dedos, con la inclusión de los pulgares dentro de la palma de las manos. El cuello y extremidades inferiores adoptan una postura de hiperextensión. Si el daño de la FRAA es más caudal, y el coma se profundiza, aparecen las sinergias extensoras o rigidez de descerebración. Hay una hiperextensión y pronación de las extremidades superiores. La cabeza y extremidades inferiores adoptan una postura de hiperextensión.

En la medida que se intensifica el daño rostrocaudal de la FRAA se llega a un coma sin ningún tipo de respuesta o coma carus.

Otra característica del coma es el apremio vegetativo. Hay inestabilidad de la frecuencia cardíaca, presión arterial, sudoración y regulación de la temperatura.

Además, en el examen del paciente inconsciente debe evaluar otros sistemas funcionales. Para tal efecto se ha destinado un apartado especial (capítulo 6).

*El coma es un estado evolutivo. Ningún individuo permanece en un estado de coma de meses o años.*

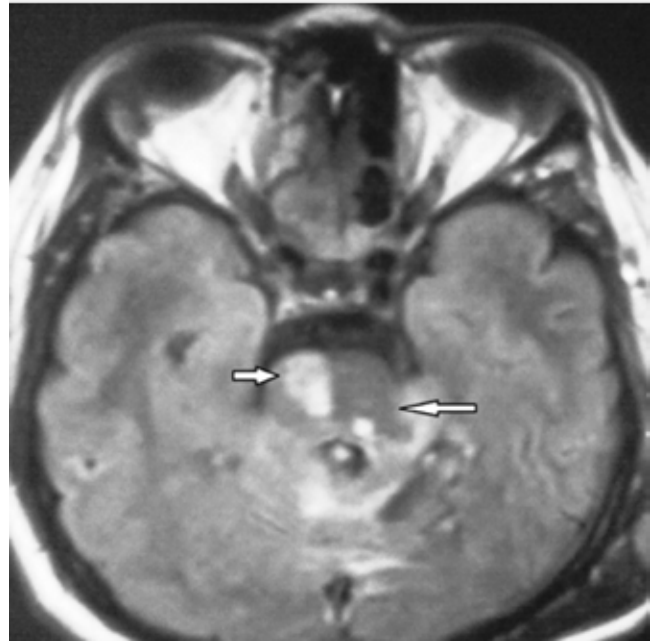
Dependiendo de la etiología y grado de daño del encéfalo, el coma culmina en una recuperación neurológica o la muerte del paciente. La recuperación tiene un amplio espectro, pudiendo ser completa o el enfermo queda en un estado vegetativo persistente. Entre los extremos, existe un continuo en la severidad de las secuelas neurológicas, como es la llamada condición de mínima conciencia donde el paciente logra algún grado de conexión con el medio. Es la etapa que inmediatamente precede al estado vegetativo persistente.

### e) El estado vegetativo persistente

A modo de ejemplo, en un traumatismo encefalocraneal (TEC) grave, el individuo permanece en coma por un plazo variable de varios días a un par de semanas. Aun si las lesiones de la corteza cerebral y de los ganglios basales son severas, el enfermo retoma los ciclos de sueño-vigilia, pues indica una restitución funcional de la FRAA y en ese momento el paciente ya no está en coma. No obstante, el enfermo es incapaz de ver -daño de la corteza occipital- y no puede seguir objetos con la mirada, aunque existe un vagabundeo ocular. Hay un daño piramidal bilateral, reaparece la ventilación espontánea, los bostezos, el rechinar de dientes, la presencia del reflejo de la tos y la producción de lágrimas que puede emular un llanto voluntario. Esto produce una gran angustia e incertidumbre en la familia del paciente. Debe tener claridad acerca del

estado vegetativo persistente y saber explicar que los movimientos del individuo son una actividad refleja. Lo anterior, indica que las funciones vegetativas del tronco encefálico están conservadas.

Con los adecuados cuidados médicos y de enfermería, estas personas pueden sobrevivir durante años.



**Figura 2.3** RMN (corte axial) que muestra lesiones isquémicas en la base de la protuberancia (flechas), principalmente derechas.

### f) Otras condiciones que pueden simular un coma o un estado vegetativo persistente

- *El enclaustramiento o Locked in Syndrome*

Lo producen lesiones de la protuberancia que comprometen su base o pie (vía piramidal) pero que respetan la FRAA (Figuras 2.1 y 2.3). Excepcionalmente puede verse en enfermedades del sistema nervioso periférico.

El paciente está tetrapléjico y dependiente de un ventilador mecánico, pero despierto. Es una condición dramática que, afortunadamente, pocas veces me ha tocado asistir. El enfermo solo es capaz de comunicarse a través del pestañeo o de los

movimientos oculares. Sin una evaluación cuidadosa no podrá hacer el diagnóstico correcto.

- ***El mutismo acinético o estado apático***

Se ve en lesiones frontales y subcorticales extensas.

En el síndrome frontal uno de los síntomas más recurrente es la apatía y el laconismo. El mutismo acinético es un síndrome frontal apático muy severo donde el paciente está alerta, pero su apropósito o falta de intencionalidad es tal, que no habla ni se mueve. Con la amenaza visual o un estímulo nociceptivo es posible que el enfermo logre algún grado de reactividad.

## 2 La lucidez y los contenidos de la conciencia

Dependen de la integridad de estructuras cerebrales corticales y subcorticales.

### 2.1 ¿Cómo definir conciencia?

Una definición operativa de conciencia es: “La capacidad que tiene el individuo de darse cuenta de sí mismo y del medio que lo rodea”. Esta condición es dinámica y la persona tiene, además, la percepción del tiempo. Si usted está alerta significa que está despierto. Asimismo, si el componente cualitativo de su conciencia es normal implica que está también lúcido.

La definición de lucidez puede ser ambigua y depende de la perspectiva del análisis. En la psiquiatría escuchará hablar de las “psicosis lúcidas”. Se refiere a aquellos pacientes despiertos, orientados y atentos, pero con un juicio de realidad alterado, como sería el caso de un esquizofrénico. En la neurología se prefiere hacer extensiva la lucidez a la conservación del juicio de realidad.

#### a) El estado de confusión

En esta condición existe algún grado de compromiso cuantitativo de la conciencia similar a la ob-

nubilación, aunque la frontera no es nítida.

El paciente levemente confuso puede estar orientado en tiempo y espacio. Claro que es característica una mirada sui géneris. Solo viendo enfermos aprenderá a identificarla. Más evidente es la falla en la atención y la concentración, lo que impide al individuo realizar tareas que exija de las mismas. El más nimio estímulo ambiental distrae al paciente. Usted experimenta la sensación de que al intentar mantener un diálogo, el examinado está con tedio o desidia. Si le pide que repita los meses del año invertidos, o le da series numéricas de longitud progresiva y hace que las nombre en orden inverso o le solicita operaciones aritméticas mentales simples, el defecto es evidente.

#### a.1) ¿Cómo diferenciar una sutil confusión de un déficit atencional?

*En la confusión hay algún grado de compromiso cuantitativo de la conciencia, mientras que en el déficit atencional el individuo está completamente alerta.*

En la medida que el grado de confusión es mayor, el paciente pierde la orientación en el tiempo y espacio. Está excitado y con apremio vegetativo, y de un estado de confusión simple pasa a una confusión productiva. En este caso se altera el juicio de la realidad y aparecen las alucinaciones, ilusiones y delirios.

- ***Alucinaciones***

Es la percepción de estímulos que no existen en la realidad. Pueden ser visuales, auditivas, táctiles u olfatorias.

Un tipo de alucinación visual frecuente son las líneas en zigzag o teicopsias, propias del aura visual en la migraña, pero que se dan en una persona vigilante y lúcida.

En los estados de confusión las alucinaciones visuales tienen una mayor organización gestáltica, son más complejas y dan cuenta de una

disfunción orgánica focal o difusa del SNC. Estas alucinaciones tienden a ser vespertinas y la mayoría de las veces tienen un contenido amenazante. Ejemplos de ello son un adulto mayor que curse un cuadro infeccioso o un alcohólico con un delirium tremens. El paciente no tiene la capacidad para enjuiciarlas como tales; le generan un gran temor y una agitación psicomotora intensa.

Hay una situación poco reconocida y más frecuente de lo que se pudiera pensar. Se trata de ancianos con una importante limitación de la visión y, que estando lúcidos, tienen alucinaciones visuales complejas. Esto obedece a que el cerebro privado del estímulo visual, libera visiones escénicas, pero sin un contenido intimidante. Este cuadro se conoce como el síndrome de Charles Bonnet.

### Caso clínico 2.1

*Mujer de 74 años con el antecedente de una hipertensión arterial crónica en tratamiento regular. A consecuencia de una cirugía de cataratas tuvo una hemorragia vítrea. Además, tenía una ambliopía previa del otro ojo. A las semanas de esta drástica disminución de su agudeza visual, notó la presencia de alucinaciones escénicas complejas y coloridas, y que aparecían al dirigir su mirada hacia la pared de su cuarto. Veía paisajes bucólicos, con niños, flores y de un intenso colorido. Era capaz de enjuiciarlos como alucinaciones. El uso de dosis bajas de neurolépticos no las modificó. Cuando se le explicó la causa de su problema y se hizo hincapié en que no obedecían a una enfermedad mental, la paciente se tranquilizó.*

Lesiones de la parte alta del mesencéfalo pueden gatillar una alucinosis peduncular. En varios aspectos se asemeja al síndrome de Charles Bonnet, pero se dan en el contexto de lesiones vasculares y con otros síntomas acompañantes.

Las alucinaciones auditivas son frecuentes en la esquizofrenia y las olfatorias pueden constituir crisis epilépticas del lóbulo temporal (uncus del hipocampo).

Hay alucinaciones fisiológicas especialmente auditivas, aunque pueden ser visuales o táctiles. Es posible que usted las haya experimentado. Tienen relación con el sueño REM y ya se hizo referencia a ellas. Son las alucinaciones hipnagógicas e hipnopómpicas.

- **Ilusiones**

Corresponde a la presencia de un estímulo real, pero que el paciente le da una interpretación incorrecta. Tal vez usted haya visto un arbusto durante una noche oscura y creyó ver a una persona agazapada, pero rápidamente se dio cuenta de su error. El paciente confuso insiste en la equivocada interpretación del estímulo provocándole miedos y desazón.

Una forma especial de ilusión es la sensación de haber estado antes en un lugar que se conoce por primera vez. Es “lo ya visto” o *déjà vu*. Aunque menos frecuente, es la sensación de no conocer un lugar familiar o “lo nunca visto” o *jamais vu*. Estas ilusiones se presentan en muchas personas sanas. Cuando van asociadas a otros síntomas, pueden ser la expresión de una epilepsia del lóbulo temporal.

- **Delirios**

Es una interpretación errada de la realidad. Por ejemplo, el paciente desconfía creyendo que existe un complot del médico con los familiares y cuyo fin es dañarlo, quitarle sus pertenencias o secuestrarlo.

*Frecuentemente encuentra como sinónimos delirio y confusión. Esta acepción de delirio es clasificada en hipoactivo e hiperactivo, siendo equivalentes a un estado de confusión simple y con agitación, respectivamente.*

El examen de los contenidos de conciencia constituye un capítulo extenso. Solo la experiencia clínica le permite evaluar la inteligencia, la memoria, el lenguaje, el juicio y todos los matices emocionales del paciente. Como ya se indicó, al realizar la entrevista evalúe cada uno de estos aspectos.



*Nada podrá sustituir las destrezas que desarrolle en la obtención de una buena historia clínica.*

Existen múltiples pruebas y escalas para tener un perfil de las funciones encefálicas superiores, pero el objetivo no es que usted sea un experto en psicometría. No pierda el norte en el arte de hacer una buena medicina. Si es necesario, solicite el apoyo de un neuropsicólogo, quien posee la preparación para realizar las baterías de pruebas pertinentes, pero no son más que un examen complementario a su evaluación clínica. No obstante, para aquellos casos en que sospeche un deterioro orgánico cerebral la prueba de Folstein o *Mini-Mental Test* es un instrumento validado que permite, en un plazo breve, examinar funciones como la memoria, la concentración, el cálculo, el lenguaje y la praxis, entre otras (Tabla 2.1). Sin embargo, no reemplaza al examen mental y es solo una prueba de pesquisa.

## 2.2 ¿Cómo evaluar las funciones encefálicas superiores específicas?

El estudio de enfermos con infartos cerebrales ha contribuido de manera importante a una mejor comprensión de las áreas específicas del encéfalo implicadas en la memoria, lenguaje, praxis y gnosia, entre otras funciones. Así, es útil que conozca la irrigación del encéfalo y, por tanto, pueda deducir los defectos como consecuencia de la oclusión de una arteria en particular.

### La irrigación del encéfalo

La irrigación del encéfalo se verifica por cuatro vasos: las dos arterias carótidas y las dos vertebrales. Las carótidas se dividen en una interna (CI) y otra externa (CE). Las CI son responsables del 90% del flujo de sangre del encéfalo. La CI ingresa al cráneo por el canal carotídeo y se bifurca en dos ramas terminales: la arteria cerebral media (ACM) y anterior (ACA). La ACM da la irrigación de la mayor parte de los hemisferios cerebrales. En su primera porción se originan las ramas lenticuloestriadas, responsables del riego de los ganglios

basales, cápsula interna y corona radiada. Las divisiones terminales de la ACM irrigan gran parte de la convexidad del cerebro. La ACA alimenta la parte medial de los lóbulos frontales y parietales, corteza frontobasal y las cuatro quintas partes anteriores del cuerpo caloso. Antes de la bifurcación de la CI, se originan la arteria oftálmica (AO), comunicante posterior y coroidea anterior.

Las arterias vertebrales (AV) confluyen para formar la arteria basilar (AB), que ocupa la parte media y anterior de la protuberancia, donde deja una impronta llamada surco basilar. Desde la AB emergen ramos circunferenciales destinados a la porción medioventral del tallo encefálico. El cerebelo es irrigado por la arteria cerebelosa posterior inferior (PICA), rama directa de la AV; y las arterias cerebelosas anterior inferior (AICA) y superior (ACS), ramas directas de la AB. Las tres arterias señaladas, también, contribuyen a la irrigación de las zonas laterales y posteriores del tronco cerebral.

La AB se divide en las dos arterias cerebrales posteriores (ACP), las cuales se unen a las comunicantes posteriores. De este modo, se estructura el polígono de Willis (Figura 2.4), ubicado en la base del encéfalo. Sepa que la gran mayoría de los aneurismas saculares se ubican en los vasos dependientes de este.

Casi todo el tálamo y mesencéfalo son irrigados por ramas de la porción proximal de las ACP, antes de su unión con la comunicante posterior. Las porciones distales de las ACP dan el aporte de sangre a los lóbulos occipitales y a parte de los temporales y parietales.

### a) La memoria

Es la facultad que permite recordar experiencias pasadas y registrar las nuevas. Desde el punto de vista anatómico son varias las estructuras implicadas: los núcleos anteriores del tálamo, los pilares del fórnix, los cuerpos mamilares, los hipocampos y los lóbulos temporales mediales, entre otras (Figura 2.5).

Existen dos tipos de memoria: la declarativa, o explícita y la procedural, o implícita.

**Tabla 2.1** Examen Mental  
(Mini Mental State de Folstein)

**ORIENTACIÓN**

Diga el número y día de la semana, mes, año y estación en que estamos 5

Diga el lugar, hospital, ciudad, provincia y país en que estamos 5

**RETENCIÓN**

Repita las siguientes palabras: zapato, cobre, clavel 3

**ATENCIÓN Y CÁLCULO**

Reste sucesivamente 100-7: 93, 86, 79, 72 y 65 5

**MEMORIA**

Repita las palabras antes nombradas (zapato, cobre, clavel) 3

**LENGUAJE**

Mostrar un lapicero y un reloj. Denominarlos 2

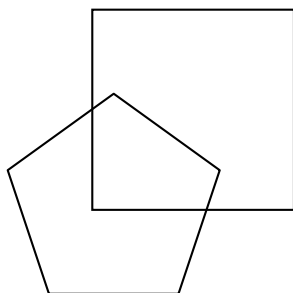
Repetir “Tres perros en un trigal” 1

Indicar: Tome un papel con su mano derecha, dóblelo por la mitad y póngalo sobre la mesa 3

Lea y haga lo que dice: “CIERRE LOS OJOS” 1

Escriba una oración: 1

Copie este dibujo 1



**TOTAL** **30**

**Anormal** **24 o menor**

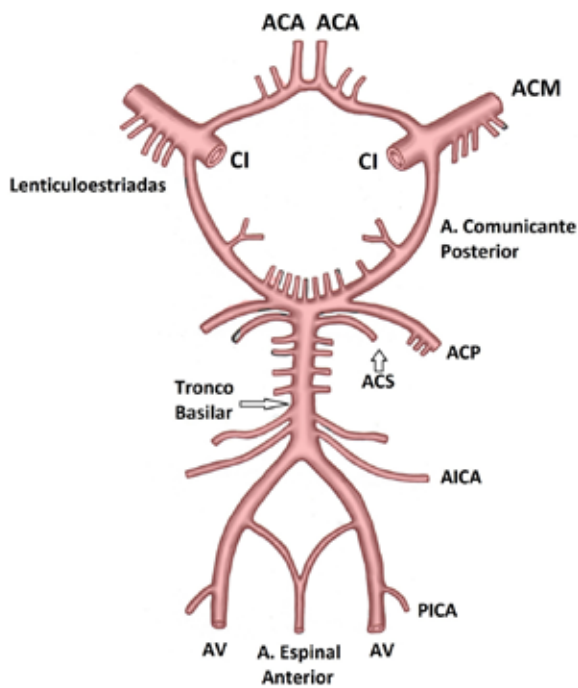


Figura 2.4 El polígono de Willis.

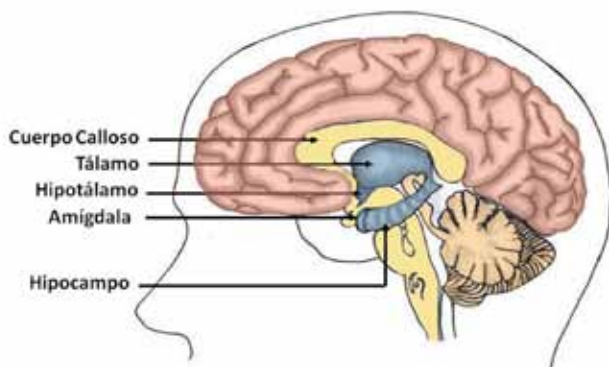


Figura 2.5 Estructuras encefálicas implicadas en la memoria.

### a.1) La memoria declarativa

Se basa en conocimientos explícitos y se divide en episódica y semántica.

- *La memoria episódica*

Permite la evocación de sucesos en un contexto espacio-tiempo preciso. Por ejemplo, dónde estaba el mes pasado o acerca de qué era la conversación mantenida con un amigo el día de ayer.

- *La memoria semántica*

Es la referida a los conceptos: ¿Qué es un caballo?, ¿Cómo categorizar los países del mundo?, ¿Qué es la exégesis? Esta se enriquece en la medida que se incrementa el acervo cultural y constituye uno de los elementos operativos de la inteligencia cristalizada.

Para explorar la memoria semántica haga evocar al paciente todos los animales que recuerde en un plazo de un minuto.

### a.2) La memoria procedural

La memoria procedural, o implícita, no depende de la memoria episódica y permite aprender a montar en bicicleta, manejar un automóvil, vestirse, tocar un instrumento musical, nadar, realizar un buen examen neurológico, etc. Se adquiere a través de ensayos repetidos. A diferencia de la memoria explícita, los ganglios de la base son las estructuras anatómicas implicadas.

### a.3) La memoria inmediata, de corto y largo plazo

- *La memoria inmediata*

La evalúa pidiendo al examinado que repita series de longitud progresiva de números. Repítalos de uno en uno y a una cadencia de uno por segundo. Parta por una serie de tres cifras, por ejemplo 8-5-1. Lo normal es retener entre cinco y siete cifras. Cuando le pida al paciente que le señale los números en el sentido inverso, examina la capacidad de concentración. En este caso la retención normal oscila entre las cuatro y seis cifras.

- *La memoria de corto plazo*

La examina preguntando al enfermo qué desayunó o qué almorzó el día de ayer. Averigüe si lee el diario o acostumbra a ver los noticieros. Inquiera acerca de las noticias de la actualidad.

Otra manera de examinar esta memoria es dar cinco palabras de uso habitual y no relacionadas entre sí. Una vez que el individuo las haya aprendido, y después de un tiempo razonable, pídale que las evoque.

- *La memoria de largo plazo*

Se explora interrogando por datos biográficos del paciente, como lugar de nacimiento, edades y nombre de sus hijos, además de presidentes del país y hechos históricos.

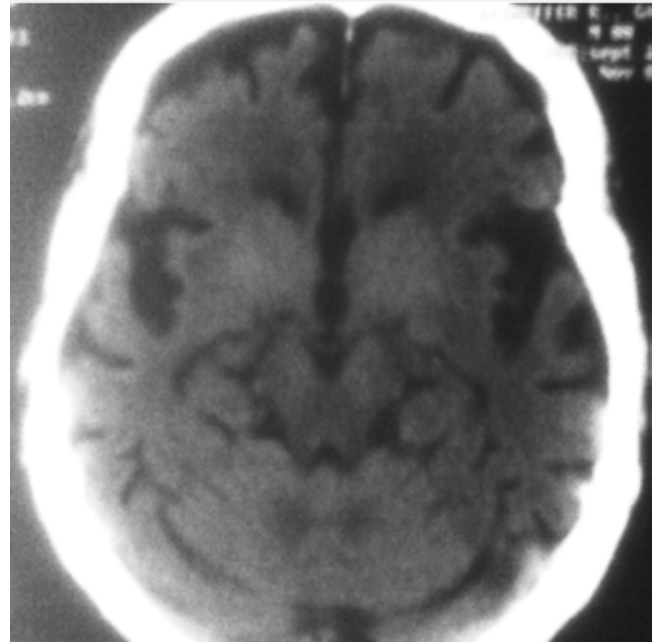
*En la etapa inicial de una enfermedad de Alzheimer (EA) el enfermo tiene conservadas la memoria inmediata, de largo plazo y procedural –por ejemplo, no olvida cómo manejar un vehículo–, pero las fallas en las memorias reciente y semántica son notorias.*

### **Caso clínico 2.2**

*Mujer de 83 años. Dos años antes de consultar tenía defectos en la memoria reciente. A pesar de ello, era capaz de salir sola a hacer diligencias y de realizar las labores del hogar.*

*En los últimos seis meses hubo una marcada acentuación de las fallas de la memoria. Olvidaba el nombre de sus hijos y nietos, no recordaba si había almorzado, tenía problemas con el manejo del dinero y se extravió al salir de su casa en un par de ocasiones.*

*En el examen se constató la incapacidad de recordar alguna de las cinco palabras que se solicitó que retuviera y había importantes fallas en el cálculo y la praxis constructiva. La prueba de Folstein fue de 18/30. Resultó llamativa la actitud de no reconocer las fallas cognitivas y las justificaba por “la vejez”. La bioquímica general fue normal y una TAC mostró una marcada atrofia del cerebro (Figura 2.6).*



**Figura 2.6** TAC que da cuenta de una significativa atrofia cerebral en una paciente con la enfermedad de Alzheimer.

Corresponde a un caso típico de una EA. La enferma comenzó con un deterioro cognitivo leve (DCL). Este se define por la presencia de un compromiso en una de las funciones intelectuales, en este caso la memoria reciente, pero sin un impacto social o funcional significativo. Una parte de los individuos con un DCL evolucionan a una EA. La anosognosia, o la incapacidad de darse cuenta del defecto, es un hallazgo frecuente en esta dolencia.

En la encefalopatía de Wernicke-Korsakoff, se da especialmente en alcohólicos con un déficit de vitamina B1, se reafirma el conocimiento de la neuroanatomía de la memoria. En esta enfermedad hay lesiones en la sustancia gris periacueductal, los cuerpos mamilares, los núcleos anteriores del tálamo y la zona orbitaria de los lóbulos frontales. Aquí, las estructuras de memoria ubicadas en la línea media del encéfalo son las comprometidas, a diferencia de la EA en que las lesiones se inician a nivel temporal medial con el patrón de amnesia que he señalado. El paciente está confuso, con un nistagmo central y una paresia de los nervios oculares motores. Su amnesia se acompaña de una severa anosognosia, fabulaciones y falsos reconocimientos. El enfermo “rellena” las lagunas

de su memoria relatando actividades que nunca realizó. Puede decir que conoce al examinador y que es “el hermano de un amigo”. Esto último se conoce como la psicosis de Korsakoff que no debe ser confundida con el síndrome de Korsakoff. Este último está referido exclusivamente a una amnesia por lesión de algunas de las estructuras de la línea media ya señaladas (caso clínico 2.3).

*La incapacidad de aprender, o amnesia anterógrada, puede ser causada por distintos mecanismos: en la EA hay un olvido acelerado por una mala consolidación de la información y en el síndrome de Korsakoff la capacidad de fijación de la información es la defectuosa, pero con una velocidad de olvido normal.*

### Caso clínico 2.3

*Mujer de 32 años, diestra. Como consecuencia de una disección vertebral tuvo infartos talámicos bilaterales. Su memoria remota estaba preservada hasta dos meses antes del ictus vascular. Por lo tanto, recordaba toda su información biográfica. Lo más significativo era una amnesia anterógrada severa. Toda la información nueva relevante la olvidaba. Si veía un filme o leía un libro, no podía mantener la continuidad al no recordar la trama inicial. Con el paso del tiempo la severidad de la amnesia de Korsakoff fue disminuyendo, aunque quedaron secuelas.*

### a.4) La amnesia global transitoria

#### Caso clínico 2.4

*Mujer de 72 años, diestra e hipertensa bien controlada. En relación a un procedimiento oftalmológico doloroso (permeabilizar un conducto lacrimal) la paciente se tornó “extraña”. Repitió insistentemente: “¿Qué me pasa?” y preguntó: “¿En qué lugar estoy?”. Esto duró unas ocho horas. Al interrogar a la enferma señaló que no tenía recuerdos de la visita al oftalmólogo aquella*

*mañana. Solo recordó haber estado tomando el té el día anterior a la cirugía. Describió una laguna mental hasta la tarde del día que presentó este singular cuadro.*

*Su hija relató que la paciente sabía quién era, que la reconocía como tal y que no había defectos en el lenguaje o de tipo motor.*

Puede inferir que la paciente tuvo una amnesia retrógrada y anterógrada de algunas horas de duración.

La causa de este síndrome no es conocida, aunque podría ser consecuencia de un defecto de perfusión transitorio de las áreas temporales mediales. No obstante, no tiene necesariamente la connotación del pronóstico y gravedad de una crisis isquémica transitoria típica. Es frecuente que haya un factor gatillo: el dolor, una ducha de agua fría, el orgasmo o una emoción intensa. De no reconocer esta entidad es posible que sea diagnosticada como psicogénica.

### a.5) Las amnesias histéricas o disociativas

Aquí, el o la paciente tiene un olvido absoluto. Desconocen sus datos biográficos: “No sé quién soy”, “...no sé cómo me llamo”, “...ignoro en qué ciudad o país estoy”.

En ocasiones pueden existir “fugas amnéscas” donde el individuo no recuerda lo realizado. No hay anosognosia, ya que la persona tiene pleno conocimiento de su defecto, pero sin una proporcionalidad de la reacción emocional esperada ante una situación tan seria. Es la “bella indiferencia” propia de la histeria.

### b) El lenguaje

El lenguaje es producto de millones de años de evolución. Si bien hay un nivel de comunicación en otras especies, solo los humanos somos capaces de transmitir conceptos abstractos. Podemos expresar situaciones en distintos lugares y tiempos, con la capacidad de conceptualizar la condi-

cionalidad de lo que pudiera haber ocurrido, estar ocurriendo o que ocurrirá. Todo el desarrollo de la Civilización está sustentado en la capacidad del lenguaje sumado a nuestra habilidad manual, esta última consecuencia de la liberación de las extremidades superiores por la bipedestación.

Los sumerios inventaron el lenguaje escrito y este hito marcó el inicio de la Historia. La escritura pasa a ser un mecanismo para transmitir la cultura mucho más eficaz que las narraciones orales. Sin esta forma de lenguaje, yo no podría pretender que usted aprenda los fundamentos de la neurología, aun cuando esté a miles de kilómetros de distancia y nunca nos lleguemos a conocer personalmente.

### b.1) El sistema anatomofuncional del lenguaje

La información auditiva llega a las áreas primarias de los lóbulos temporales. Desde aquí, es transmitida a las áreas auditivas secundarias y de Wernicke del hemisferio dominante, izquierdo en más del 95% de los seres humanos. Estos complejos sistemas permiten la comprensión de la información hablada por el emisor. El área de Wernicke recibe también proyecciones de las áreas visuales occipitales primarias y secundarias. De esta manera, el Homo sapiens es también capaz de comprender la información escrita.

Desde el área de Wernicke, a través del fascículo arcuato, la información es enviada al lóbulo frontal, específicamente al área de Brocá. En esta región están los centros de la morfosintaxis de nuestro idioma. Independiente de ello, el sistema funcional del lenguaje nos permite aprender cualquier lengua, natural o creada. Es una condición genética e inmanente al cerebro humano. La Figura 2.7 esquematiza estas estructuras.

Además de la corteza cerebral, hay participación de los ganglios de la base y se establecen complejas conexiones en los planos horizontal y vertical del SNC. Para un mayor detalle revise los excelentes textos de los profesores Peña-Casanova y Donoso (†), citados en la bibliografía de este capítulo.

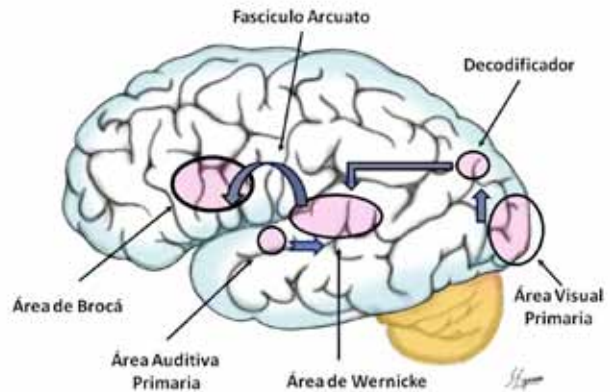


Figura 2.7 Representación simplificada de los circuitos del lenguaje en la corteza cerebral.

### b.2) Las afasias

- *Afasia motora o expresiva*

Una lesión de área de Brocá produce una afasia motora o expresiva. Al originarse un defecto de la morfosintaxis, el paciente tiene un lenguaje poco fluido y con una pérdida de la riqueza de preposiciones, conjunciones, adverbios y verbos declinados correctamente; es el agramatismo. El discurso recuerda a un telegrama, por ejemplo, “yo difícil hablar”. El enfermo tiene parafasias fonémicas, reemplaza un fonema por otro. Si quiere decir “perro” dice “berro” o “pápiz” por “lápiz”.

Pida al paciente que repita frases progresivamente más largas: “Bajó a la tierra”, “Lo oyeron hablar por radio anoche”, “En el granero había un gorrión con un gusano gordo en el pico”. La repetición está afectada.

Explore la capacidad de nominación mostrándole objetos: un lápiz, un reloj, los anteojos, su guardapolvo, una peineta, etc. Así, el afásico expresivo tiene una anomia. Además, el individuo presenta una gran ansiedad al intentar comunicarse, lo que indica que se da cuenta de su déficit y no tiene una anosognosia.

- **Afasia anómica**

Hay una forma particular de afasia en donde lo único alterado es la capacidad de evocar el nombre de objetos y conceptos. Se conoce como afasia anómica. Con el último defecto puede ver que la división de las funciones encefálicas superiores es artificiosa. La memoria está implicada en el lenguaje al igual que la capacidad de reconocer objetos o símbolos; la gnosis visual.

Lesiones vecinas al área de Broca producen una falla en la realización de actos específicos o praxis. Hay una apraxia de la articulación de la palabra; es una forma de mutismo, sin que ello signifique que la morfosintaxis del lenguaje esté alterada.

Puede haber también una apraxia oral o bucolingual. El enfermo es incapaz de realizar gestos con la boca o sacar la lengua.

### Caso clínico 2.5

*Mujer de 75 años, diestra, portadora de una cardiopatía hipertensiva y de una fibrilación auricular crónica. Había dejado el tratamiento anticoagulante hacía dos meses.*

*Durante la cena, su familia notó la brusca instalación de un defecto motor del lado derecho del cuerpo. Además, su discurso era poco fluido, con agramatismo, parafasias fonémicas y una comprensión conservada. La paciente era incapaz de repetir frases de longitud intermedia y tenía una evidente anomia. El no poder comunicarse le generaba una intensa ansiedad. Había una alexia, una agrafia y una apraxia bucolingual.*

*La RNM (Figura 2.8) dio cuenta de un infarto frontal izquierdo, territorio de la ACM. El ecocardiograma mostró la presencia de coágulos en la aurícula izquierda.*

En este caso el diagnóstico es el de una afasia motora y apraxia oral o bucolingual, consecuencia de un infarto cerebral de etiología cardioembólica.

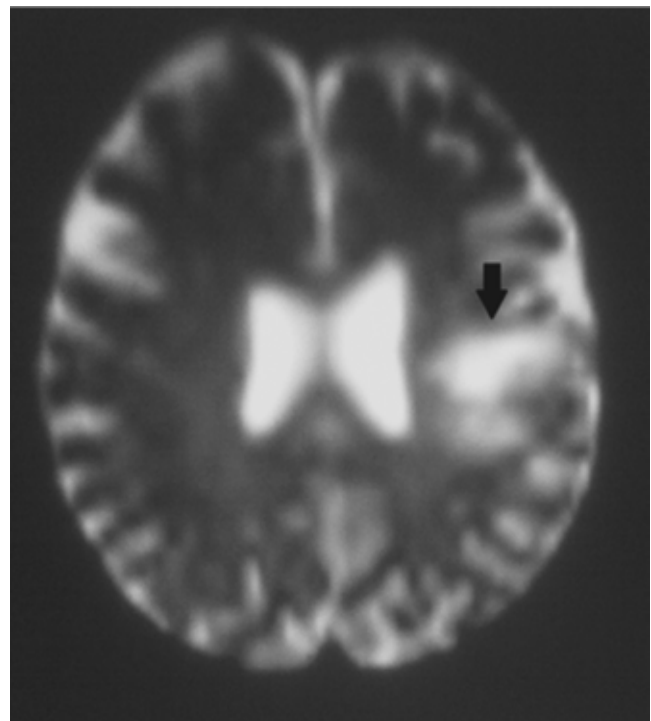
### Caso clínico 2.6

*Mujer de 87 años, diestra y previamente sana. Notó la instalación insidiosa de una dificultad en encontrar las palabras. No había defectos de memoria, orientación, cefalea o debilidad de las extremidades.*

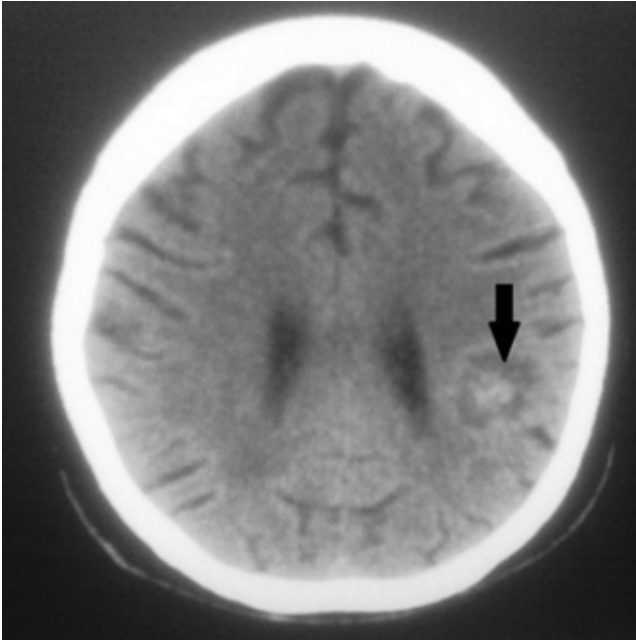
*Al momento de ser examinada, destacó la presencia de una severa anomia y una discreta alteración en la lectoescritura, pero sin un defecto de la comprensión y la repetición. Tampoco había parafasias. Sus otras funciones encefálicas superiores estaban conservadas, con la excepción de un fallo en la memoria semántica. No se constató síndrome piramidal alguno.*

*La TAC mostró tres lesiones, una de ellas en la zona parietal izquierda (Figura 2.9). Eran metástasis de un adenocarcinoma de tiroides.*

El caso de esta enferma es demostrativo de una afasia anómica. El perfil temporal de instalación del cuadro es compatible con un tumor cerebral. Es llamativa la ausencia de otros déficits neurológicos focales, a pesar de la cantidad de lesiones.



**Figura 2.8** RNM-difusión, corte axial. Infarto de la ACM izquierda.



**Figura 2.9** TAC que muestra una metástasis en la región frontotemporal izquierda.

- **Afasia sensorial o comprensiva**

La afasia sensorial, comprensiva o de Wernicke se caracteriza por un severo defecto en la comprensión. El paciente tiene una alta fluencia en el discurso y la presencia de parafasias verbales donde reemplaza una palabra por otra. Por ejemplo, por “casa” dice “agua”, o por “hablar”, “comida”. Muchas veces emplea palabras que no existen en el idioma o neologismos. Al contrario del enfermo con una afasia de Brocá, el individuo está anosognósico y no tiene conciencia de su defecto. La repetición es defectuosa y también hay anomia.

Un paciente que no entiende lo que usted le dice, que habla un lenguaje repleto de parafasias verbales y neologismos puede ser erróneamente diagnosticado como un enfermo psiquiátrico, especialmente si no hay una un defecto evidente en la motilidad corporal. En la esquizofrenia es habitual la presencia de neologismos, lo que puede inducir a un error diagnóstico.

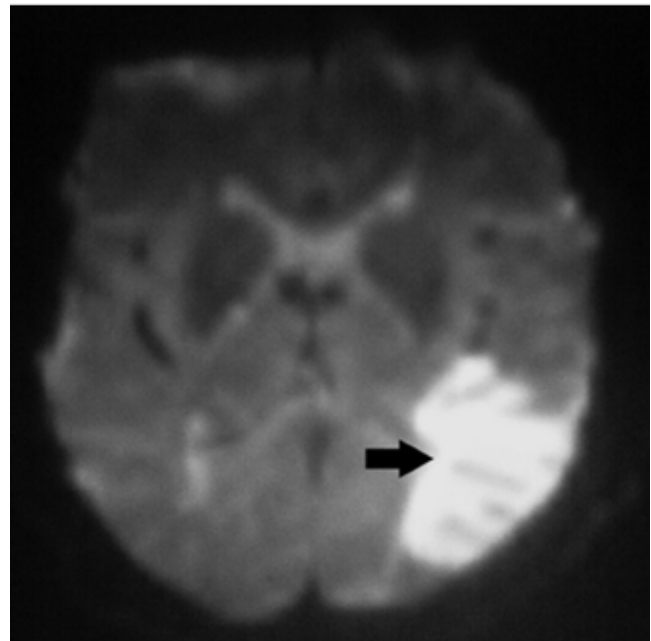
Lesiones extensas, como un infarto de todo el territorio de la ACM o CI izquierdas, producen una afasia global o mixta motora y sensorial.

**Caso clínico 2.7**

*Varón de 75 años, diestro, hipertenso y diabético mal controlado. Al despertar fue evidente una hemiparesia derecha y dificultad en el lenguaje. Al examen se constató un discurso fluente, con un severo agramatismo, presencia de parafasias verbales, neologismos e incapacidad en la comprensión de órdenes de un elemento. No fue posible lograr que el enfermo repitiera frase alguna y su capacidad de nominar era nula. Se intentó que leyera, pero continuaba hablando con un lenguaje incomprendible. Se estableció el diagnóstico una afasia sensorial severa.*

*La RNM (Figura 2.10) dio cuenta de un infarto de la división posterior de la ACM izquierda.*

Es un caso demostrativo de una afasia sensorial o de Wernicke.



**Figura 2.10** RNM-difusión (corte axial). Infarto de la división posterior de la ACM izquierda.

- **Afasia de conducción**

Lesiones aisladas del fascículo arcuato producen una afasia de conducción. Se caracteriza por la marcada dificultad en la repetición, conservando el discurso espontáneo, la comprensión y la nominación.



- *Afasia transcorticales*

Otros tipos de afasias son las producidas por lesiones próximas al área de Broca o de Wernicke. Son las afasias transcorticales. En la afasia transcortical motora hay un discurso pobre y el paciente repite lo que el examinador le dice, o ecolalia.

En estas afasias la capacidad de repetir está indemne.

El rol del hemisferio derecho, o no dominante, en el lenguaje es el responsable de la prosodia (las inflexiones del habla), el poder interpretar de metáforas y el seleccionar lo relevante de lo accesorio.

Las lesiones de áreas prefrontales en ambos hemisferios provocan un laconismo, característico del síndrome frontal.

A pesar de este esquema tan ajustado a una localización-un defecto específico, el cerebro humano escapa a este modelo tan simple. Como ejemplo están bien descritas afasias en lesiones de los tálamos.

### b.3) La alexia, la agrafia y otros defectos del lenguaje

Además del aspecto hablado, el paciente afásico tiene defectos en el lenguaje escrito. Por lo tanto, hay una alexia y una agrafia en grado variable.

Lesiones aisladas que desconecten el área auditiva primaria de la zona de Wernicke producen una sordera verbal pura. En este curioso defecto, el enfermo no entiende lo que se le dice: "Es como si me hablaran en otro idioma". No obstante, el lenguaje espontáneo está conservado y usted puede comunicarse a través de la escritura. Tuve la oportunidad de ver el caso en un hombre joven con una contusión hemorrágica del lóbulo temporal izquierdo y que se recuperó por completo a las pocas semanas.

### c) La gnosia o capacidad del reconocimiento perceptivo

Las agnosias son trastornos del reconocimiento no explicables por un defecto sensorial o por una falla cognitiva global.

- *Agnosias auditivas, táctiles y visuales*

Hay agnosias auditivas, táctiles o astereognosias, y visuales, entre otras. En una agnosia visual el individuo puede ver un manajo de llaves, describir su forma y brillo metálico, pero no es capaz de reconocerlo. Sin embargo, si usted las hace chocar con el ruido característico, el enfermo las identifica a través de la audición.

Dentro de las agnosias visuales está la incapacidad de reconocer rostros o prosopagnosia.

#### Caso clínico 2.8

*Varón de 70 años, diestro y con el antecedente de una encefalitis herpética. Al año de haber tenido esta grave enfermedad relató que era incapaz de reconocer a las personas por sus rostros, especialmente si eran individuos que recién conocía o lo había hecho en el último lustro. Esto le generaba problemas en su trabajo, con vecinos, las novias de sus hijos y dos nietos pequeños.*

*A cada persona le pedía que le hablara y con ello lograba un inmediato reconocimiento de quién era a través de su voz.*

El neurólogo húngaro Bálint describió el síndrome homónimo caracterizado por una incapacidad de orientar voluntariamente la mirada (apraxia), una ataxia óptica y un defecto de la atención visual; el enfermo parece estar ciego. Esta condición ha sido descrita en lesiones parietooccipitales bilaterales.

Hay agnosia a los colores o la palabra escrita. Esta última es la alexia. Vio el ejemplo de una agnosia auditiva a las palabras o sordera verbal pura.

- *Negligencia espacial unilateral*

Es causada por lesiones parietales derechas. Por ejemplo, el paciente tiende a omitir el lado izquierdo de una la figura que se le pide reproducir, ignorando su hemiespacio izquierdo.

- *Hemiasomatognosia*

Es frecuente de ver en pacientes con una lesión vascular del territorio de la ACM derecha. El enfermo tiene una hemiplejía y una hemianopsia homónima izquierdas, e ignora el severo déficit en su hemicuerpo izquierdo. Es más, piensa que está hospitalizado por una causa banal y con la convicción de que es capaz de caminar.

En los ictus aterotrombóticos no es raro que el paciente despierte con el infarto ya establecido y sea encontrado por los familiares en el suelo, al lado de la cama. El enfermo no se da cuenta de su defecto motor e intenta levantarse y ponerse de pie, con el resultado esperable.

**d) La praxis o capacidad de realizar actos**

La apraxia se define como la incapacidad de realizar actos a pesar de la conservación de la motilidad elemental y el tener el propósito de hacerlo. Se le divide en apraxia constructiva, ideomotora e ideatoria.

- *Apraxia constructiva*

Pida al paciente que realice un dibujo sencillo, una casa, por ejemplo. En la EA hay una apraxia constructiva, al igual que en otros procesos encefálicos difusos, como la encefalopatía hepática.

- *Apraxia ideomotora*

Indique al examinado que haga la pantomima del adiós, de un saludo militar, de fumar, de beber, del signo de la victoria, etc.

- *Apraxia ideatoria.*

Solicite al paciente que realice la parodia de actos que impliquen secuencias motoras complejas. Por ejemplo: “Haga como si tuviera una botella de vino cerrada y un vaso. Luego, imite todo lo que debe realizar para poder beber un vaso”. Esta apraxia aparece en la evolución de la EA.

- *Apraxias específicas*

Está la apraxia del vestir y la marcha. Ya se describió la apraxia del habla y oral. Repare en que la agrafia es otra forma de apraxia.

**e) Otros síndromes neuropsicológicos**

- *Síndrome de Gerstmann*

Se ve en lesiones del parietal izquierdo, en la circunvolución angular.

Hay una desorientación derecha-izquierda, agnosia digital (incapacidad de reconocer los dedos de las manos), acalculia y agrafia. Frecuentemente aparece en las etapas intermedias de la EA. Este síndrome traduce un defecto en el manejo visual y espacial.

- *Síndrome frontal*

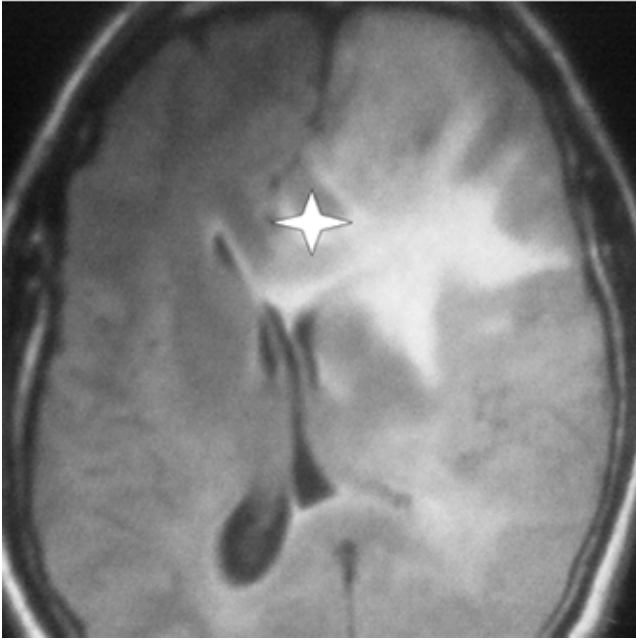
Alexander Luria destacaba que las regiones prefrontales son muy importantes en la programación, regulación y verificación de la conducta. Las lesiones del lóbulo frontal se expresan por impulsividad, comportamiento social inadecuado y exaltación del ánimo (Figura 2.11 a y b). En otras ocasiones hay un aplanamiento afectivo y apatía. Ya vio que el extremo de la pérdida de la iniciativa es el mutismo acinético.

Es frecuente la presencia de los signos de liberación o arcaicos, perseverancia en las tareas que se ejecutan, conductas de imitación y de utilización. En el último caso, al entregarle al paciente un lápiz, este escribe o dibuja sin que se le pida hacerlo.

Puede ver que una lesión frontal constituye un diagnóstico diferencial no fácil con las enfermedades psiquiátricas.

**Caso clínico 2.9**

*Varón de 16 años, previamente sano y con buen rendimiento académico. Posterior a un TEC grave complicado con contusiones hemorrágicas y hematomas extradurales bifrontales*



**Figura 2.11a** RNM, corte axial. Extenso proceso expansivo frontal izquierdo.

(Figura 2.12), experimentó cambios en su conducta: apatía e impulsividad, desajuste social y cambios bruscos en el estado de ánimo. En el examen neurológico destacó la presencia de perseverancia y signos arcaicos.

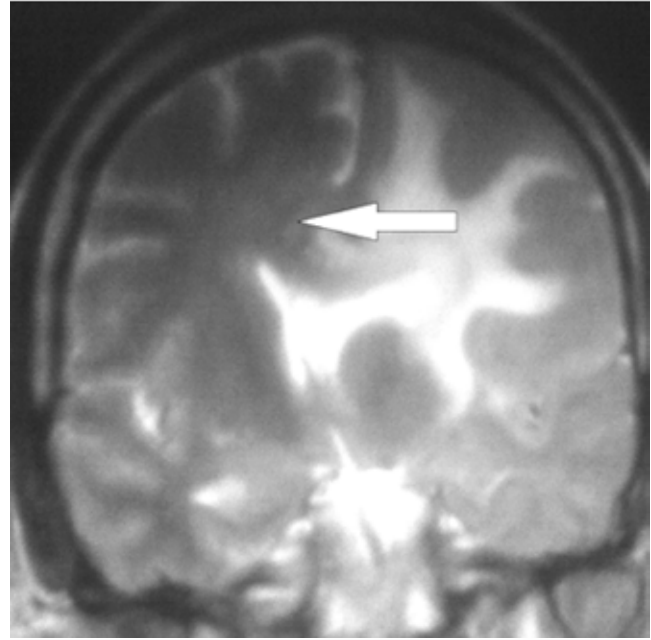
- **Síndromes de desconexión del cuerpo caloso**

De lo expuesto en la evaluación de las funciones encefálicas superiores se infiere la especialización que tiene cada uno de los hemisferios cerebrales. Así, se establece el concepto de dominancia y no dominancia. El integrador de la función de ambos hemisferios es un grueso contingente de fibras mielinizadas: el cuerpo caloso. Las lesiones de esta estructura, o su sección en las cirugías funcionales de la epilepsia, producen los síndromes de desconexión.

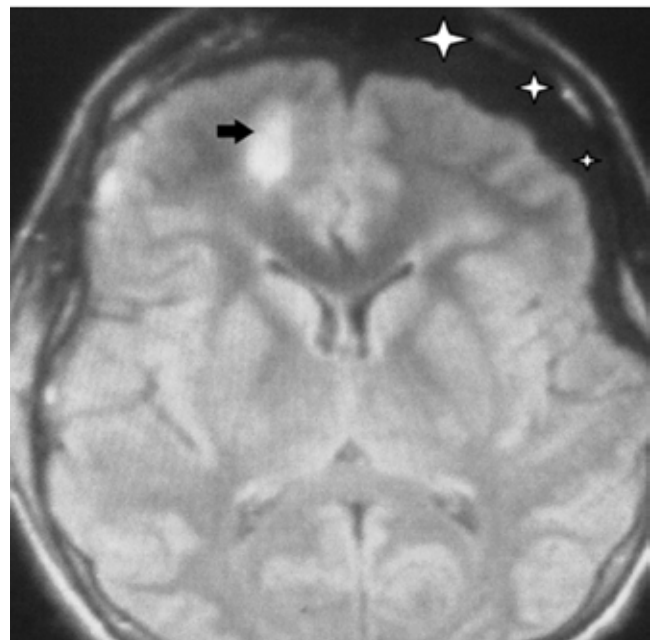
Un ejemplo de un síndrome de desconexión es la alexia sin agrafia.

### Caso clínico 2.10

Varón de 78 años, diestro, con el antecedente de tener una válvula mecánica mitral por una



**Figura 2.11b** RNM, corte coronal. Extenso proceso expansivo frontal izquierdo con un importante efecto de masa. La flecha indica el desplazamiento de tejido por debajo de la hoz del cerebro.



**Figura 2.12** RNM (corte axial) de un paciente con un TEC grave. La flecha indica una contusión frontal derecha y las estrellas a un extenso hematoma subdural izquierdo.

*enfermedad reumática y en tratamiento anti-coagulante. Encontrándose en perfectas condiciones notó que era incapaz de leer el diario. El enfermo señaló: “Es como si viera que todo está escrito en un alfabeto extraño, como el ruso”.*

*Al examen, estaba vigilante, lúcido, sin afasia y tenía una hemianopsia homónima derecha. Era absolutamente incapaz de leer y tenía, además, una agnosia a los colores. No obstante podía escribir frases al dictado. Al intentar leerlas nuevamente, no comprendía su significado.*

*De los pruebas, una RNM mostró en las secuencias de difusión una hiperintensidad occipital izquierda y del esplenio del cuerpo caloso. El INR era de 1,8. El cuadro clínico duró cuarenta y ocho horas con una recuperación íntegra.*

*El enfermo tuvo una embolia cerebral de fuente cardíaca como consecuencia de una baja del nivel de anticoagulación. Por fortuna, el émbolo se recanalizó y el paciente quedó sin secuelas.*

¿Qué ocurrió? El émbolo comprometió al territorio de la ACP izquierda, lo que explica la hemianopsia homónima derecha. Además, se ocluyó una pequeña rama proximal, específicamente la que irriga el esplenio o rodilla del cuerpo caloso.

En condiciones normales la información visual que viene del hemisferio no dominante es transferida a través del esplenio del cuerpo caloso, permitiendo que el hemisferio dominante procese los códigos simbólicos. En esta particular situación había una hemianopsia homónima derecha y la información visual del hemisferio no dominante no podía ser transferida al dominante. Por lo tanto, el enfermo quedó “ciego” para el lenguaje simbólico o con una agnosia para las palabras escritas y los colores, pero manteniendo su capacidad de escritura.

Solo se ha mencionado un ejemplo de los síndromes de desconexión. Para más detalles remítase a la bibliografía sugerida

### 3 Los signos de liberación o arcaicos

Algunos de ellos pueden aparecer con la senectud, pero están especialmente asociados a un deterioro

orgánico cerebral. Algunos de ellos están presentes en el lactante; en la medida que el cerebro crece y madura son inhibidos por la acción de las regiones prefrontales.

Estos son:

#### a) El palmomentoniano

Al frotar la palma de la mano del paciente observa una contracción del músculo de mentón. En ancianos normales puede estar presente y en este caso es agotable.

#### b) Los periorales

Al percutir con su índice alrededor de los labios del enfermo hay una contracción del músculo orbicular oris.

#### c) El enganche, prensión o grasping

Al pasar su palma por sobre la del paciente, este enganchará sus dedos a los suyos. En los casos más evidentes usted puede hacer una notable tracción, a pesar de lo cual el paciente mantiene la prensión (Figura 2.13).

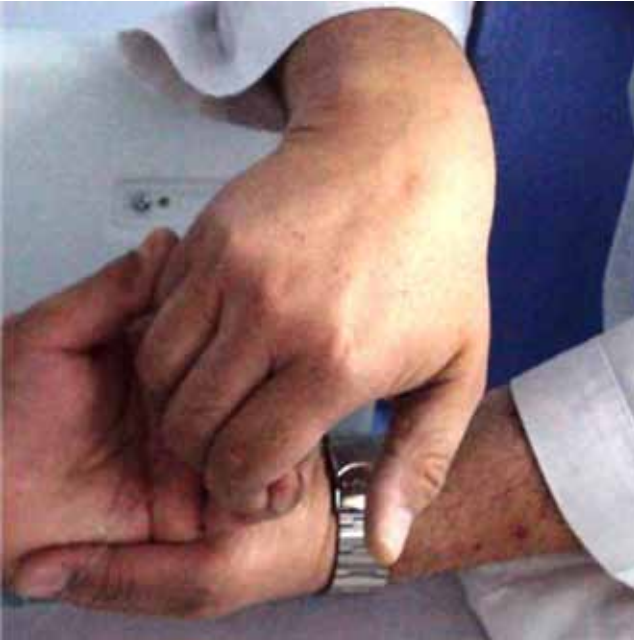#### d) El de succión

Al colocar el borde de la sábana y estimular la parte lateral de la boca, el enfermo busca con sus labios el objeto del estímulo. No es otro que el reflejo de succión del recién nacido que procura encontrar el pezón de su madre.

#### e) El glabellar o de Meyerson

La percusión con su índice de la glabella (en la zona frontal, sobre la base de la nariz) normalmente genera un pestaño transitorio. Lo patológico es el acoplamiento entre cada golpe que usted realiza y la contracción de los orbicularis oculis.

Este reflejo arcaico, frecuentemente, se ve en la enfermedad de Parkinson.



*Figura 2.13* Reflejo de presión o grasping.

## Bibliografía general

Brinck G. El pensamiento neurológico del Profesor Guillermo Brinck P. (1898-1992). *Rev Med Chil* 1993; 121:1456-9.

David P, Blanco M, Pedemonte M, Velluti R, Tufik S. *Medicina del sueño*. Santiago de Chile: Mediterráneo, 2008.

Donoso A. *Cerebro y lenguaje*. Santiago de Chile: Editorial Universitaria, 1999.

Donoso A. *Neuropsicología clínica y demencias: trabajos seleccionados*. 2ª ed. Santiago de Chile: Ediciones de la Sociedad de Neurología, Psiquiatría y Neurocirugía de Chile, 2008.

Heilman K, Valenstein E. *Clinical Neuropsychology*. 3rd ed. New York. Oxford University Press, 1993.

Lévy-Valensi J. *Précis de diagnostic neurologique*. Deuxième Édition. Paris: Librairie JB Baillièrre et Fils, 1932.

Micheli FE, Fernández Pardal M. *Neurología*. 2ª ed. Buenos Aires: Editorial Médica Panamericana, 2010.

Luria A. *Higher Cortical Functions in Man*. 2nd ed. New York: Basic Books, 1980.

Mesulam MM. *Principles of Behavioral and Cognitive Neurology*. 2nd ed. New York: Oxford University Press, 2000.

Parent A. *Carpenter's Human Neuroanatomy*. 9th ed. Baltimore: Williams & Wilkins, 1996.

Peña-Casanova J. *Neurología de la conducta y neuropsicología*. Madrid: Editorial Médica Panamericana, 2007.

Posner JB, Saper CB, Schiff N, Plum F. *Plum and Posner's Diagnosis of Stupor and Coma*. 4th ed. New York: Oxford University Press, 2007.

Tirapu-Ustárrroz J, Ríos-Lago M, Maestú F. *Manual de Neuropsicología*. Barcelona: Viguera Editores, 2008.



# EL EXAMEN DEL SISTEMA MOTOR

CAPÍTULO

# 3

*“Charcot, que es uno de los más grandes médicos y un hombre de una sensatez genial, está sencillamente desbaratando todos mis objetivos y opiniones...”.*

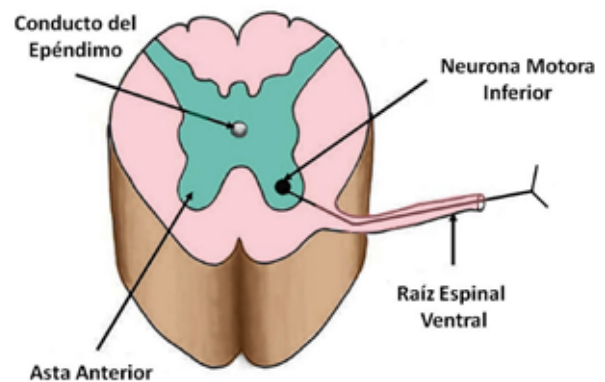
(Fragmento de una carta de Freud a su esposa, 1885)

Para realizar una adecuada evaluación del sistema motor es imprescindible conocer las bases anatómicas y su organización funcional. Primero, se expondrá la parte distal o periférica.

## 1 La neurona motora inferior

El sistema motor posee una vía final común. Es la encargada de inervar a los músculos estriados o voluntarios. Esta vía parte desde los somas o cuerpos celulares de las neuronas motoras inferiores de las astas anteriores, en la sustancia gris de la médula espinal (Figura 3.1). La neurona motora inferior, denominada también como alfa o segunda neurona motora, recibe la inervación de la neurona motora superior, la primera neurona motora, o la vía piramidal o corticoespinal.

La neurona motora inferior establece sinapsis con aferentes sensitivas que ingresan por el asta posterior de la médula. Así, se establece la base anatómica de un tipo de reflejo espinal monosináptico: miotático, osteotendinoso o de estiramiento (Figura 3.2 a y b).



**Figura 3.1** La vía final común.

## 1.1 El reflejo miotático, osteotendinoso o de estiramiento

El reflejo miotático, o de estiramiento, es segmentario medular.

En el músculo estriado hay fibras intrafusales de un menor diámetro y longitud que las fibras comunes o extrafusales. En su centro están los mecanorreceptores anuloespirales. Desde ellos parten fibras mielínicas tipo I-a y II que ingresan por el asta posterior de la médula espinal. Al estar las fibras intrafusales en paralelo con las extrafusales, el estiramiento del músculo deforma los receptores y activa a la fibra I-a, la cual establece una sinapsis excitatoria con la neurona motora alfa ubicada en el asta anterior de la médula. Hay una contracción del músculo y la consecuente reducción en la deformación del mecanorreceptor, lo que establece un sistema de retroalimentación negativa. Es la base del reflejo miotático monosináptico o el arco reflejo espinal fásico.

La aferente neuronal I-a, a través de interneuronas espinales, inhibe la contracción de músculo antagonista. Por ejemplo, la percusión de tendón rotuliano y contracción de cuádriceps femoris va asociada a una relajación del biceps femoris. Esto se conoce como “la inervación recíproca”.

Las fibras intrafusales son inervadas por pequeñas neuronas motoras o gamma. Esto es registrado tanto por las fibras I-a como II, y se mantiene un nivel de contracción tónica del músculo. Hay un complejo sistema de regulación suprasegmentaria y es el responsable del “tono” muscular. De esta manera, los músculos están bajo un control suprasegmentario y de un servomecanismo de protección destinados a evitar la injuria por una contracción desmedida.

El conocer el arco reflejo le permite entender mejor los trastornos del tono y reflejos miotáticos.

El axón proveniente del asta anterior sale de la médula como la raíz motora ventral y se une a la raíz sensitiva dorsal, y forman la raíz espinal (Figura 3.3).

Las raíces confluyen en tres grandes sistemas de plexos nerviosos: el cervical (Figura 3.4), que inerva la cintura escapular y las extremidades

superiores; el plexo lumbar y sacro (Figura 3.5), que inervan a la cintura pelviana y las extremidades inferiores. Los segmentos del tórax y abdomen siguen una sistematización mucho más sencilla. Ejemplo de ello son los nervios intercostales (Figura 3.6).

De cada uno de los plexos se originan los nervios periféricos que en su mayoría son mixtos: motores, sensitivos y autonómicos (Figura 3.7).

Sin duda, la neuroanatomía no es fácil; cada uno de los nervios tiene incorporadas neuronas motoras de más de una raíz. En consecuencia, un músculo específico recibe la inervación de las neuronas motoras inferiores de más de una raíz espinal.

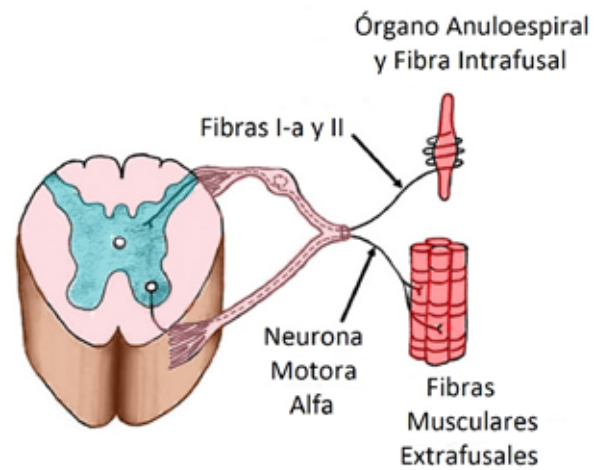


Figura 3.2a El reflejo miotático.

## 1.2 La unidad motora

La unidad motora corresponde a cada neurona motora inferior y las fibras musculares dependientes de ella (Figura 3.8).

Aquellos músculos voluminosos y cuya acción no requiere de un fino control, por ejemplo el latissimus dorsi, las unidades motoras son grandes, con una gran cantidad de fibras musculares dependientes de un axón. Por el contrario, en aquellos músculos que requieren de una muy precisa coordinación la unidad motora es mucho más pequeña restringiéndose a unas pocas fibras musculares. Tal es el caso de la inervación de la mano, la laringe y, particularmente, la musculatura ocular.



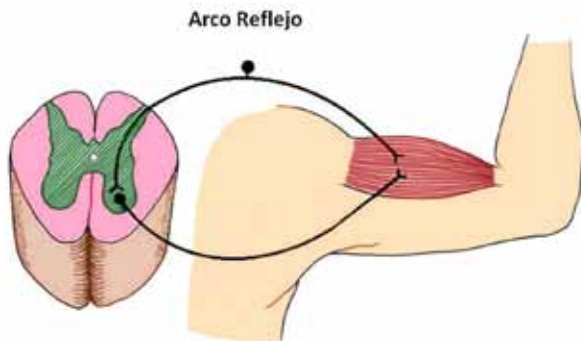


Figura 3.2b El reflejo miotático.

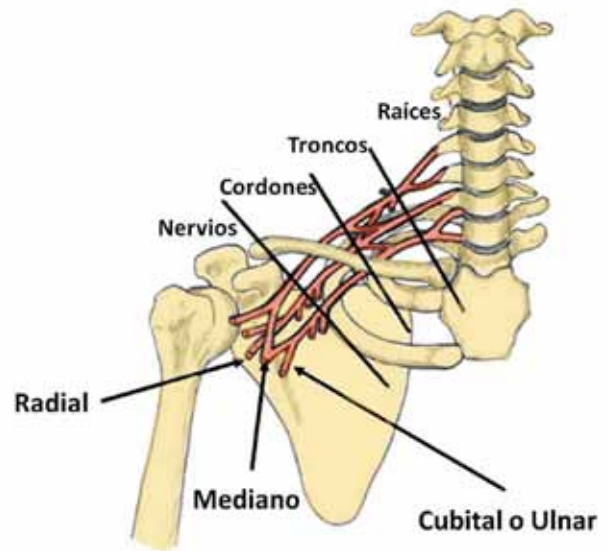


Figura 3.4 El plexo braquial.

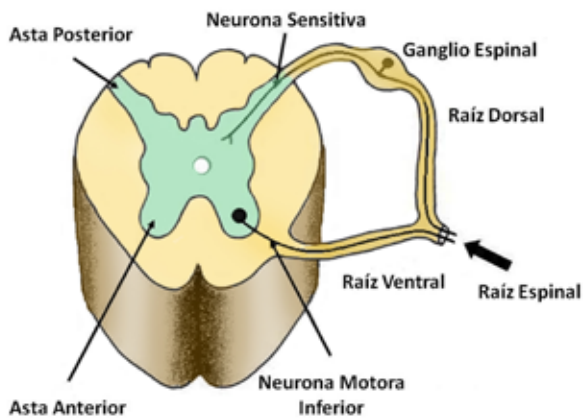


Figura 3.3 La raíz espinal.

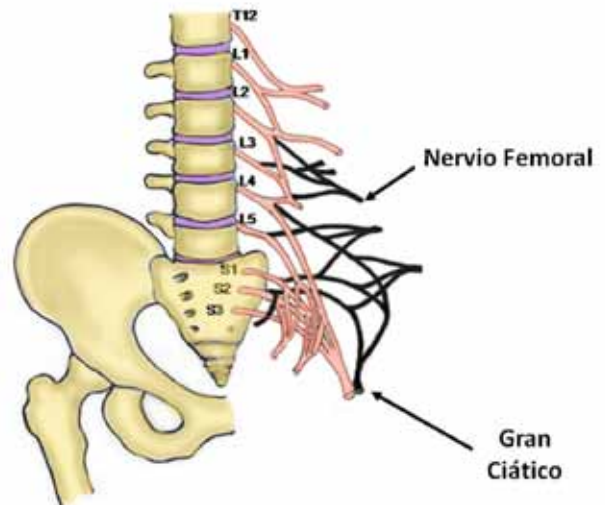


Figura 3.5 El plexo lumbosacro.

### 1.3 La placa neuromuscular

Las ramificaciones terminales de cada axón de la neurona motora inferior se ubican en una zona específica de la fibra muscular. Aquí, forman sinapsis químicas donde se libera un neurotransmisor desde el terminal neural, la acetilcolina, la cual se une a receptores nicotínicos del sarcolema o mem-

brana plasmática de la fibra muscular (Figura 3.9). La unión al receptor desencadena el fenómeno de excitación-contracción, que culmina con el acortamiento de la fibra muscular y la generación de energía cinética expresada como un movimiento. En todo este proceso hay complejas regulaciones bioquímicas.

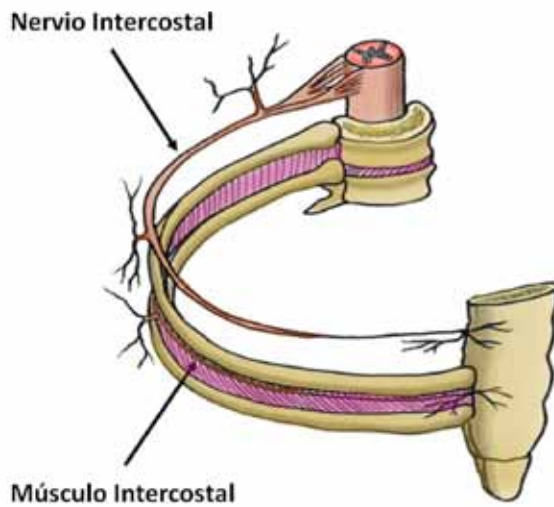


Figura 3.6 Nervio intercostal.

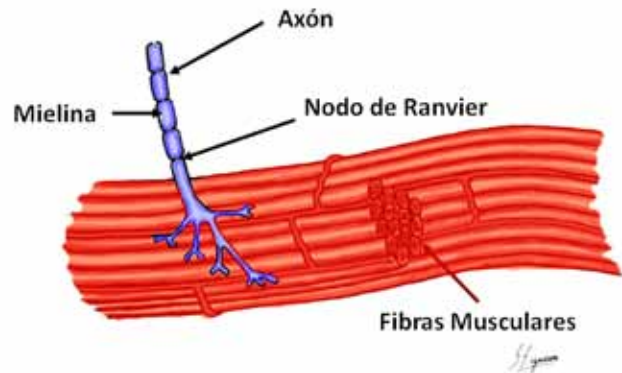


Figura 3.8 La unidad motora.

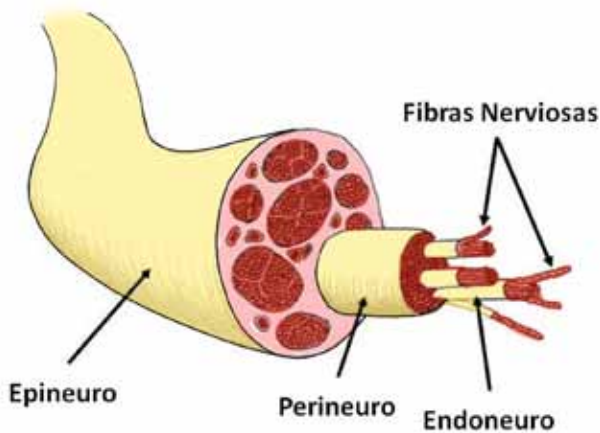


Figura 3.7 Estructura de un nervio periférico.

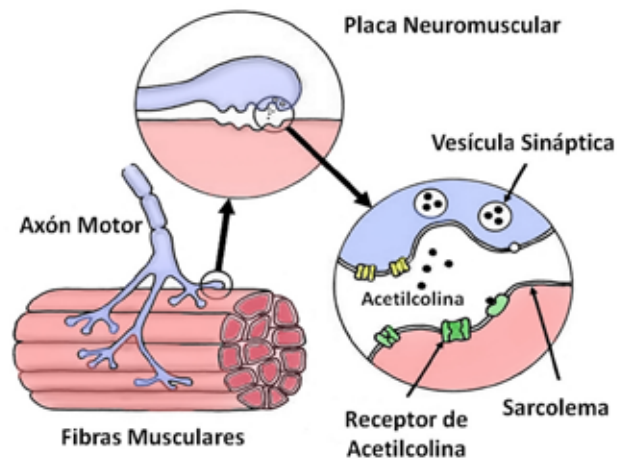


Figura 3.9 La placa neuromuscular.

## 1.4 ¿Qué efectos tiene la lesión de la neurona motora inferior?

### a) La fuerza

#### a.1) Paresia y plejia

Hay una incapacidad en la contracción muscular lo que se traduce en debilidad, paresia (pérdida

parcial de la fuerza muscular) o plejia (pérdida completa).

Si la lesión se limita a una sola neurona motora, no tiene una traducción clínica.

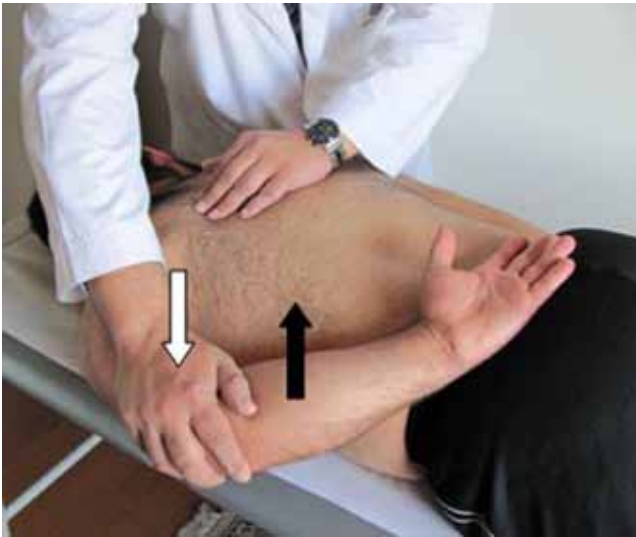Si el daño compromete a la raíz, al plexo o al nervio periférico, la pérdida de fuerza sigue una distribución determinada por la sistematización anatómica.

a.2) ¿Cómo examinar la fuerza?

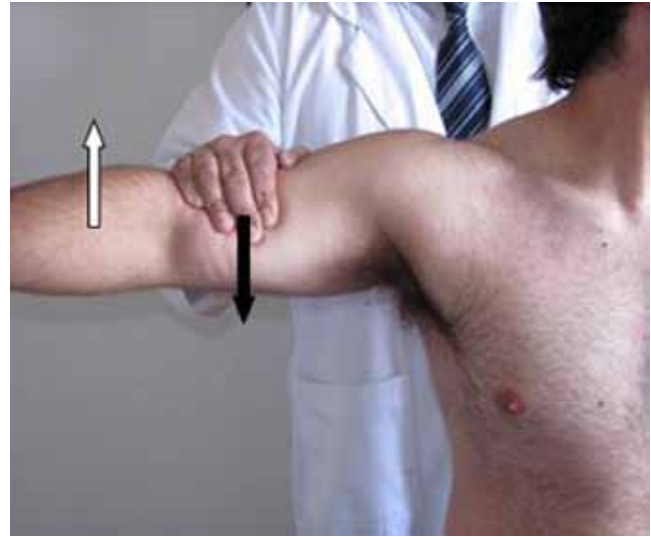En las Figuras 3.10 a la 3.50 se expone la manera de examinar los principales músculos y grupos musculares. Para cada uno de ellos se da la inervación de raíces y nervio. Realice siempre una evaluación sistemática y utilice este material gráfico como fuente de consulta.

*¡Sea paciente! En la medida que haga más exámenes irá entendiendo y aprendiendo la organización del sistema nervioso periférico.*

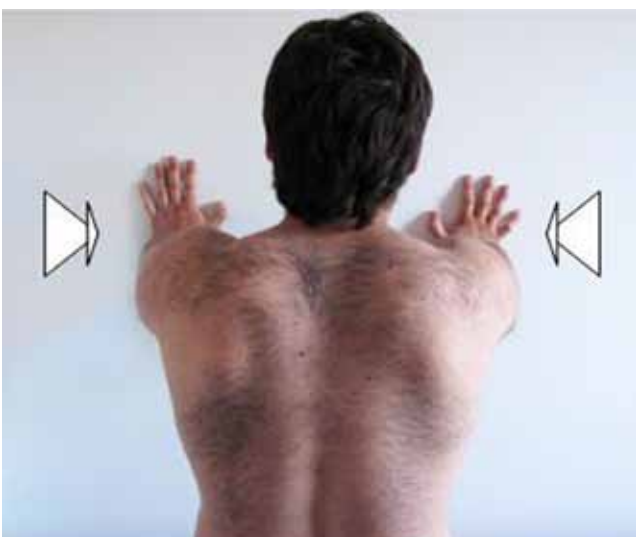*¡Ver enfermos es la manera más eficaz de consolidar su aprendizaje!*



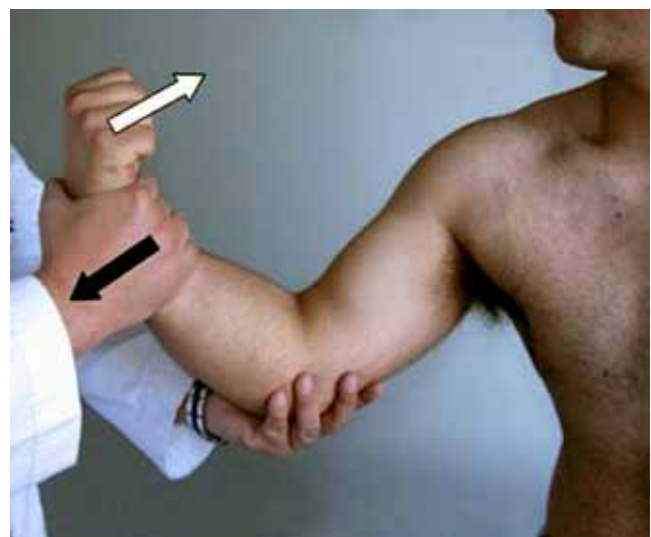**Figura 3.10** Romboides. Nervio escapular dorsal, C5. Aducción y elevación de la escápula.



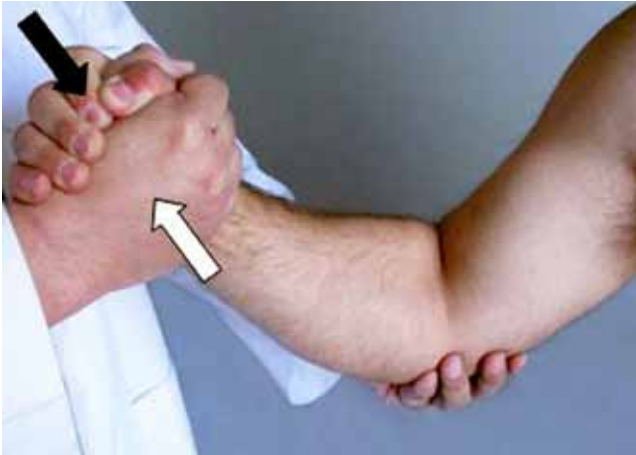**Figura 3.12** Deltoides. Nervio circunflejo, C5- C6. Abducción del brazo. Supraspinatus. Nervio supraescapular, C5-C6. Abducción del brazo en los primeros 15°.



**Figura 3.11** Serratus anterior. Nervio torácico largo, C5-C7. Estabilización y fijación de la escápula contra la pared del tórax.



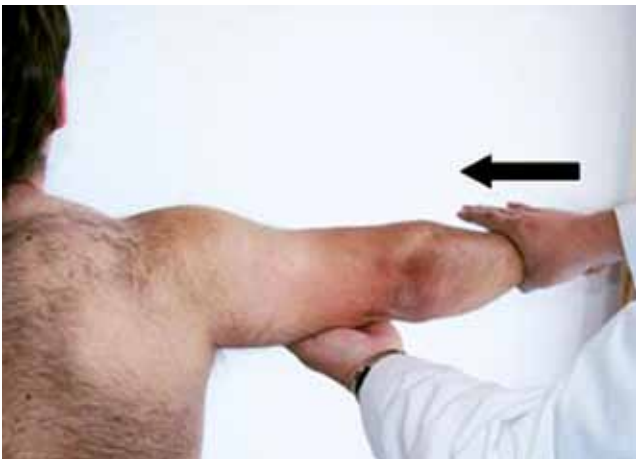**Figura 3.13** Bíceps brachii. Nervio musculocutáneo, C5-C6. Flexión del antebrazo.



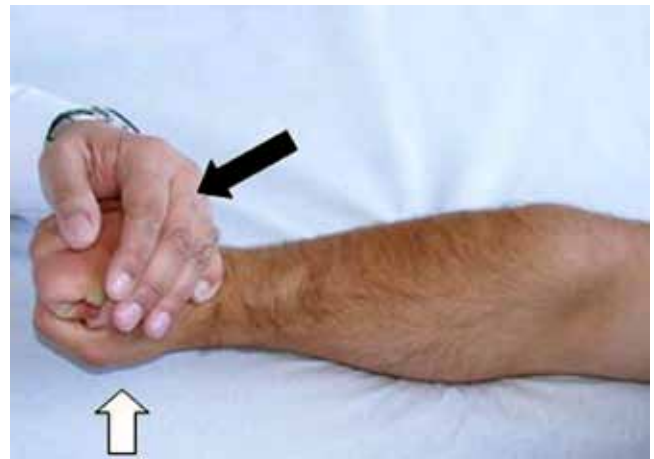
**Figura 3.14** *Brachiradialis*. Nervio radial, C5-C6. Flexión del antebrazo.



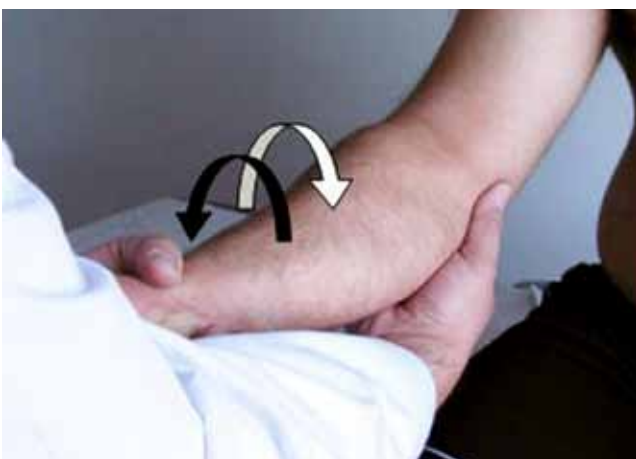**Figura 3.17** *Pronator teres*. Nervio mediano, C6-C7. Pronación del antebrazo.



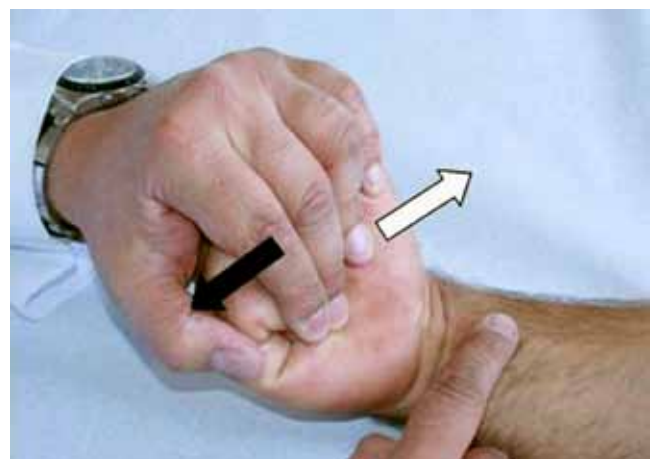
**Figura 3.15** *Tríceps brachii*. Nervio radial, C7-C8. Extensión del antebrazo.



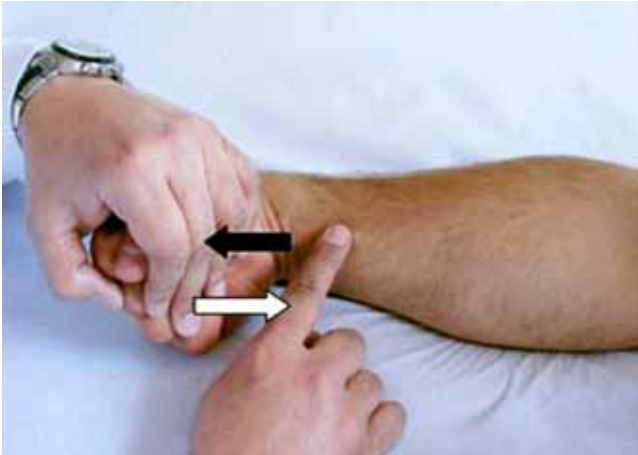**Figura 3.18** *Extensor carpi radialis longus y brevis*. Nervio radial, C6-C7. Extensión de la muñeca.



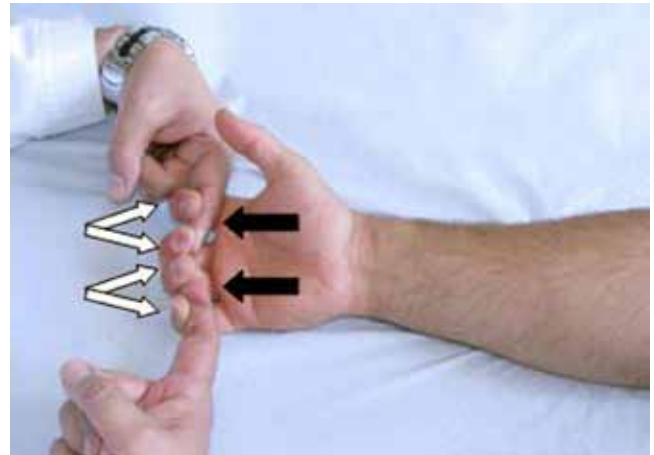
**Figura 3.16** *Supinator*. Nervio radial, C5-C6. Supinación del antebrazo.



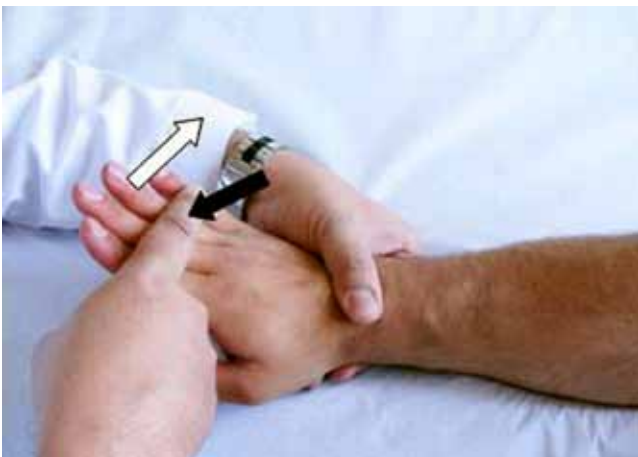**Figura 3.19** *Flexor carpi radialis*. Nervio mediano, C6-C7. Flexión de la muñeca.



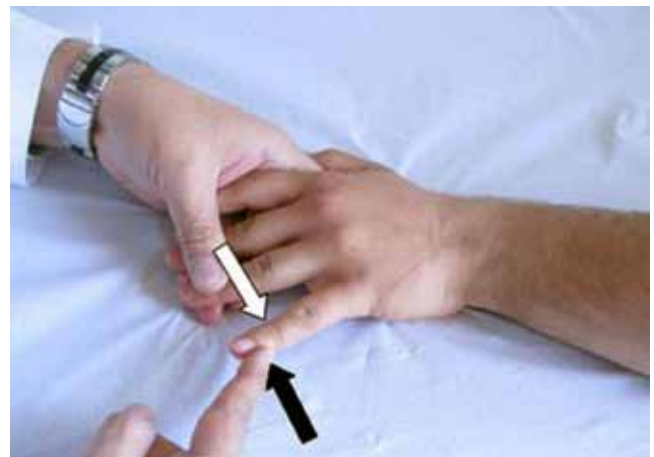**Figura 3.20** *Flexor carpi ulnaris*. Nervio cubital, C8-D1. Flexión de la muñeca.



**Figura 3.23** *Flexor digitorum profundus*: índice y cordial, nervio mediano, C8-D1; anular y meñique, nervio cubital, C8-D1. Flexión de las falanges distales de los dedos.



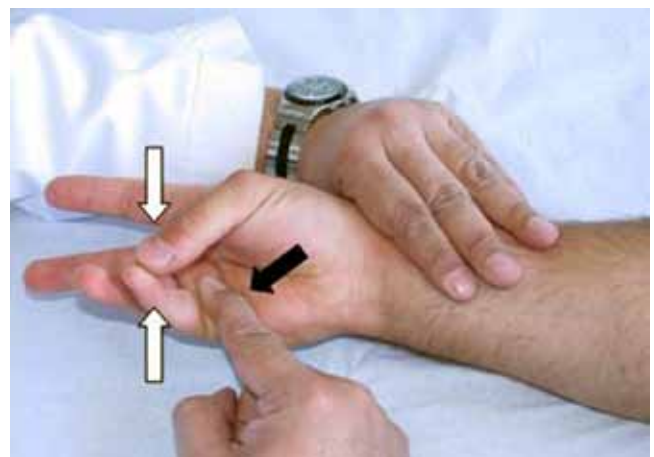**Figura 3.21** *Extensor digitorum*. Nervio radial, C6-C8. Extensión de los dedos.




**Figura 3.24** *Abductor digiti minimi*. Nervio cubital, C8-D1. Abducción del meñique.



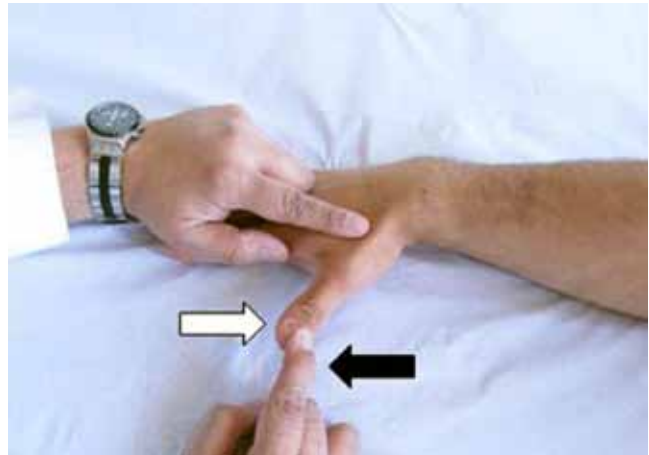
**Figura 3.22** *Flexor digitorum superficialis*. Nervio mediano, C7-C8. Flexión de los dedos.



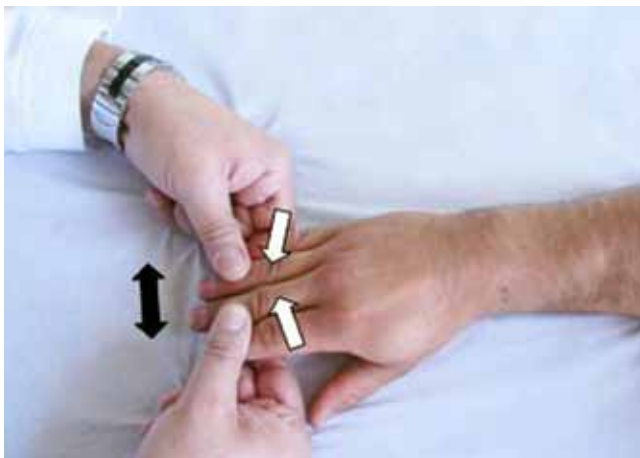**Figura 3.25** *Opponens digiti minimi*. Nervio cubital, C8-D1. Oposición del meñique.



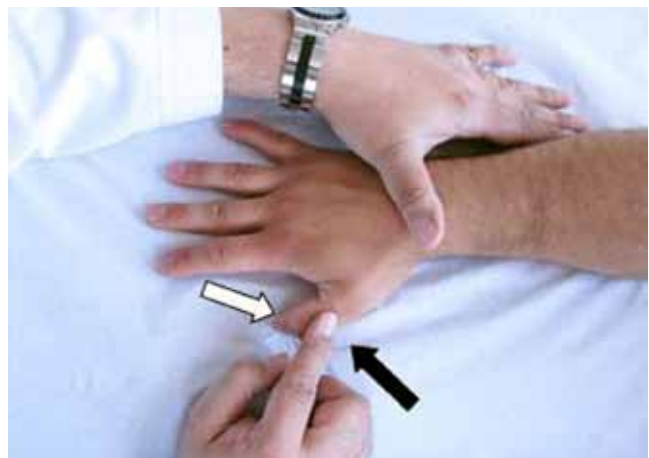**Figura 3.26** Interossei dorsal. Nervio cubital, C8-D1. Separación de los dedos.



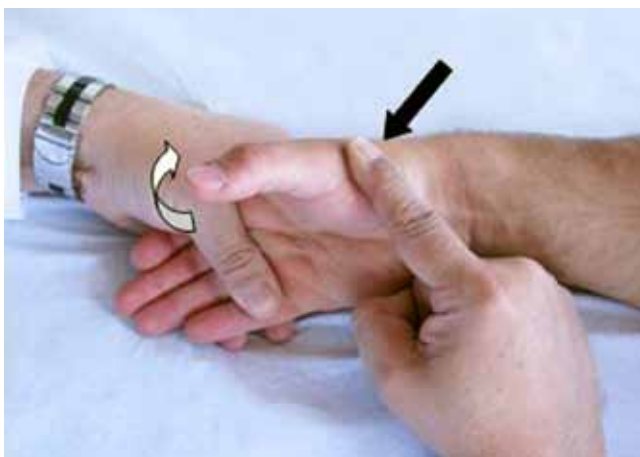**Figura 3.29** Extensor pollicis longus. Nervio radial, C6-C8. Extensión de la articulación interfalángica del pulgar.



**Figura 3.27** Interossei palmar. Nervio cubital, C8-D1. Aproximación de los dedos.



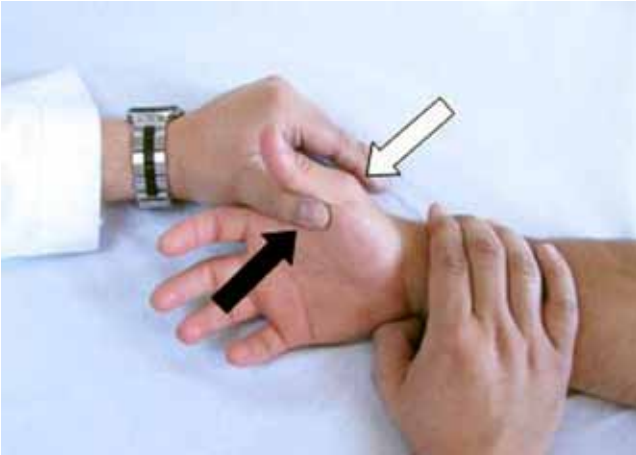**Figura 3.30** Extensor pollicis brevis. Nervio radial, C6-C7. Extensión de la articulación metacarpofalángica del pulgar.



**Figura 3.28** Abductor pollicis longus. Nervio radial, C6-C7. Abducción de la articulación carpometacarpiana del pulgar.



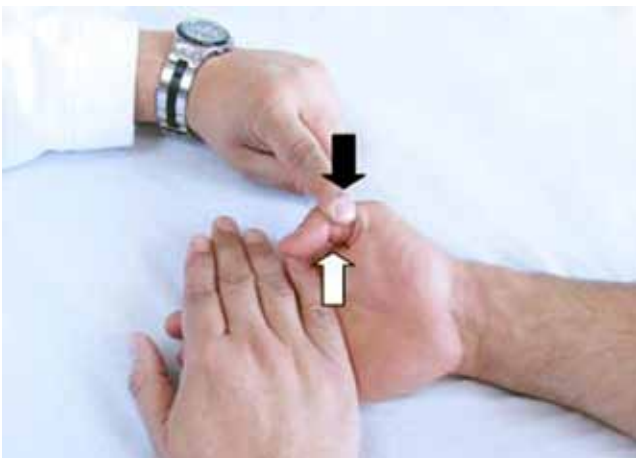**Figura 3.31** Flexor pollicis longus. Nervio mediano, C8-D1. Flexión de la falange distal del pulgar.



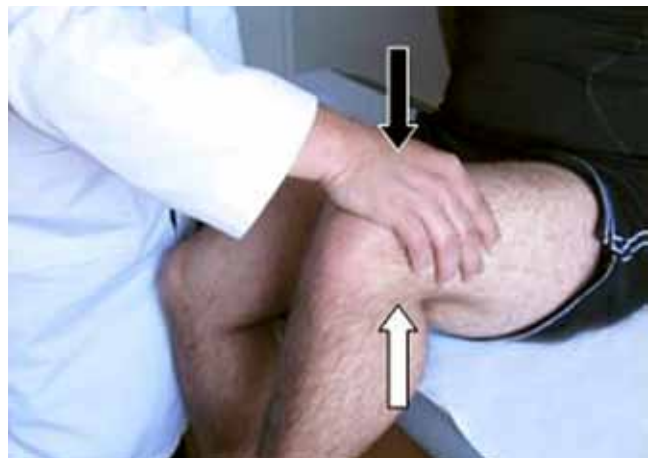**Figura 3.32** Flexor pollicis brevis. Nervio mediano y cubital, C8-D1. Flexión del pulgar.



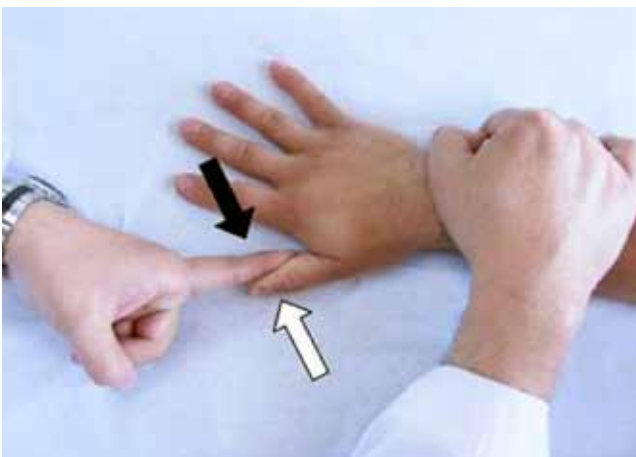
**Figura 3.35** Opponens pollicis. Nervio mediano, C8-D1. Oposición del pulgar.



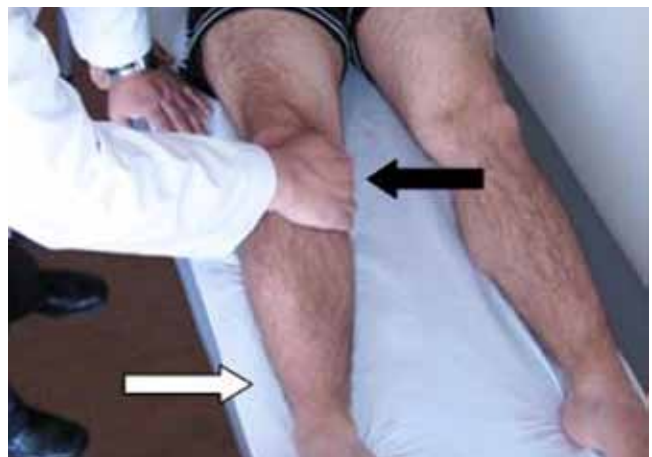**Figura 3.33** Abductor pollicis brevis. Nervio mediano, C8-D1. Abducción de la articulación metacarpofalángica del pulgar.



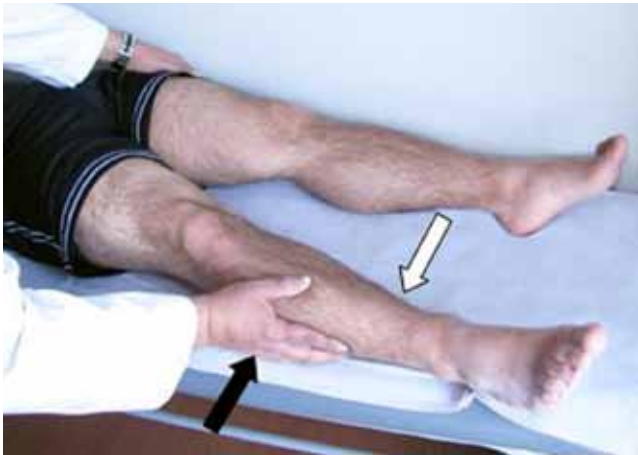**Figura 3.36** Psoas iliacus. Nervio femoral, L1-L2. Flexión del muslo.



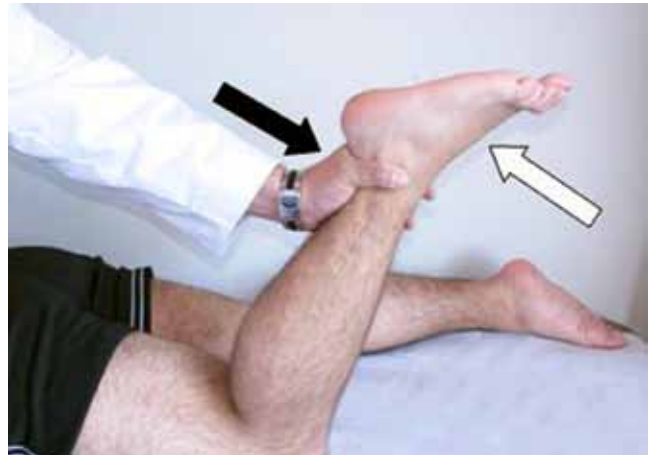**Figura 3.34** Adductor pollicis o aproximador del pulgar. Nervio mediano, C8-D1. Aducción del pulgar.



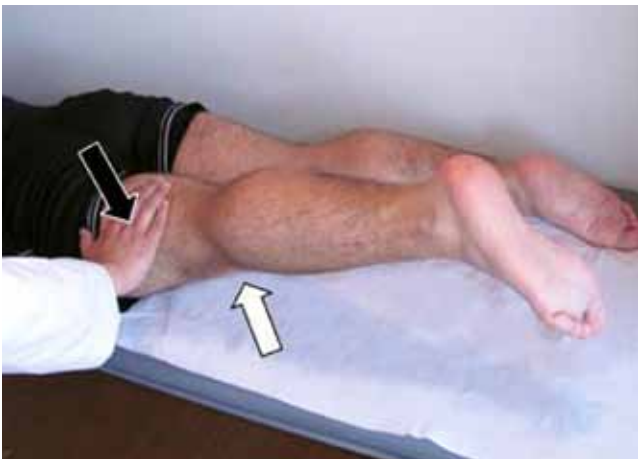**Figura 3.37** Adductor magnus, longus, brevis y pectíneo. Nervios ciático y obturador, L2-L4. Aducción del muslo.



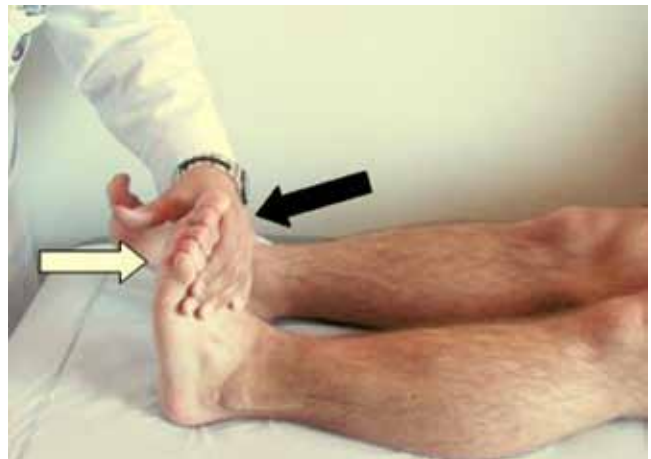**Figura 3.38** *Gluteus medius*. Nervio glúteo superior, L4-L5. Abducción y rotación interna del muslo.



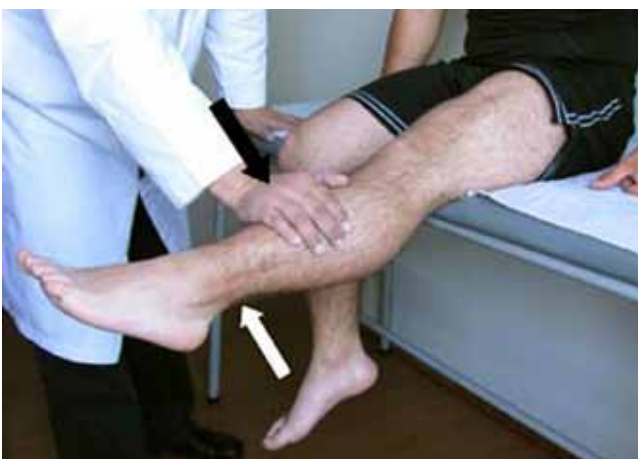**Figura 3.41** *Bíceps femoris*. Nervio ciático, L4-S2. Flexión de la pierna.



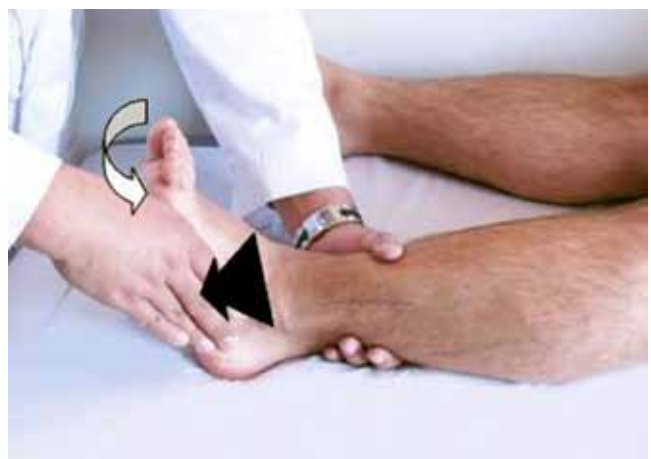**Figura 3.39** *Gluteus maximus*. Nervio glúteo inferior, L5-S2. Extensión del muslo.



**Figura 3.42** *Tibialis anterior*. Nervio peroneo, L4-L5. Flexión dorsal del pie.

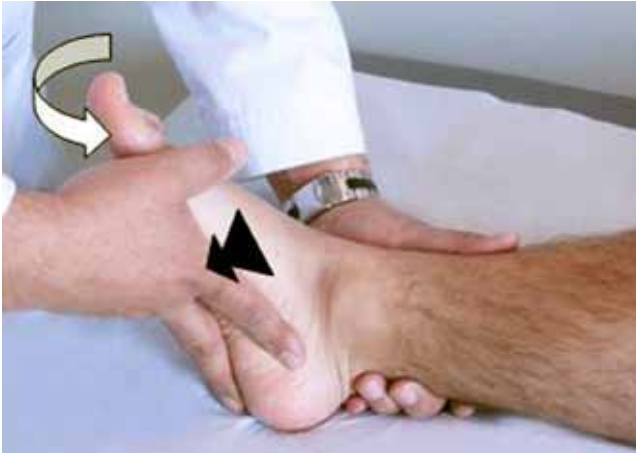

**Figura 3.40** *Quádriceps femoris*. Nervio femoral, L2-L4. Extensión de la pierna.

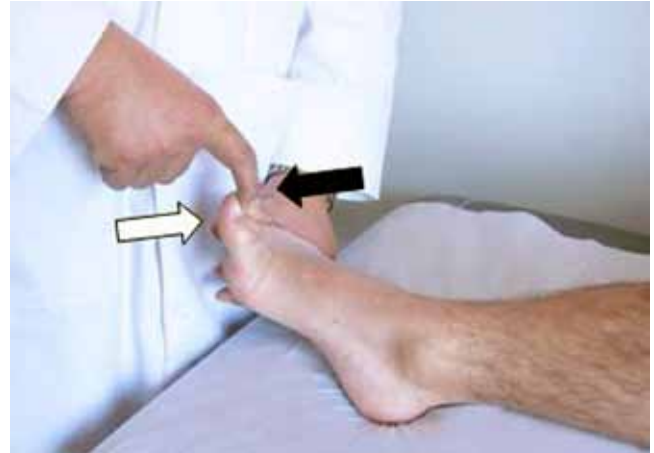

**Figura 3.43** *Peroneus longus y brevis*. Nervio peroneo, L5-S1. Eversión del pie.

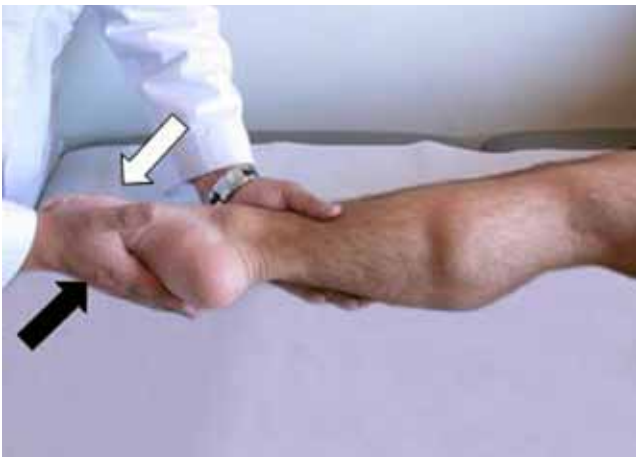



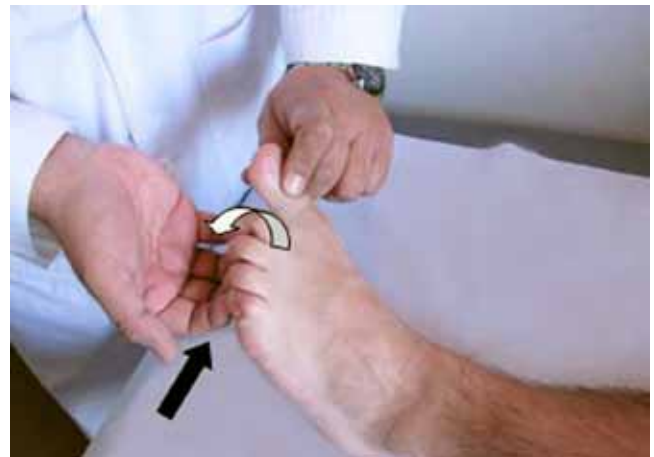**Figura 3.44** Tibialis posterior. Nervio tibial, L4-L5. Inversión del pie.



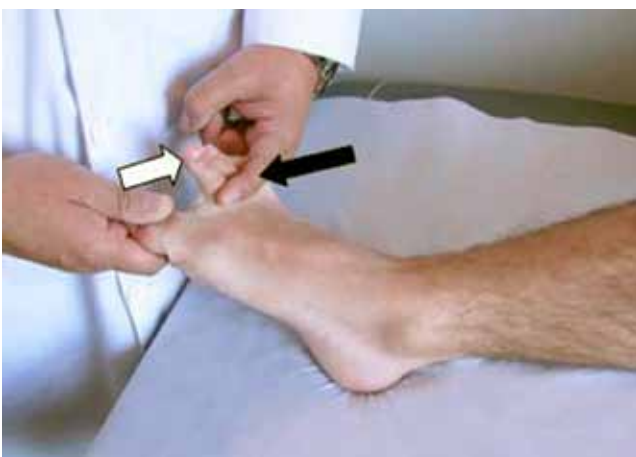**Figura 3.47** Extensor hallucis longus. Nervio peroneo, L5-S1. Extensión del dedo gordo.



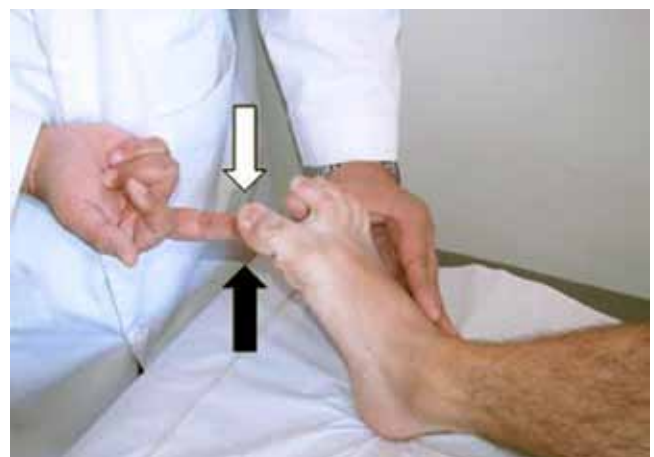**Figura 3.45** Gastrocnemius. Nervio tibial, S1-S2. Flexión plantar del pie.



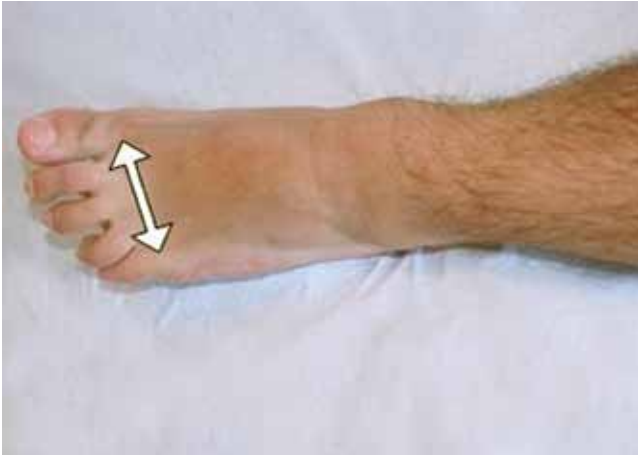
**Figura 3.48** Flexor digitorum longus. Nervio tibial, S1-S2. Flexión de los dedos.



**Figura 3.46** Extensor digitorum longus. Nervio peroneo, L5-S1. Extensión de los dedos.



**Figura 3.49** Flexor hallucis longus. Nervio tibial, S1-S2. Flexión del dedo gordo.



**Figura 3.50** Interossei. Nervio tibial, S1-S2. Separación y aproximación de los dedos.

### a.3) ¿Cómo cuantificar la fuerza?

Más allá de la descripción cualitativa de la pérdida de fuerza como paresia o parálisis, un buen método es una descripción cuantitativa de acuerdo a una escala que va desde M5, o fuerza normal, hasta M0, o ausencia absoluta de contracción muscular voluntaria.

En la Tabla 3.1 aparece detallado este sistema.

En las lesiones de la neurona motora inferior debe aplicarla a los músculos comprometidos. Además, le permite seguir la evolución del proceso mórbido. La escala fue diseñada para lesiones periféricas, pero también es útil en lesiones de la neurona motora superior.

**Tabla 3.1** Escala de la Debilidad Muscular (British Medical Council)

M0	Ausencia de contracción muscular
M1	Hay contracción voluntaria pero sin desplazamiento
M2	Hay desplazamiento pero no vence a la gravedad
M3	Vence la gravedad pero no resistencia del examinador
M4	Vence la resistencia del examinador: menor o M4 ( - ) y resistencia mayor o M4 (+)
M5	Fuerza Normal

### b) La atrofia muscular

La neurona motora inferior tiene un efecto trófico sobre la fibra muscular.

La lesión de esta lleva a una rápida y severa atrofia muscular. También se conoce como atrofia neurogénica o amiotrofia.

El desuso también provoca una atrofia muscular, pero que no supera a un tercio de la masa muscular.

La hipertrofia muscular se ve en individuos sanos sometidos a un entrenamiento físico intenso, pero la hipertrofia patológica es propia de una rara condición muscular congénita, la enfermedad de Thomsen.

La pseudohipertrofia muscular corresponde al reemplazo del músculo por grasa u otro material. Es propia de la distrofia muscular de Duchenne. También el mixedema puede dar este fenómeno.

### c) La denervación

Las fibras musculares denervadas inician una actividad contráctil espontánea.

La actividad espontánea de una fibra muscular o fibrilación, solo puede ser detectada a través de un examen específico: la electromiografía.

La actividad espontánea de varias fibras, específicamente las que forman una unidad motora, produce un fenómeno llamado fasciculación. Los pacientes las describen como “saltos de las carnes”. Se le ha comparado a un “saco de gusanos” donde usted ve en la piel contracciones espontáneas que no desplazan las extremidades y sin un patrón rítmico.

Al igual que en la pérdida de fuerza y la atrofia, tienen una distribución determinada por la raíz, plexo y/o nervio dañados.

La atrofia (amioatrofia), múltiples fasciculaciones y paresia deben ponerlo en alerta ante la posibilidad de una enfermedad de la neurona motora, la esclerosis lateral amiotrófica o ELA (caso clínico 3.1). Sin embargo, tenga presente que la mayor parte de las fasciculaciones son benignas, como las de los gemelos tras un ejercicio extenuante, o las palpebrales, que son un frecuente motivo de consulta e

inquietud de pacientes, estudiantes y colegas.

Otro tipo de actividad muscular espontánea y continua son las mioquimias. Se les ha comparado con “el mar rizado por el viento”. Su presencia en los músculos faciales ha sido descrita en tumores intrínsecos del tallo encefálico. También son características de una muy rara condición: la enfermedad de Isaacs.

Los calambres son contracciones dolorosas del músculo. Los hay fisiológicos, como los de las masas de los gemelos, que son predominantemente nocturnos y se asocian a una mayor exigencia muscular. Cuando son frecuentes, y en otras localizaciones, pueden indicar una enfermedad de la neurona motora o del músculo.

Una rarísima entidad es la contracción muscular permanente; la enfermedad del hombre rígido o *Stiff-Man Syndrome*.

#### d) Los reflejos miotáticos

En el compromiso de la neurona motora inferior los reflejos miotáticos están disminuidos o abolidos.

##### d.1) ¿Cómo explorar los reflejos miotáticos?

Para ello debe procurarse de un buen martillo. Este debe ser de caucho e idealmente con un mango flexible. De no ser así, su muñeca es la que debe conseguir este efecto.

En algunos casos no se requiere de martillo, pero el principio de un estiramiento abrupto del tendón es el mismo. Lo explicaré para cada situación en particular.

En sus primeros intentos encontrará asimetrías que no son tales. La más de las veces es por una técnica inadecuada. Observe cuidadosamente las figuras que se exponen.

El paciente debe estar completamente relajado para el examen. En individuos tensos el efecto de la contracción de los músculos interferirá en el reflejo de estiramiento. Verifíquelo en usted intentando obtener su reflejo rotuliano manteniendo los cuádriceps relajados y, luego, con una mínima contracción muscular.

La amplitud o magnitud de la respuesta sigue una curva gaussiana. Examine a sus compañeros para comprobar lo que le señalo y así pueda ir conociendo los matices de la normalidad.

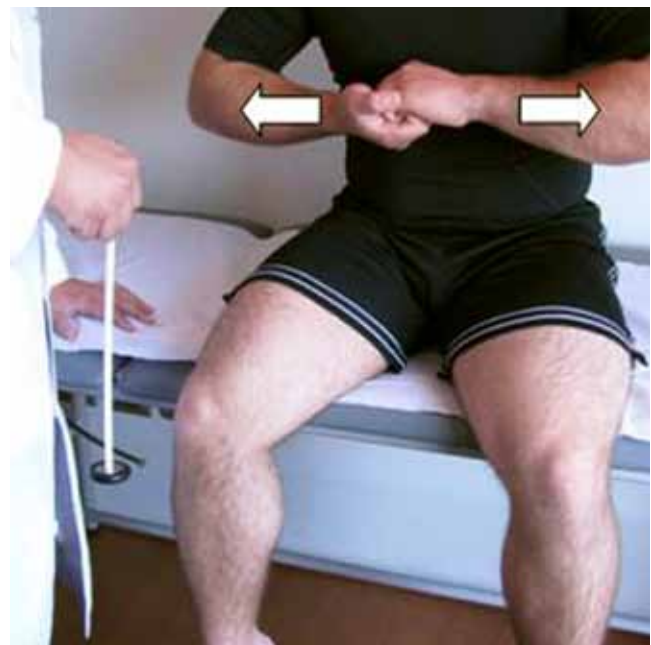En aquellos pacientes con reflejos apagados es muy útil un truco semiológico que facilita la obtención de la respuesta miotática: la maniobra de Jendrassik. Pida al examinado que haga una fuerte tracción de sus dedos enganchados en el momento de obtener el reflejo rotuliano (Figura 3.51).

Para cuantificar los reflejos miotáticos puede emplear una escala que va de 0 a 5+ (Tabla 3.2).

Con un simple esquema (Figura 3.52) puede hacer una representación fácil de interpretar por otro examinador.

**Tabla 3.2** Escala de los Reflejos Miotáticos (British Medical Council)

0	Abolido
1+	Muy débil
2+	Débil
3+	Normal
4+	Vivo no patológico
5+	Exaltado



**Figura 3.51** Maniobra de facilitación miotática o de Jendrassik.

d.2) ¿Qué reflejos miotáticos debe explorar?

- *El maseterino*

Estando el paciente con la boca entreabierta, golpee el mentón (Figura 3.53). Hay un ascenso de la mandíbula y cierre de boca. Es un reflejo dependiente de nervio trigémino (componente sensitivo y motor) e integrado en la protuberancia, lo que da un importante valor de localización.

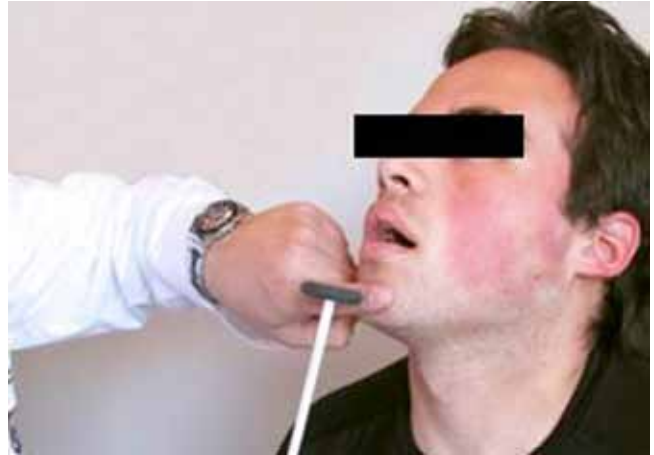

Figura 3.53 Reflejo maseterino.

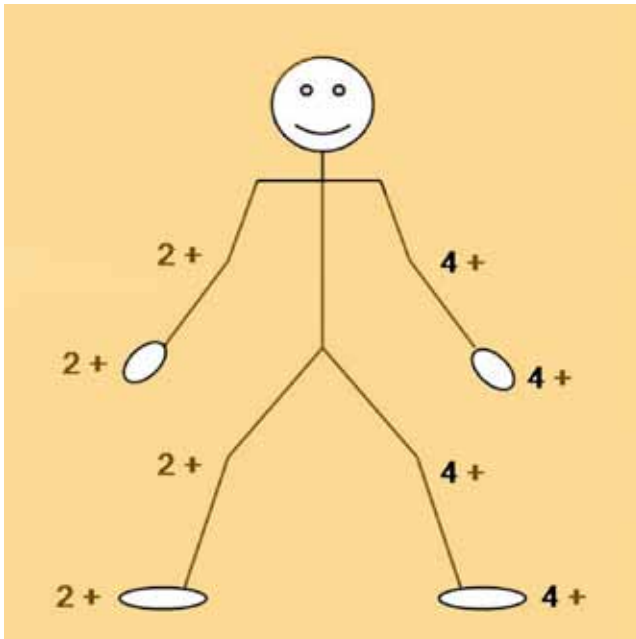


Figura 3.52 Representación de los reflejos miotáticos.

- *El bicipital*

Percuta el tendón del bíceps (Figura 3.54); evoca una flexión del antebrazo. Representa al segmento medular C6.

- *El estilorradiar o del brachioradialis*

Golpee sobre la apófisis estiloides del radio con el antebrazo en una pronación intermedia (Figura 3.55). Obtiene la flexión del antebrazo.

El segmento de integración medular es C6.



Figura 3.54 Reflejo bicipital.

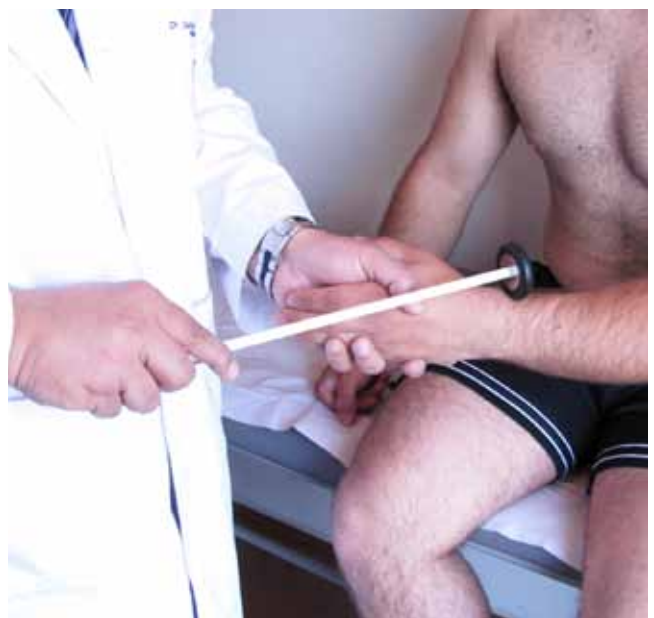

Figura 3.55 Reflejo estilorradiar.

- *El tricipital*

Percuta el tendón del tríceps (Figura 3.56) y la respuesta es la extensión del antebrazo.

La integración medular es C7.

- *El cubito pronador*

Golpee sobre la apófisis estiloides del cúbito (Figura 3.57). La respuesta es una pronación del antebrazo.

La integración medular es C7.

- *El digital flexor de Tromner*

Para obtener este reflejo no requiere de martillo. Tome la mano del paciente en pronación y en flexión dorsal. Con sus dedos percute el dedo cordial del examinado como si estuviera salpicando agua (Figura 3.58). La respuesta es una flexión de los dedos.

La integración medular es C8.

- *El digital flexor de Hoffmann*

Es una variante del anterior. Entre su pulgar e índice tome la falange distal del dedo cordial del paciente. Dóblela y suéltela en forma repentina (Figura 3.59). Obtendrá la misma respuesta que en el reflejo de Tromner.

- *El rotuliano o patelar*

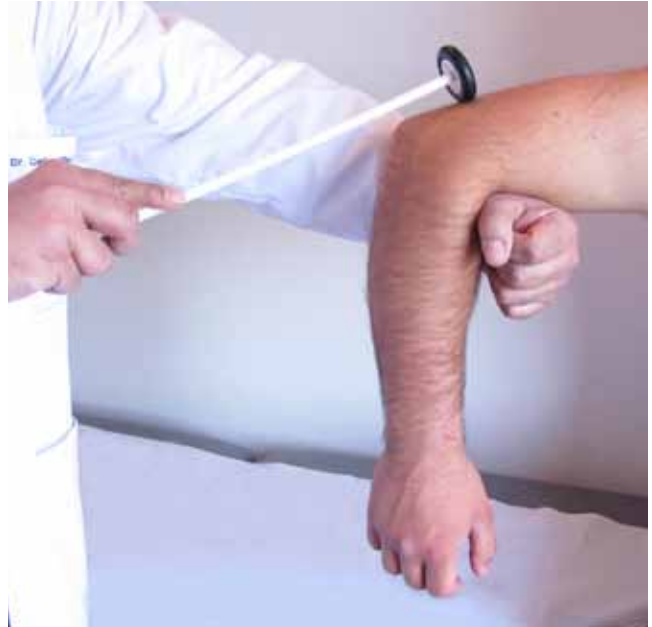Sin duda es el más conocido. Golpee el tendón del cuádriceps femoris (Figura 3.60) y la respuesta es la extensión de la pierna.

Su integración medular es L4.

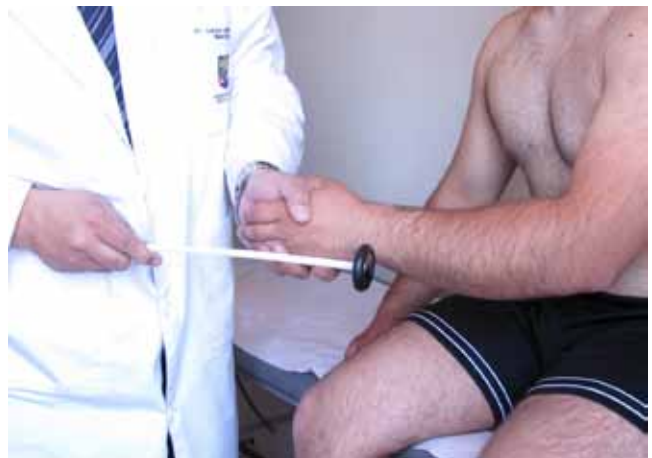- *El reflejo aductor*

Fije y percute el tendón del aductor (Figura 3.61). La respuesta es la aducción del muslo.

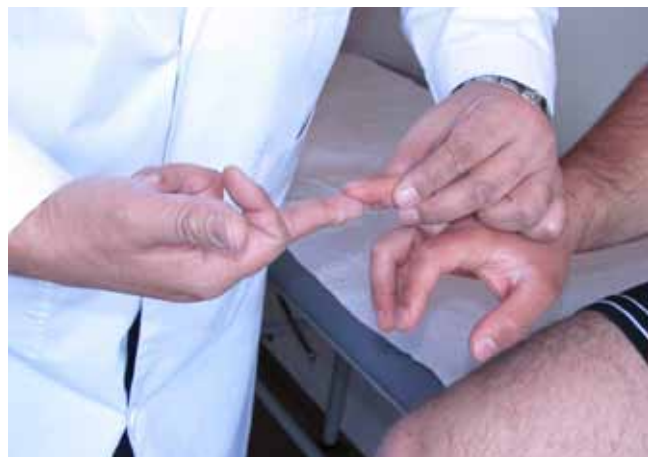La integración medular es L2.



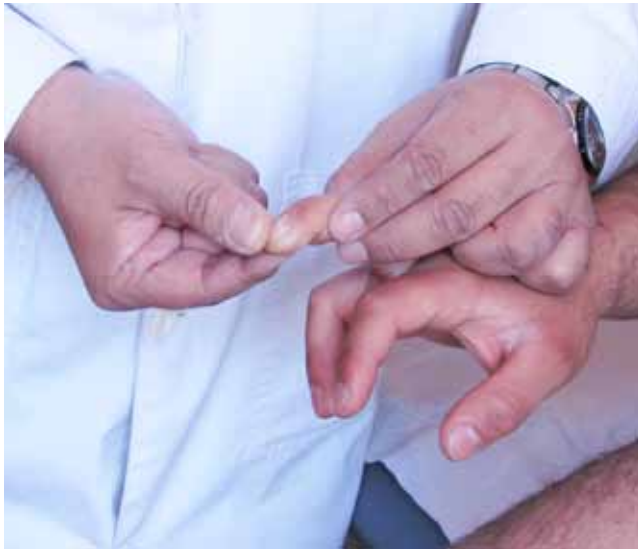*Figura 3.56 Reflejo tricipital.*



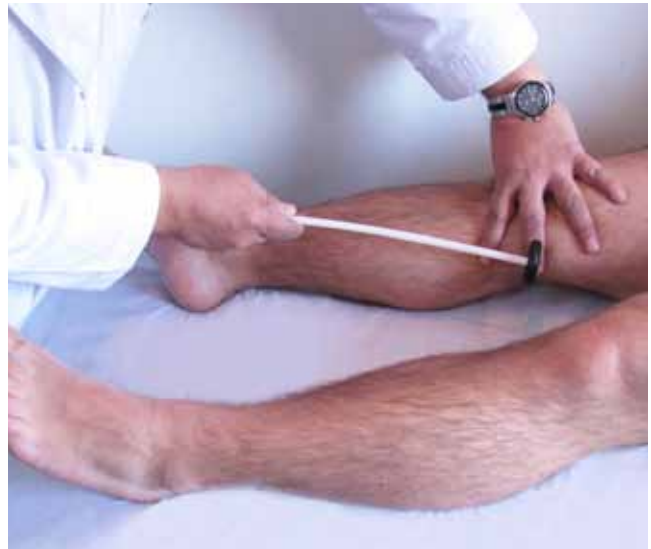*Figura 3.57 Reflejo cubitopronador.*



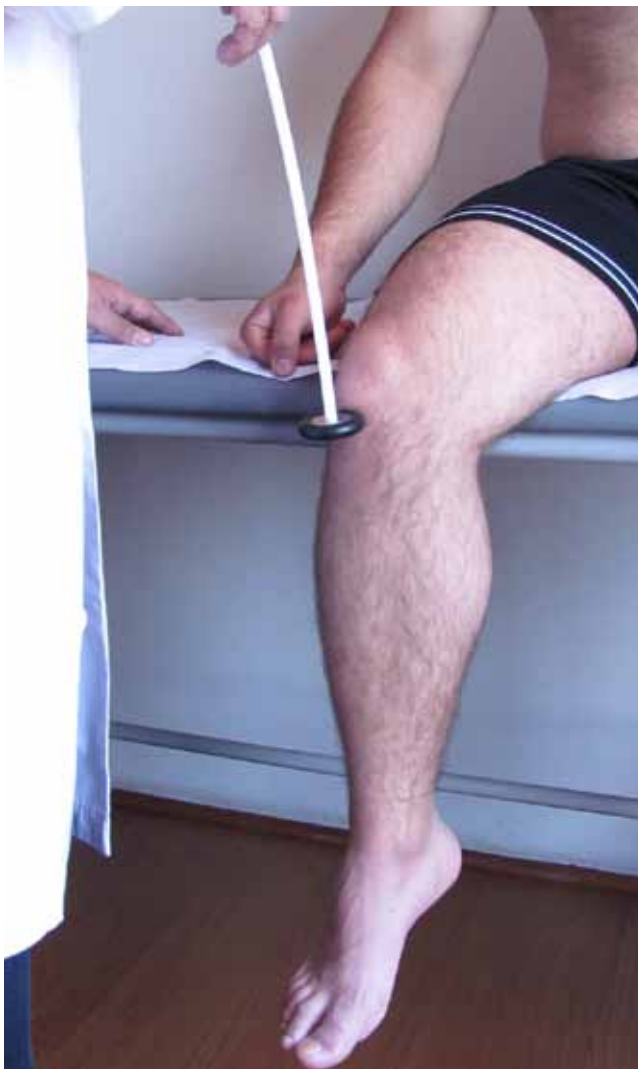*Figura 3.58 Reflejo digital flexor de Tromner.*



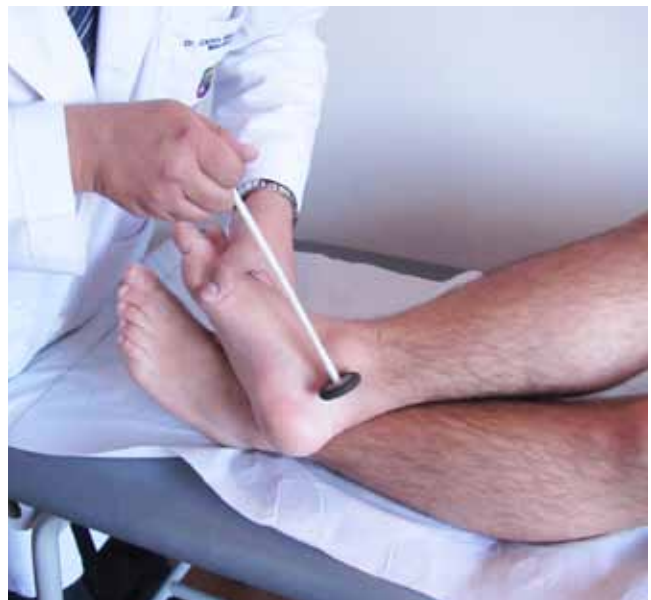*Figura 3.59 Reflejo digital flexor de Hoffmann.*



*Figura 3.61 Reflejo aductor.*



*Figura 3.60 Reflejo rotuliano o patelar.*

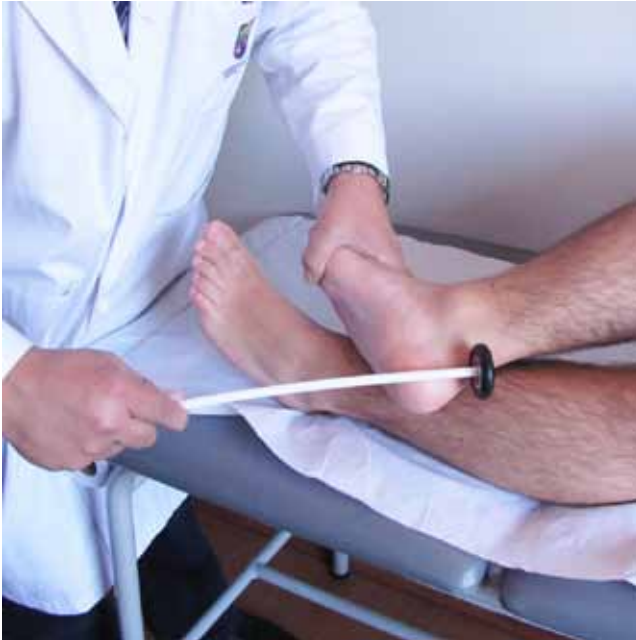

*Figura 3.62 Reflejo del tibial posterior.*

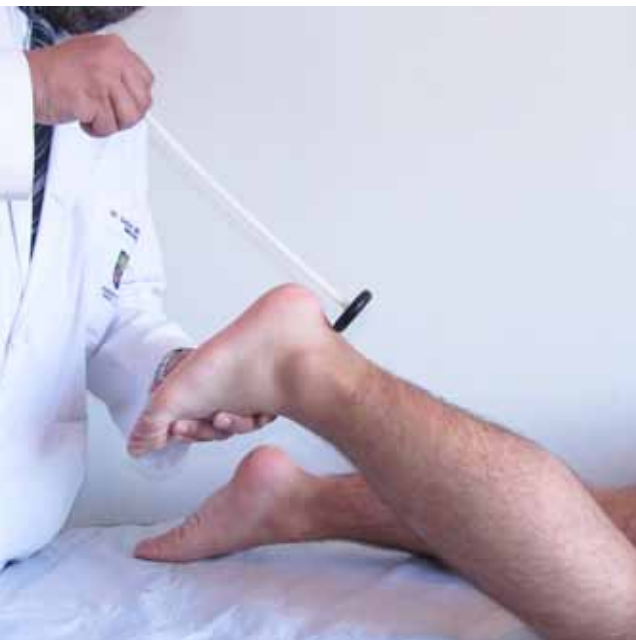- *El tibial posterior*

Es difícil de obtener y es el único reflejo miotático representativo de la raíz L5.

El paciente debe estar en decúbito supino y con pie cruzado sobre la extremidad opuesta. Tome el tobillo en ligera flexión dorsal y golpee el tendón del tibial posterior, ubicado inmediatamente detrás de maléolo interno (Figura 3.62). La respuesta es una ligera flexión plantar e inversión del pie.



*Figura 3.63a Reflejo aquileo.*



*Figura 3.63b Reflejo aquileo.*

- **El reflejo aquileo**

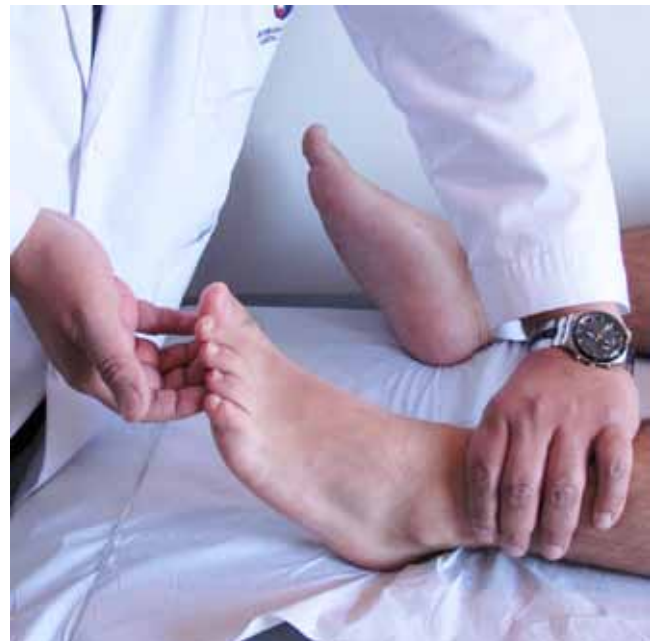Golpee el tendón de Aquiles. La respuesta es la flexión plantar del pie.

Hay diferentes posturas para obtenerlo (Figura 3.63 a y b). Personalmente, prefiero hacerlo con el examinado en decúbito prono. Es más fácil de evocar y comparar con el de la otra extremidad.

Su integración medular corresponde a S1.

- **El reflejo de Rossolimo**

Es el equivalente de los digitales flexores, aunque en condiciones normales no está presente y traduce una exaltación miotática. En la lesión de la vía piramidal, al percutir la zona plantar de los dedos del pie provoca la flexión de estos, especialmente del dedo gordo (Figura 3.64).



*Figura 3.64 Reflejo de Rossolimo.*

e) **La respuesta idiomuscular**

e.1) **Respuesta normal**

Al golpear directamente un músculo se produce una estimulación mecánica del sarcolema. Notará la presencia de contracciones musculares aisladas y autolimitadas en el área de impacto.

Percuta con el martillo de reflejos la eminencia tenar u otro músculo (Figura 3.65). Tiene que hacerlo vigorosamente y advirtiéndolo al paciente que puede ser molesto. La mejor manera de ver una respuesta normal es que lo haga en usted mismo o en un discípulo.

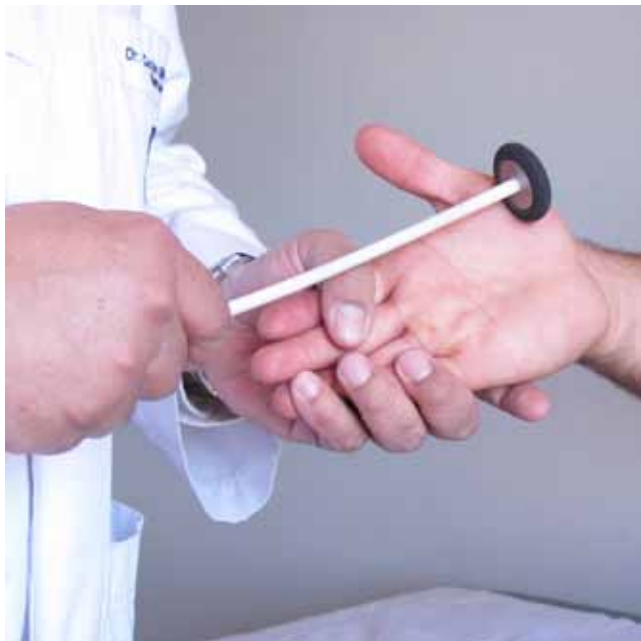

Figura 3.65 La respuesta idiomuscular.

### e.2) ¿Qué hallazgos son patológicos?

- *Ausencia de respuesta*

La ausencia de la respuesta en un paciente con una tetraparesia flácida puede ser indicador de una parálisis hipokalémica y le permite hacer el diagnóstico diferencial con un síndrome de Guillain Barré. Este sutil pero importante detalle semiológico, le debe poner en alerta ante esta condición y solicitar unos electrolitos plasmáticos. No se sorprenda si encuentra un nivel de potasio menor a 2 mEq/l.

- *Respuesta miotónica*

La presencia de una contracción sostenida y con una evidente prolongación en el tiempo de relajación es propio de la miotonía. También la puede obtener ubicando un baja lenguas en la base de esta y golpeando sobre su superficie. Es propia de la distrofia muscular más frecuente del adulto: la enfermedad de Steiner o distrofia miotónica.

La miotonía también la percibe cuando saluda a su paciente. La mano del enfermo toma una

postura característica por la dificultad en la relajación muscular.

En la enfermedad de Thomsen, además de la hipertrofia muscular, también hay miotonía. En la miotonía el calor y el ejercicio repetitivo tienden a mitigar el fenómeno, situación opuesta en la paramiotonía. Esta última es propia de enfermedades mucho más raras.

La miotonía también es detectada en la electromiografía, donde el audio de las descargas miotónicas producen un sonido sui generis. Se le compara a un “bombardeo en picada”.

- *Mioedema*

Con la percusión directa del músculo puede observar una contracción mantenida que forma un solevantamiento o rodete. Es el mioedema de percusión y es característico del hipotiroidismo; también se acompaña de un tiempo de relajación prolongado en los reflejos miotáticos. Ante ello, debe interrogar al paciente buscando otros síntomas de la enfermedad.

### f) El tono muscular

La resistencia que ofrece una extremidad relajada a los movimientos pasivos que realice se denomina tono muscular. El cómo examinarlo y su significación se analizará más adelante. De momento, sepa que una lesión de la neurona motora inferior produce una hipotonía o disminución del tono.

## 1.5 ¿Cómo establecer el lugar de la lesión en la vía final común?

La lesión puede estar en el asta anterior, raíz espinal, plexo, nervio, placa neuromuscular o músculo.

Los casos clínicos que paso a exponer le facilitarán la comprensión de ello.

### a) Enfermedades del asta anterior



### Caso clínico 3.1

Varón de 42 años, previamente sano. Comenzó a notar que los músculos de sus manos, antebrazos y brazos “saltaban”. Además, había una disartria, una disfagia para los líquidos, y una debilidad y torpeza de los dedos al realizar actividades finas como abrocharse los botones de la camisa. Estos síntomas estaban presentes en los últimos tres meses.

El examen evidenció abundantes fasciculaciones tanto de las extremidades superiores, inferiores y lengua, con atrofia de los músculos interóseos, y un aplanamiento de la eminencia tenar o signo de la mano de simio. La sensibilidad era normal y los reflejos miotáticos estaban exaltados.

El estudio electrofisiológico mostró una denervación de la mayor parte de los músculos explorados.

Este dramático caso corresponde a una enfermedad degenerativa del sistema motor, específicamente la ELA. En ella hay una progresiva pérdida de las neuronas motoras superiores e inferiores.

*La presencia de una debilidad muscular evolutiva, atrofia y fasciculaciones, reflejos miotáticos exaltados que, como verá más adelante, son un signo de una lesión de la neurona motora superior, deben hacerle sospechar esta grave condición.*

La muerte de las neuronas motoras inferiores se inicia desde el soma, en las astas anteriores. Un paradigma del compromiso selectivo de las astas anteriores es la poliomielitis.

## b) Enfermedades de la raíz espinal

### Caso clínico 3.2

Varón de 32 años, previamente sano, oficinista y que acostumbraba a jugar fútbol los fines de semana. En relación a un brusco giro, flexión

de tronco y caída, notó la aparición de un intenso dolor que se iniciaba en la región lumbar derecha y descendía por la zona glútea, corva, cara posterior de la pierna y planta del pie derecho. Al toser, estornudar o pujar, el dolor se incrementaba ostensiblemente.

Acudió a Emergencias. El examen motor era difícil de realizar por la intensidad de su molestia. El reflejo aquileo derecho estaba abolido y al intentar elevar la extremidad inferior de ese lado hubo una exacerbación del dolor y una flexión refleja de la rodilla a los 15°. En una persona joven y en buena forma física la elevación puede llegar a los 90°. Este signo de irritación mecánica radicular se conoce como Lasègue.

Con todos estos elementos se diagnosticó una lesión de la raíz S1 derecha.

Una RNM lumbosacra dio cuenta de la rotura del anillo fibroso del disco intervertebral L5-S1 con extrusión de este hacia la parte lateral derecha que comprimía la raíz S1 (Figura 3.66).

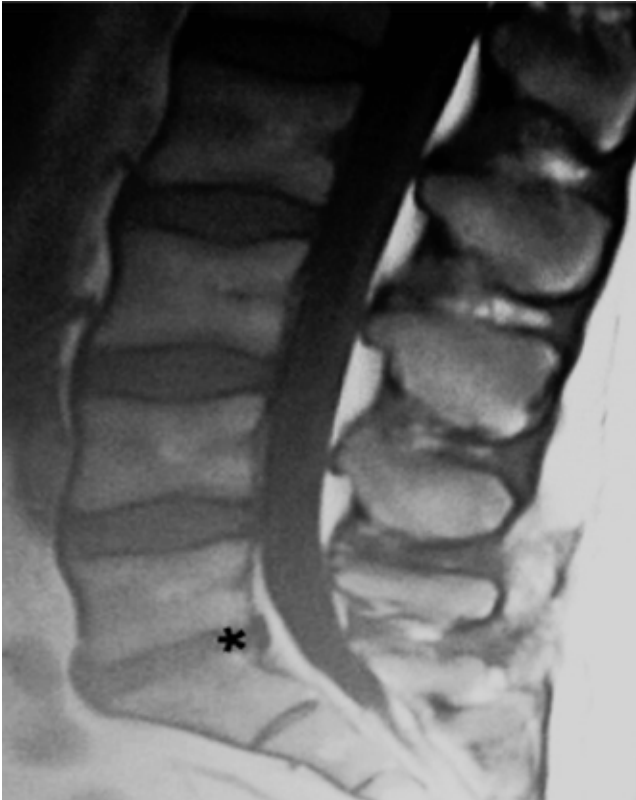Este caso es claro en mostrar una lesión radicular y un síndrome ciático.

A pesar de que cada raíz espinal tiene un componente sensitivo-motor, la debilidad muscular no siempre es un elemento confiable en localizar una lesión radicular. El hecho que los músculos reciban la inervación de más de una raíz hace que, con frecuencia, las alteraciones motoras sean menos recurrentes en la clínica y más evidentes en un estudio electrofisiológico.

*Recuerde, cada nervio recibe axones de más de una raíz y cada raíz contribuye a la formación de más de un nervio.*

Se hace necesario que desde ya vaya conociendo los dermatomas o territorios sensitivos de las raíces espinales, al igual que la representación radicular de cada uno de los reflejos miotáticos.

La distribución de los dermatomas la puede ver con detalle en el capítulo 5.



**Figura 3.66** RNM, corte sagital. Hernia del núcleo pulposo L5-S1 (asterisco)

### b.1) Lesiones radicales

La causa más frecuente de lesiones radicales son las hernias discales. Pero existen otras etiologías, como es el caso de una radiculitis por el herpes zoster, por ejemplo.

He puesto entre paréntesis el disco que habitualmente comprime a la raíz indicada.

- **Lesión de la raíz C4**  
(Disco C3-C4)

La lesión de C4 por patología del disco es excepcional. Sin embargo, de los músculos que C4 contribuye significativamente a su inervación, destaca el diafragma, inervado por el nervio frénico. Esto es crítico porque una lesión medular sobre el segmento C4 implica una importante limitación de la mecánica respiratoria.

- **Lesión de la raíz C5**  
(Disco C4-C5)

El músculo más comprometido es el deltoides. El paciente tiene una debilidad para la abducción del brazo.

La zona del trastorno sensitivo es la parte alta y externa de este segmento.

Es necesario hacer el diagnóstico diferencial con una lesión del nervio axilar o circunflejo. Para ello, debe saber que la raíz C5 da la inervación del romboide; aductor y elevador de la escápula, inervado por el nervio escapular dorsal, y el bíceps; principal flexor del antebrazo, inervado por el musculocutáneo.

El reflejo bicipital puede estar disminuido.

- **Lesión de la raíz C6**  
(Disco C5-C6)

El paciente tiene una debilidad en la flexión y pronación del antebrazo, además de la extensión de la muñeca y dedos.

El área de las alteraciones sensitivas y dolor incluyen la parte lateral del brazo, antebrazo, pulgar e índice.

El reflejo bicipital y estilorradiar están disminuidos o ausentes.

- **Lesión de la raíz C7**  
(Disco C6-C7)

La hernia discal C6-C7 es la más frecuente del segmento cervical. Hay una debilidad en la extensión del antebrazo, de los flexores y extensores de la muñeca y de los dedos.

Las alteraciones sensitivas y el dolor se concentran en la cara dorsal del antebrazo, y los dedos anular y cordial.

Los reflejos comprometidos son el tricipital y el cubitopronador.

- **Lesión de la raíz C8**  
(Disco C7-D1)

Es menos frecuente de ver. Se afectan los músculos intrínsecos de la mano.

El dolor y los trastornos sensitivos siguen la parte medial del antebrazo, mano y meñique. Un diagnóstico diferencial importante es una lesión proximal del nervio cubital.

Los reflejos digitales flexores están disminuidos o ausentes.

- **Lesión de la raíz L4**  
(Disco L3-L4)

La debilidad muscular es evidente en la extensión de la rodilla. También puede afectarse la flexión dorsal del pie (tibialis anterior).

El dolor y las alteraciones de la sensibilidad son más evidentes en la cara anterior del muslo, cara interna de la rodilla y cara interna de la pierna. El diagnóstico diferencial debe hacerlo con una neuropatía del femoral.

El reflejo rotuliano está disminuido o ausente.

- **Lesión de la raíz L5**  
(Disco L4-L5)

Hay una debilidad en la abducción, rotación interna del muslo y de la flexión dorsal del pie y dedos. El dolor parte de la zona lumbar, glúteo, cara posterior del muslo, porción lateral de la pierna, el dorso del pie y el dedo gordo. En estos últimos tres segmentos se concentran las alteraciones de la sensibilidad.

El diagnóstico diferencial debe hacerlo con una lesión del nervio peroneo.

El reflejo tibial posterior está ausente, pero no es fácil de obtener.

- **Lesión de la raíz S1**  
(Disco L5-S1)

Hay una debilidad en la extensión del muslo y en la flexión plantar del pie y dedos.

El dolor sigue la distribución lumbar, glútea, cara posterior del muslo y la cara posterior de la pierna.

Las alteraciones más significativas de la sensibilidad ocurren en el borde lateral y la planta del pie y el V dedo.

El reflejo aquileo está disminuido o ausente.

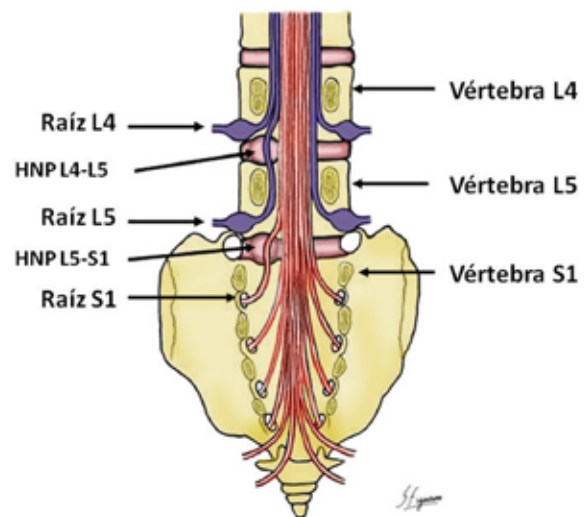
*En las hernias cervicales tenga siempre presente la posibilidad de una compresión medular asociada y los síntomas y signos que espera de esta.*

*La patología discal de la columna dorsal es excepcional por la escasa movilidad de sus vértebras.*

*En el adulto la médula espinal (el cono medular) llega hasta la mitad del cuerpo vertebral de L1, por tanto en la patología discal lumbar y sacra no espere una compresión espinal. Sin embargo, la cola de caballo puede verse afectada. Revise el capítulo 5.*

*La relación entre el disco herniado y la raíz comprometida puede verse alterada en función de cuán medial o lateral es la hernia, según sea esta cervical o lumbosacra (Figura 3.67).*

*La relación de la médula con el canal raquídeo se muestra en el capítulo del examen sensitivo. Es muy importante que conozca la correspondencia de los cuerpos vertebrales con los segmentos de la médula espinal. En consecuencia, sabrá dónde dirigir los estudios por imágenes.*

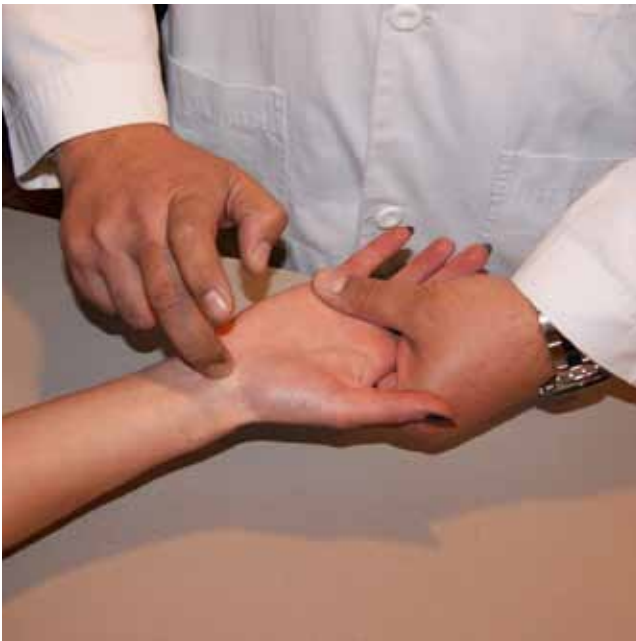

**Figura 3.67** Corte coronal y visión anterior de la columna lumbosacra.

### c) Enfermedades de los plexos

La anatomía del plexo es compleja y una lesión es mucho más difícil de localizar que el compromiso de una raíz o de un nervio periférico. Además de la clínica, el estudio electrofisiológico resulta de una gran utilidad para poder precisar el lugar dañado. Ejemplos de plexopatías son las lesiones del plexo cervical superior, o de Erb-Duchenne; y del plexo cervical inferior, o de Déjerine-Klumpke (descrito por el gran neurólogo suizo-francés Jules J. Déjerine y su mujer, Augusta Klumpke). No profundizaré en ello ya que escapa a los objetivos de este libro. Las enfermedades del sistema nervioso periférico son una de las más extensas subespecialidades de la neurología.

En el caso clínico 3.3 se ejemplifica una lesión del plexo lumbar izquierdo. Observe que el diagnóstico diferencial con una neuropatía femoral o una radiculopatía L2-L4 es difícil.



**Figura 3.68** Signo de Tinnel.

#### Caso clínico 3.3

Varón de 86 años, previamente sano. Su familia señaló que el enfermo tuvo una evidente baja de peso en los últimos meses. Coincidente con ello, apareció un intenso dolor urente de la

cara anterior del muslo izquierdo. Posteriormente hubo dificultad en movilizar el muslo, especialmente la flexión sobre la cadera y la extensión de la rodilla, asociada a una marcada atrofia del cuádriceps femoris y la ausencia del reflejo rotuliano.

El dolor se incrementó a tal punto que fue necesario el uso de morfina para mitigarlo.

Un escáner de abdomen y pelvis mostró múltiples adenopatías retroperitoneales que infiltraban al plexo lumbar izquierdo.

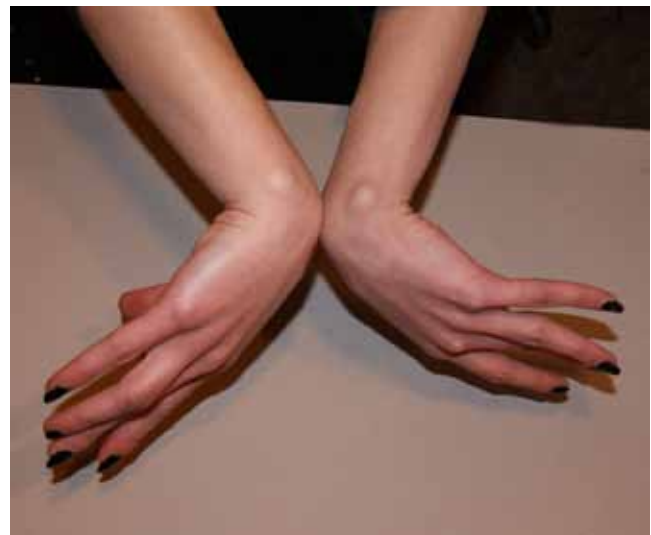Los estudios permitieron diagnosticar un linfoma no Hodgkin de un alto grado de anaplasia.

### d) Enfermedades de los nervios

#### d.1) Mononeuropatías

##### Caso clínico 3.4

Mujer de 52 años, obesa. Relató la presencia de parestesias dolorosas nocturnas en la mano y antebrazo izquierdos en los últimos tres meses. En la inspección había una atrofia de la eminencia tenar y una debilidad de la abducción del pulgar izquierdo (abductor pollicis brevis). La percusión de la parte media de la cara palmar de la muñeca izquierda (Figura 3.68) evocó parestesias del pulgar, índice y cordial, o signo de Tinnel. Al mantener las muñecas es hiperflexión (Figura 3.69), a los 30 segundos



**Figura 3.69** Signo de Phalen.

*aparecieron parestesias en la mano y dedos izquierdos emulando a los síntomas nocturnos (signo de Phalen).*

*El estudio de electromiografía y de velocidad de conducción dio cuenta de una compresión del nervio mediano en el canal del carpo del lado sintomático.*

No se extraña por lo impreciso de la distribución de las parestesias nocturnas, pues es la regla en el síndrome del túnel carpiano. Las molestias pueden ascender por el antebrazo y brazo.

### Caso clínico 3.5

*Varón de 64 años, diestro y bebedor moderado. Refirió insomnio de conciliación en las últimas semanas por lo que su médico de cabecera le indicó un hipnótico. El paciente lo tomó junto con alcohol.*

*Al día siguiente notó dificultad para mover su extremidad superior derecha. La familia llamó alarmada a su doctor pensando que el enfermo estaba cursando con un accidente vascular.*

*Al examen destacó un individuo vigilante y lúcido, sin defectos del lenguaje, sin hemianopsia ni compromiso motor de la cara ni de la extremidad inferior derecha. Había una evidente debilidad en la extensión de los dedos, la muñeca y la supinación del antebrazo. Solo se objetivó una pequeña área de hipoestesia en la cara dorsal del pulgar e índice. Los reflejos estilorrádial y tricípital estaban ausentes. Se diagnosticó una compresión del nervio radial derecho a nivel del surco espiroideo del húmero en el contexto de un paciente que apoyó su cabeza contra el brazo. La profundidad del sueño, inducida por el hipnótico prescrito y el alcohol, no permitió activar a los sistemas de alarma que corrigen las posturas viciadas durante el dormir.*

*Un estudio electrofisiológico diferido corroboró la hipótesis diagnóstica y la lesión del nervio se recuperó por completo.*

No es infrecuente que la compresión del radial – llamada también “parálisis del sábado por la noche” o “de la luna de miel” –, al ser evidente cuando el paciente despierta, se interprete como una enfermedad vascular cerebral. Si conoce la anatomía, y en consecuencia la distribución del defecto sensitivo-motor, no incurrirá en este error.

En las neuropatías compresivas hay una lesión desmielinizante focal o neuropraxia. Esta tiene un muy buen pronóstico funcional.

En el caso de lesiones más graves, con un compromiso del axón (axonotmesis) o la sección del nervio (neurotmesis), el pronóstico es más sombrío.

Además de estos dos ejemplos clínicos, mencionaré otras lesiones de nervio que pudiera tener la oportunidad de ver.

Entre paréntesis indico las raíces más representativas de cada uno.

Siguiendo la misma lógica que en las lesiones radiculares, me parece más útil que conozca los movimientos que se afectan.

Ya conoce la representación radicular para los reflejos miotáticos. Por lo tanto, fácilmente puede inferir el(los) reflejo(s) dependiente(s) de cada tronco nervioso. Si bien este capítulo trata del examen motor, la condición mixta de la gran mayoría de los nervios hace conveniente mencionar el área sensitiva cutánea comprometida, otro elemento útil en el diagnóstico diferencial con una lesión de la raíz.

- ***Nervio torácico largo o de Bell (C5-C7)***

Es un nervio exclusivamente motor e inerva al serratus anterior que estabiliza y fija la escápula contra la pared del tórax.

Se lesiona como resultado de una gran presión sobre el hombro (carga de un objeto pesado), en la radioterapia por cáncer de mama y en un cuadro inflamatorio denominado plexitis braquial, neuralgia amiotrófica o síndrome de Parsonage-Turner.

El hallazgo semiológico característico es la escápula alada. Esta se manifiesta cuando el pa-

ciente empuja un muro con sus extremidades superiores extendidas.

- ***Nervio axilar o circunflejo (C5-C6)***

Guarda una íntima relación con la cabeza del húmero y el deltoides. Se lesiona en las fracturas y dislocación de la cabeza de este hueso o por inyecciones intramusculares colocadas en la parte alta y posterior del hombro.

El paciente tiene una limitación en la abducción del brazo y un área de alteración sensitiva en la cara lateral del hombro.

- ***Nervio musculocutáneo (C5-C7)***

El principal músculo inervado es el bíceps. El paciente será incapaz de flexionar el antebrazo en supinación.

El reflejo bicipital está abolido y hay una banda de disminución de la sensibilidad cutánea del borde radial del antebrazo.

Es un nervio bastante protegido por las partes blandas, por lo que su lesión es infrecuente. Vi el caso de un hombre joven que, al intentar mover una roca de gran tamaño, tuvo una brusca tracción de una de sus extremidades superiores.

- ***Nervio mediano (C6-D1)***

De él depende la pronación del antebrazo, la flexión de la muñeca y la flexión de todos los dedos. La excepción es la flexión de la falange distal del anular y meñique (nervio cubital). Además, participa de la abducción y la oposición del pulgar. En una lesión del mediano hay atrofia de la eminencia tenar. La mano del paciente puede tomar una postura característica: “la mano del predicador”.

Da la inervación sensitiva de la mayor parte de la palma, pulgar, índice, cordial y la mitad lateral del anular.

Dependiendo del nivel de la lesión se pueden ver afectados los reflejos cubitopronador y

flexores digitales.

La neuropatía compresiva más frecuente es el síndrome del túnel del carpo, como el caso clínico 3.4.

- ***Nervio cubital o ulnar (C7-D1)***

Al igual que el mediano contribuye a la flexión de la muñeca. Permite la flexión de la falange distal del anular y del meñique, además da la inervación a los músculos intrínsecos de la mano que participan de la abducción y aducción de los dedos.

Una lesión del cubital produce una atrofia de la eminencia hipotenar y de los espacios interóseos: es “la mano cadavérica” y la clásica “mano en garra” o main en griffe (Figura 3.70 a y b).

Por una debilidad en la aducción del pulgar, si le pide al paciente que tome una hoja de papel con los pulgares e índices respectivos y haga tracción, se produce una flexión de la falange distal del pulgar afectado (Figura 3.71). Es el signo del periódico o de Fromment.

La inervación sensitiva incluye todo el meñique y la mitad medial o cubital del anular. También da la sensibilidad de la eminencia hipotenar y el borde cubital de la palma y muñeca.

Los reflejos digitales flexores están afectados.

El sitio de compresión y traumatismo más frecuente es el codo. Dentro del grupo de las neuropatías compresivas, le sigue en frecuencia al síndrome del túnel carpiano.

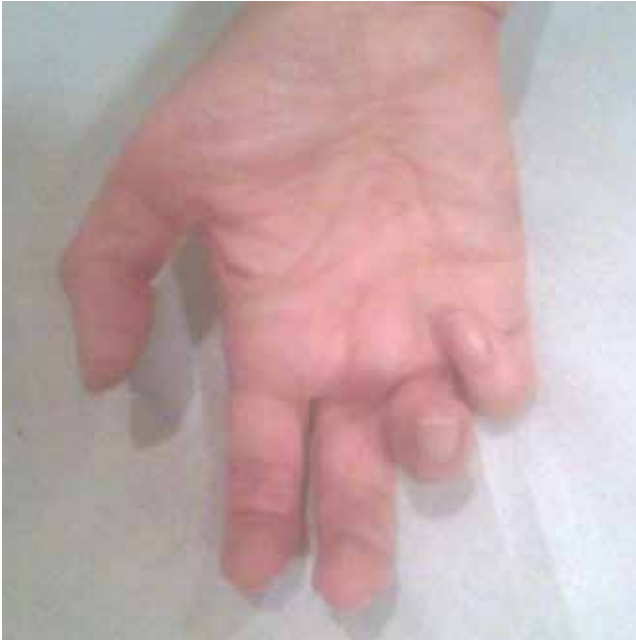- ***Nervio radial (C5-C8)***

Es el responsable de la extensión, la supinación del antebrazo y su flexión en una pronación parcial. Además, da la inervación de los músculos de la extensión de la muñeca y de los dedos. De ahí la característica postura de “la mano en gota” en la lesión del radial (Figura 3.72).

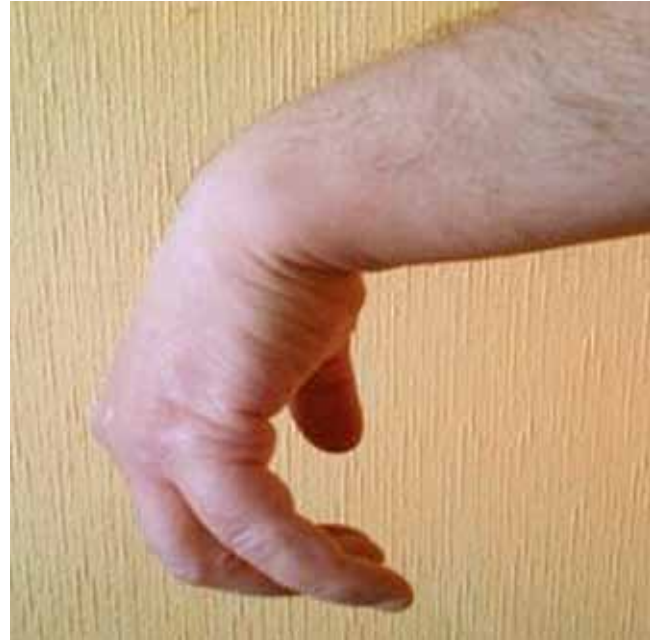En una lesión proximal se afectan los reflejos tricipital y estilorrádial.

El área sensitiva corresponde a la cara dorsal del brazo, antebrazo y mano.

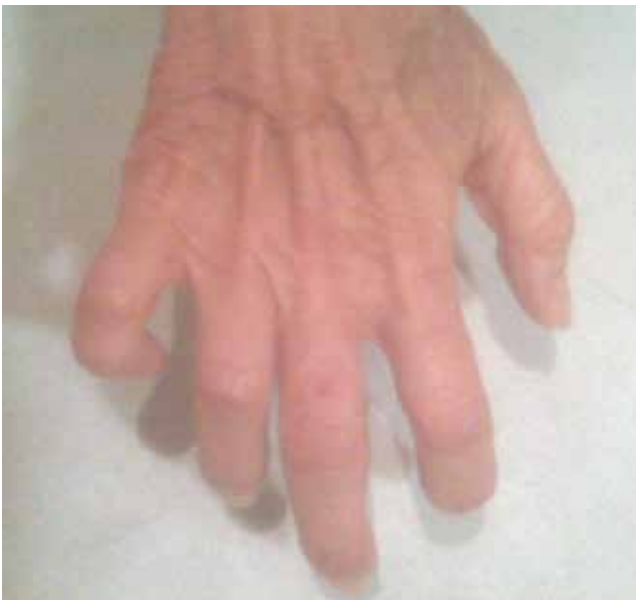En el caso clínico 3.5 se ejemplifica una lesión de este nervio.



**Figura 3.70a** Mano en garra por lesión del cubital.



**Figura 3.72** Mano en gota por lesión del radial.



**Figura 3.70b** Mano en garra. Note la atrofia de los interóseos.



**Figura 3.71** Signo de Fromment de la mano derecha. Note la flexión del pulgar al hacer tracción sobre la hoja de papel.

Hay dos síndromes caracterizados por un compromiso motor exclusivo: el síndrome del nervio interóseo anterior y el posterior.

– **Síndrome del interóseo anterior o de Kiloh-Nevin**

El nervio interóseo anterior es una rama motora del mediano. Se puede lesionar al colocar un catéter o en una punción venosa de la fosa antecubital. Hay una paresia de la pronación del antebrazo, de los flexores de las falanges distales del pulgar, índice y cordial. El paciente tiene dificultad para formar un círculo con el índice y el pulgar.

– **Síndrome del interóseo posterior**

Corresponde a la rama motora profunda del radial que pasa a través de una pequeña hendidura en el músculo supinador (arcada de Frohse) al antebrazo y entra en contacto con la membrana interósea, de la que toma su nombre.

Se describen compresiones por una banda en la cápsula articular radiohumeral o una arcada de Frohse estrecha. No es una neuropatía frecuente.

El paciente tiene una paresia en la extensión de la muñeca y dedos.

En las extremidades inferiores, dos son los nervios más importantes: el femoral y el ciático.

- *Nervio femoral o crural (L2-L4)*

Inerva los músculos flexores de la cadera y extensores de la pierna.

Da la sensibilidad de la cara medial y anterior del muslo y la pierna.

En una lesión del femoral el reflejo rotuliano está afectado.

Este nervio se lesiona en el retroperitoneo, en la región del psoas iliaco. Puede verse comprometido por iatrogenia quirúrgica, abscesos, hematomas, adenopatías o tumores de la zona señalada. El diagnóstico diferencial debe hacerlo con una radiculopatía L4 y una lesión del plexo lumbar. En el caso de una radiculopatía L4 hay un compromiso del tibialis anterior (nervio peroneo)

- *Nervio ciático (L5-S3)*

Es el nervio más voluminoso y largo del cuerpo humano. Sale de la pelvis a través de la escotadura ciática en íntima relación al músculo piriformis. Pasa por debajo del glúteo maximus, descendiendo en la profundidad de los músculos de la corva. En este nivel inerva los músculos que flexionan la pierna y junto al nervio obturador participa de la aducción del muslo.

El gran ciático se puede lesionar en luxofracturas de la cadera, traumatismos penetrantes en la zona glútea, inyecciones intramusculares o en individuos que mantienen la posición de loto por largos períodos. También, una hipertrofia del piriformis puede comprimir al nervio.

Además de las alteraciones descritas, se verán afectados sus dos nervios terminales que se dividen en el hueco poplíteo: el nervio tibial y el peroneo común.

El tibial inerva los músculos responsables de la flexión plantar del pie y dedos, además de los músculos intrínsecos del pie. Examine al paciente pidiéndole que camine en punta de pies.

Da la sensibilidad de la cara posterior de la pierna y la zona plantar. Esta última está inervada por los

terminales medio plantar medial, lateral y calcáneo medial.

Existe el síndrome del túnel del tarso análogo al síndrome del túnel carpiano.

Una rama digital puede ser comprimida por el ligamento profundo del tarso. Hay dolor en el tercer espacio del metatarso; a esta condición se le denomina el síndrome de Morton.

Un importante nervio en el estudio de la patología del sistema nervioso periférico es el sural. Es una rama del tibial exclusivamente sensitiva y da la inervación del borde externo del pie y del V dedo. Es el nervio empleado para las biopsias.

En una lesión del tibial, el reflejo afectado es el aquileo.

El diagnóstico diferencial debe realizarlo con una radiculopatía S1.

El peroneo inerva los músculos de la flexión dorsal y eversión del pie, y la flexión dorsal de los dedos. Se examina pidiéndole al enfermo que camine apoyado en los talones.

Da la sensibilidad de la porción lateral distal de la pierna, dorso del pie y el I y II dedo.

Una neuropatía por compresión muy frecuente es a nivel de la cabeza de la fíbula, donde el nervio es superficial y más susceptible de ser dañado. Puede verse por una posición inadecuada en cirugías o en el reposo prolongado de un enfermo comprometido de conciencia. En el caso de un esguince de tobillo, por un estiramiento abrupto del nervio, o el permanecer con las piernas cruzadas o en cuclillas por períodos prolongados, son otras causas de compresión. Un ejemplo es “la parálisis del jardinero”. La neuropatía del peroneo también se ve en mujeres que usan botas altas y ajustadas, donde el reborde del calzado hace presión sobre el nervio.

Debe realizar el diagnóstico diferencial con una radiculopatía L5. En este último caso hay un compromiso del glúteo medio, inervado por la raíz L5 y el nervio glúteo superior.

Hay enfermedades que afectan a varios nervios en un momento dado o en tiempos sucesivos, por ejemplo el compromiso de un radial y un peroneo. Esto se conoce como una “mononeuritis múltiple”. Las vasculitis, como la poliarteritis



nodosa, son un ejemplo clásico de esta distribución.

## d.2) Polineuropatías

La mayor parte de las enfermedades tóxicas y metabólicas producen un daño del axón desde distal a proximal. La noxa se inicia en los nervios de mayor longitud dándose una “muerte retrógrada”, centrípeta o dying back. La debilidad muscular será evidente en las extremidades inferiores, especialmente de los músculos intrínsecos de los pies y de los músculos que movilizan a los dedos. En la medida que el cuadro progresa se comprometen los músculos de las manos y sigue un patrón simétrico.

La mayor parte de los nervios tienen también incorporadas fibras sensitivas y autonómicas. Si bien hay nervios puramente motores o sensitivos, esto es la excepción y no la regla. Así, no solo encontrará pérdida de fuerza sino también defectos en la sensibilidad y disautonomía. Este es el patrón clínico de una polineuropatía o polineuritis axonal.

*La ordenación del examen neurológico está construida para facilitar el aprendizaje, pero en la práctica clínica usted realiza una evaluación dinámica. Simultáneamente examina la fuerza, la sensibilidad, los cambios tróficos en la piel, la temperatura y la sudoración, entre otros. Es la manera de hacer medicina.*

### Caso clínico 3.6

*Varón de 58 años, diabético conocido por más de 5 años y con un mal control de su enfermedad. Hacía dos meses que notó parestesias dolorosas y formicantes-quemantes en la región plantar, de predominio nocturno y que le impedían conciliar el sueño.*

*En el examen neurológico se constató una discreta debilidad de los dedos de los pies y una arreflexia aquilea bilateral. Los reflejos rotulianos estaban presentes, aunque disminuidos. Tenía cambios tróficos con una piel fría y rese-*

*ca. En el examen sensitivo había disestesias e hipoestesia con una distribución “en calcetín”. También el paciente refirió una disfunción eréctil desde hacía más de un año.*

Este es el caso típico de una polineuropatía axonal sensitivo-motora-autonómica y simétrica.

Otro patrón de daño del axón que debe conocer es la degeneración walleriana. Ocurre en una sección completa del nervio y la posterior degeneración del cabo distal.

¿Y la mielina?

Un elemento fundamental en la funcionalidad de un nervio es la mielina. En el SNP es producida por la célula de Schwann. Recuerde la presencia de estrechas zonas amielínicas del axón o los nodos de Ranvier, responsables de la conducción saltatoria y de mayores velocidades conductiva.

Existen enfermedades en que el daño primario es de la mielina. Puede inferir que la velocidad de conducción está notablemente afectada. Es una de las características de las polineuropatías desmielinizantes y un elemento diferenciador de las polineuropatías axonales. Ejemplo de esta última es el caso clínico 3.6.

Vio que en la fase inicial de una neuropatía compresiva hay una lesión desmielinizante focal, pero que en la medida que progresa se afecta el axón. También una lesión del axón lleva a un daño secundario de la mielina.

Un ejemplo de una polineuropatía desmielinizante es el síndrome de Guillain Barré. Aquí hay un proceso inflamatorio autoinmune que compromete desde las raíces espinales hasta el nervio. Por ello, en estricto rigor se denomina como una poli-radículo-neuritis. Es un cuadro de evolución aguda, ascendente de distal a proximal, que afecta primero las extremidades inferiores y después las superiores, de predominio motor y potencialmente mortal por una falla en la mecánica ventilatoria y/o una severa disautonomía.

### Caso clínico 3.7

*Varón de 41 años. Dos días antes de su ingreso notó la presencia de “hormigueos” en pies y manos asociado a dolor raquídeo y de las extremidades. Se hizo evidente una progresiva pérdida de fuerza de los segmentos distales que evolucionó a un compromiso proximal y que le impedía caminar.*

*Al ingreso destacó una severa tetraparesia M2 con una arreflexia miotática universal. En el examen sensitivo solo se constató una muy leve hipoestesia en los pies. Además, el enfermo tenía una taquicardia sinusal asociada a crisis hipertensivas moderadas. Dentro de los antecedentes estaba la presencia de una diarrea, tres semanas antes de la presentación de los síntomas neurológicos.*

*El estudio electrodiagnóstico no fue concluyente y una PL dio cuenta de un aumento de las proteínas en el LCR (80 mg/dl), sin células.*

*El paciente fue manejado en la unidad intensiva y recibió inmunoglobulinas con una rápida y favorable respuesta.*

*Evolucionó satisfactoriamente y volvió a sus actividades cotidianas a los tres meses.*

Este es un caso típico de un síndrome de Guillain Barré. Vea que es un cuadro agudo, de rápida evolución y con un claro predominio motor, aunque existían elementos de una disfunción autonómica. El estudio electrodiagnóstico en las etapas precoces de la enfermedad tiene un valor limitado. Por lo tanto, el diagnóstico y tratamiento oportuno están sustentados en la clínica. Además, se dio la característica disociación albuminocitológica en el LCR. Este fenómeno es más constante después de la segunda semana.

No es infrecuente el antecedente de un cuadro infeccioso, respiratorio o gastrointestinal, en las dos o tres semanas anteriores al desarrollo de la enfermedad.

Hasta ahora se han analizado las lesiones desde el cuerno anterior de la médula espinal hasta el nervio. Además, hay un gran grupo de enfermedades que afectan a la placa neuromuscular y al músculo.

## e) Enfermedades de la placa neuromuscular

El paradigma de una afectación de la placa neuromuscular es la mistenia gravis. Se trata de una entidad autoinmune, con la formación de anticuerpos dirigidos al receptor nicotínico de la acetilcolina. Es una condición que con una alta frecuencia compromete a la musculatura ocular en un 90% durante su evolución, y el síntoma cardinal es la fatiga muscular.

### e.1) ¿Cómo objetivar la fatiga muscular?

Además del examen de los motores oculares (capítulo 4) realice las siguientes maniobras:

- Pida al paciente que cuente rápidamente y en voz alta. De existir una fatiga patológica, se hace evidente una disartria, habitualmente con una voz nasal y una progresiva baja del volumen.
- Estando el enfermo en decúbito supino, indíquele que mantenga la cabeza flexionada en 45° por dos minutos.
- Haga que mantenga las extremidades superiores abducidas y extendidas durante unos tres minutos. Sensibilice esta prueba aplicando una contrarresistencia de intensidad progresiva.
- En decúbito supino, pídale que mantenga las caderas y rodillas flexionadas por dos minutos.
- En cada una de estas pruebas debe tener una visión de la normalidad en el contexto de la edad, sexo y condición física del examinado. Solo así puede estimar lo patológico.

## f) Enfermedades del músculo

Las miopatías son un extenso grupo de enfermedades inflamatorias, tóxicas, hereditarias y congénitas, entre otras.

Sospéchela en pacientes con una predominante debilidad de la musculatura proximal. El enfermo tendrá dificultad para incorporarse de una

silla, de un sillón mullido, subir escaleras, peinarse, colgar ropa, colocar objetos en una alacena elevada, etc. A lo anterior, se pueden agregar mialgias, eritemas, hematuria, miotonía y el antecedente familiar de una enfermedad muscular, entre otros. Ello dependerá de la miopatía en cuestión.

El signo de Gowers es característico de este grupo de enfermedades. El paciente debe sentarse en el piso y se le pide que se incorpore sin asir una mesa o silla para asistirse. El enfermo eleva el tronco valiéndose de las manos que sujetan y trepan a través de las extremidades inferiores.

En general, los reflejos miotáticos están disminuidos al igual que el tono muscular. La atrofia es variable y la actividad muscular espontánea no es habitual.

### Caso clínico 3.8

*Varón de 54 años sin antecedentes mórbidos de importancia. Su cuadro comenzó uno tres meses antes de consultar. Notó una pérdida de fuerzas caracterizada por una dificultad para subir escaleras, colocar objetos en lugares altos y peinarse. Además, habían mialgias y la presencia de lesiones eritematosas en las mejillas, codos y dedos de las manos.*

*El examen neurológico dio cuenta de una paresia M3 proximal de la cintura escapular y pelviana, M4 del cuello y la fuerza distal era normal. No había una atrofia muscular significativa ni fasciculaciones. Los reflejos miotáticos estaban disminuidos.*

*En la bioquímica general destacó una VHS de 62, una CPK de 5.200 (muy elevada) y razonablemente se descartó un cáncer oculto. El electrodiagnóstico fue compatible con una miopatía inflamatoria y la biopsia de músculo confirmó el diagnóstico de una dermatomiositis.*

*El tratamiento con altas dosis de corticoides y fisioterapia fue efectivo, y el enfermo logró una recuperación funcional en ocho meses.*

## 2 La neurona motora superior

Las principales áreas del cerebro que participan en

el movimiento voluntario son: la corteza motora primaria, o área 4 de Brodmann; la corteza premotora, o áreas 6 y 8; la corteza motora suplementaria, o parte del área 6, y la corteza somatosensorial, o áreas 1, 2, 3 y 5. Todas estas zonas tienen una citoarquitectura donde predominan las células piramidales. Como contraparte, en la corteza visual primaria, o área 17, hay un predominio de las células granulares.

En la corteza motora y premotora hay un grupo de células piramidales gigantes o células de Betz. Si bien la mayor parte de estas neuronas establecen sinapsis con la neurona motora inferior en las astas anteriores, solo representan un 5% de toda la vía corticoespinal.

Los axones de las regiones señaladas forman un grueso contingente de fibras en el SNC y descienden por la corona radiada, la cápsula interna, la base o parte ventral del mesencéfalo, la protuberancia y el bulbo. La mayor parte de estas neuronas se decusa en la unión del bulbo con la médula espinal cervical (Figura 3.73 a). Este gran manojo de fibras forma las pirámides del bulbo, razón del nombre de esta vía.

Las fibras destinadas a las extremidades superiores tienen una disposición rostral respecto a las fibras de las extremidades inferiores. Así, una lesión de este nivel puede causar la inusual combinación de una debilidad de la extremidad superior del un lado y la paresia de la extremidad inferior opuesta; es la hemiplejia cruciata.

En el tronco encefálico hay un cruce segmentario que da la inervación a los núcleos motores voluntarios de los nervios craneales del lado opuesto. Además, una parte de las fibras establecen sinapsis con las segundas neuronas de los núcleos del mismo lado. Sin embargo, hay situaciones particulares que se detallarán en el capítulo siguiente.

*De modo que las áreas cerebrales de un lado, principalmente, controlan las neuronas motoras inferiores del lado opuesto.*

Las fibras, ya decusadas, descienden principalmente como el haz piramidal del cordón lateral de la médula espinal (Figura 3.73 b).

## 2.1 ¿Qué efectos tiene la lesión de la neurona motora superior?

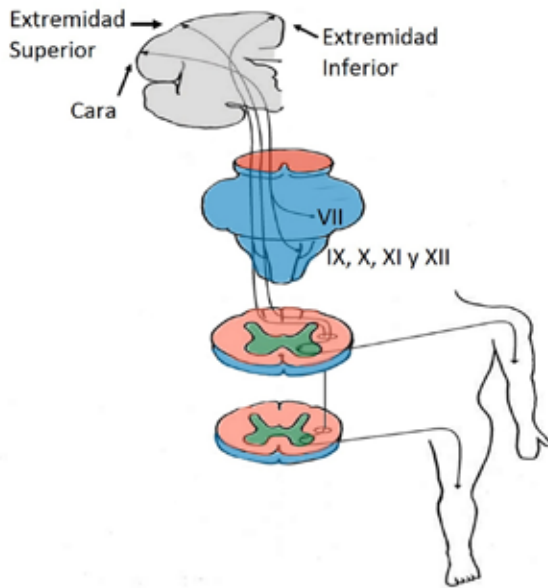


Figura 3.73a Vía piramidal.

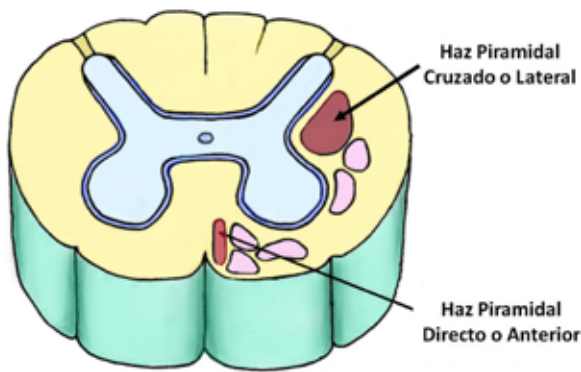


Figura 3.73b Vía piramidal en la médula espinal.

Lesiones selectivas de las neuronas motoras superiores de las pirámides del bulbo se realizaron en monos en los años cincuenta. Además, se han descritos raros casos del compromiso de esta estructura en humanos. En estas situaciones no hay una parálisis absoluta. El tono muscular y los reflejos miotáticos no son significativamente alterados.

En la práctica, una lesión del encéfalo o la médula espinal no es selectiva de la vía piramidal.

Hay también una afectación de las vías y circuitos parapiramidales, que son los responsables de las alteraciones del tono muscular, los reflejos miotáticos y la postura. Por lo tanto, tenga presente este punto cuando describa las características semiológicas del síndrome piramidal o síndrome de la neurona motora superior.

### a) La fuerza

Dependiendo de la magnitud del daño habrá una paresia o plejía. Una lesión de un hemisferio cerebral produce una hemiparesia o hemiplejía del lado opuesto a la lesión. Una lesión medular transversa da una paraplejía, en una lesión de la médula dorsal, y una tetraplejía, en una lesión medular cervical.

Una hemiparesia o hemiplejía puede ser: completa, o fascio-braquio-crural; o incompleta, por ejemplo crural. Esto depende de la distribución somatotópica de las neuronas motoras superiores destinadas a cada segmento corporal específico. La somatotopía parte desde el homúnculo motor del área 4 de Brodmann (Figura 3.74), donde es llamativa la gran asimetría en las áreas representadas, y se mantiene a través de la corona radiata, cápsula interna, tronco del encéfalo y haz corticoespinal medular. Por ejemplo, una lesión de la cara medial

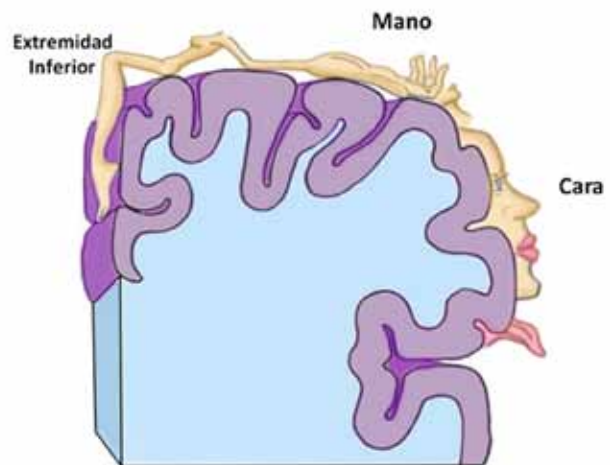
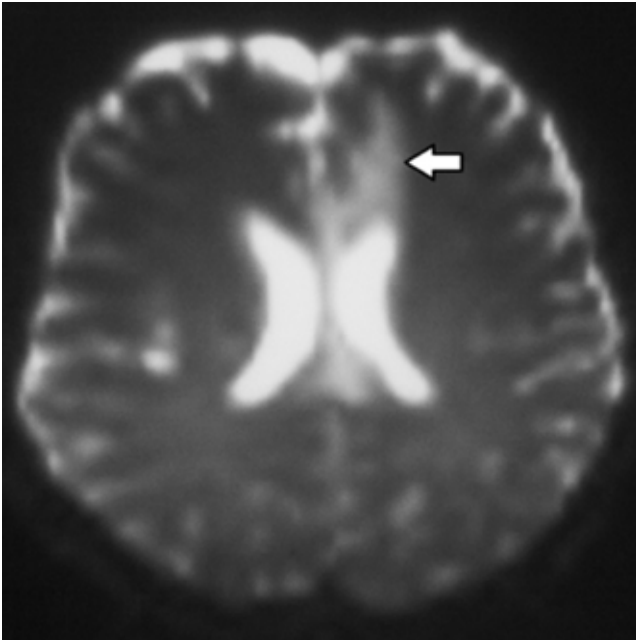


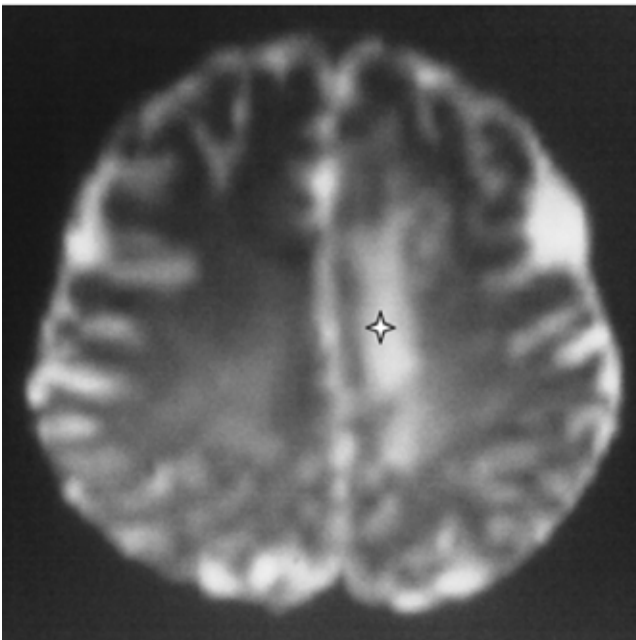
Figura 3.74 El homúnculo motor.

del lóbulo frontal, en estrecha relación a la cisura interhemisférica, da una hemiparesia incompleta crural del lado contrario, respetando los segmentos braquiales y faciales; es el caso de un infarto de la ACA (Figura 3.75).

Una hemiparesia o hemiplejía completa puede ser armónica o no armónica. Esto significa



**Figura 3.75a** RNM-difusión, corte axial. La flecha indica un infarto del territorio de la ACA izquierda.



**Figura 3.75b** RNM-difusión, corte axial. Infarto de la ACA izquierda.

que en la armónica hay un déficit motor de magnitud comparable entre cara, extremidad superior e inferior, mientras que en la no armónica hay un predominio de la debilidad muscular en uno de los segmentos. Ya se expondrá la situación particular del nervio facial (capítulo 4).

Existe una entidad, descrita por Mohr en 1969, denominada síndrome del hombre del barril. Se caracteriza por una diplejía de las extremidades superiores y conservación de la fuerza de la cara y extremidades inferiores. Su principal causa son infartos bilaterales de los territorios limítrofes de las ACM y ACA.

*Una de la característica de la debilidad muscular central es el compromiso de grandes segmentos corporales y que no sigue la distribución de una lesión periférica. Sin embargo, esto no excluye que haya ciertos grupos musculares más afectados. Tal es el caso de los músculos antigravitatorios. A diferencia del compromiso periférico, en una lesión de la neurona motora superior no es necesario que realice la exploración de cada grupo muscular.*

Un paciente con una hemiplejía es tan evidente, que no tiene que ser médico para darse cuenta de ello. Usted debe detectar sutiles debilidades.

#### a.1) Pruebas de mínima paresia de las extremidades superiores

- *Prueba índice-pulgar o de Fisher*

Consiste en colocar el pulgar y el índice haciendo una pinza. Pida al paciente que mueva su índice sobre el pulgar lo más rápido posible.

En las siguientes pruebas de mínima paresia, tanto de las extremidades superiores como inferiores, indique al enfermo que cierre los ojos.

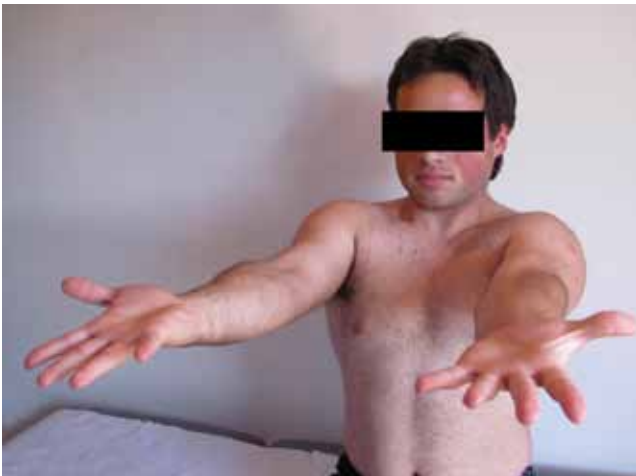- *Prueba de la pronación forzada*

El paciente en decúbito o sentado en la camilla, eleva sus extremidades superiores con los dedos completamente extendidos y en máxima supina-

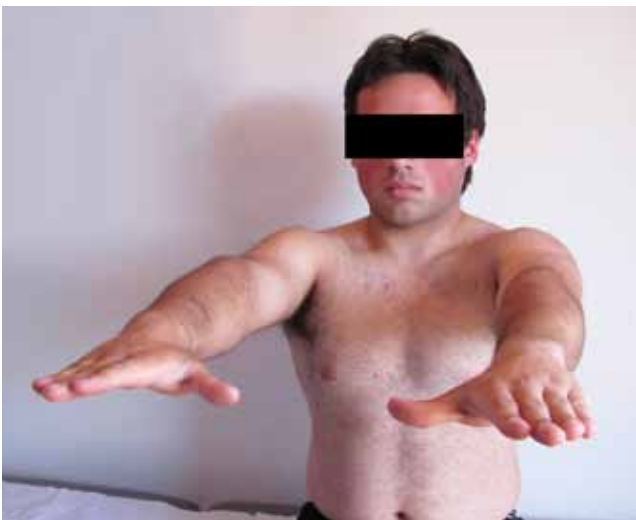ción (Figura 3.76). De existir un daño piramidal en la extremidad comprometida, paulatinamente se flexiona el codo, prona la mano y el antebrazo, los dedos tienden a la flexión-aducción y el pulgar se flexiona y se incluye en la palma de la mano.

- **Prueba de la abducción del meñique o maniobra de Alter**

El individuo coloca las extremidades superiores extendidas con las palmas mirando hacia abajo y los dedos en aducción, salvo el pulgar (Figura 3.77). En el lado de la lesión piramidal, el meñique va a la abducción.



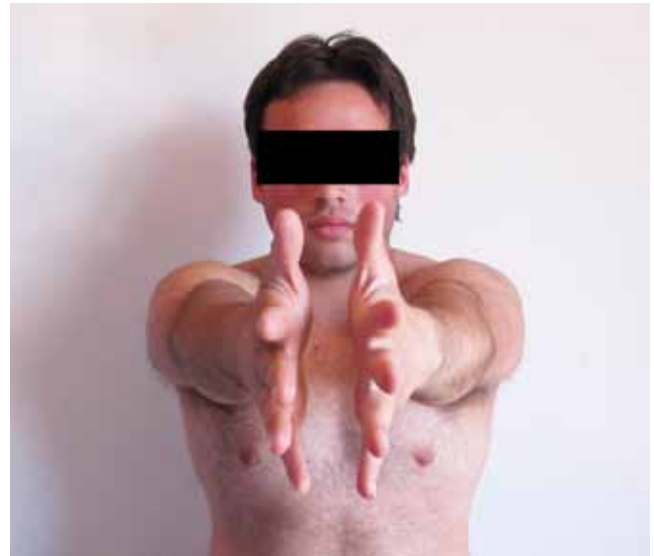**Figura 3.76** Prueba de la pronación forzada.



**Figura 3.77** Prueba de la abducción del meñique o maniobra de Alter.

- **Prueba de la separación de los dedos o de Barré**

Pida al examinado que separe los dedos al máximo y que aproxime las manos por la cara palmar (Figura 3.78). En una lesión de la vía piramidal el pulgar tiende a la flexión y la aducción.



**Figura 3.78** Prueba de la separación de los dedos o de Barré.

a.2) **Pruebas de mínima paresia de las extremidades inferiores**

- **Prueba de Migazzinni**

El paciente debe estar en decúbito supino con los muslos y rodillas flexionados en 90° y con las piernas en paralelo (Figura 3.79). En el lado comprometido se verifica una progresiva caída de esta y la inversión del pie.

- **Prueba de Barré para las extremidades inferiores**

Es similar a la anterior, pero con el individuo en decúbito prono (Figura 3.80). En el lado afectado se produce una caída de la pierna y el pie. Los nombres propios los menciono como un homenaje histórico. Mi interés es que aprenda a realizar las maniobras que se han enumerado.



Figura 3.79 Prueba de Mingazzinni.

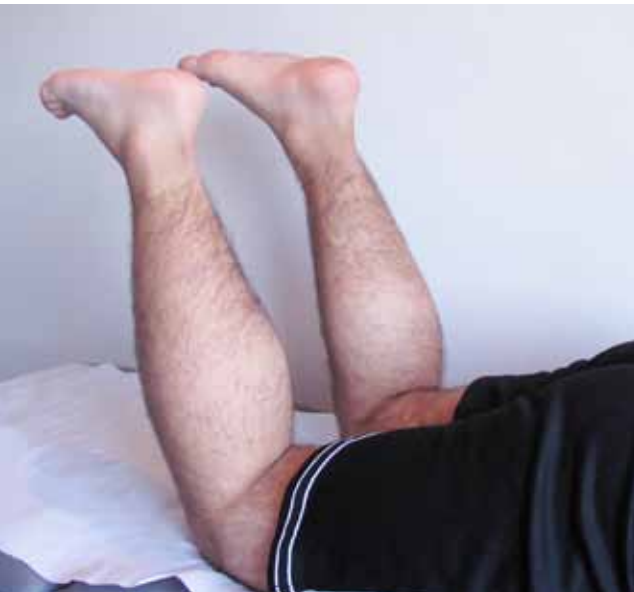

Figura 3.80 Prueba de Barré para las extremidades inferiores.

## b) La atrofia y denervación

De existir atrofia es por desuso y no mayor al 30% de la masa muscular.

A diferencia de la lesión de la neurona motora inferior, en el síndrome piramidal no hay actividad muscular espontánea, sean fasciculaciones o fibrilaciones. Es decir, no hay actividad por denervación.

## c) Los reflejos miotáticos

En el síndrome piramidal, consecuencia de la lesión de vías y circuitos parapiramidales, hay una exaltación de los reflejos miotáticos y un incremento del tono muscular.

*Uno de los ejes que sustentan la anormalidad del examen neurológico es la asimetría entre los segmentos que explore.*

En un síndrome piramidal la debilidad de un lado del cuerpo o de las extremidades inferiores puede no ser muy evidente, aunque no tenga duda de que el enfermo es capaz de darse cuenta: “Mi mano está torpe”, “Noto extrañas mis piernas” o “Tengo dificultades para caminar y correr”. La exaltación miotática expresada como una clara y consistente asimetría es elemento suficiente para plantear un piramidalismo. Esto tiene especial relevancia en enfermedades de evolución insidiosa, como un tumor cerebral o una compresión medular, por ejemplo.

### c.1) ¿Cuál es la diferencia entre reflejos vivos fisiológicos y exaltados?

En ambos casos la amplitud o magnitud de la contracción muscular está aumentada. Sin embargo, en la hiperreflexia o exaltación de los reflejos miotáticos hay, además:

- *Respuesta polifásica*
- *Incremento del área de evocación del reflejo*
- *Difusión*

Por ejemplo, al obtener el reflejo bicipital también evoca los flexores digitales, lo que está estrechamente relacionado a la mayor extensión del área de evocación refleja.

Hay una situación semiológica de interés práctico; en una compresión medular con afectación de la raíz C6, al explorar el reflejo bicipital y consecuencia del fenómeno de difusión, obtiene la respuesta de extensión del antebrazo. Esta inversión del reflejo debe ponerlo en alerta para localizar la lesión. Medite la razón fisiopatológica e irá adquiriendo una real comprensión del sistema nervioso.

- *Clonus*

Se obtiene produciendo una rápida dorsiflexión de pie. Mantenga una presión que gatille un ciclo iterativo de contracción de los gastrocnemius y estiramiento de las fibras intrafusales. Revise la Figura 3.2 y entenderá mejor la fisiopatología del clonus. También, este lo puede obtener en la rótula o la mano.

#### d) El tono muscular

El tono en el síndrome piramidal está aumentado. Esta hipertonía tiene características especiales. Al mover pasivamente un segmento de una extremidad nota una resistencia inicial seguida de una ausencia de dicha resistencia en la fase final del movimiento. Esto se ha comparado a cuando se intenta sacar la hoja de un cortaplumas o una navaja. Por eso se conoce como hipertonía en muelle de navaja o espasticidad.

*¿Dónde se debe buscar la espasticidad?*

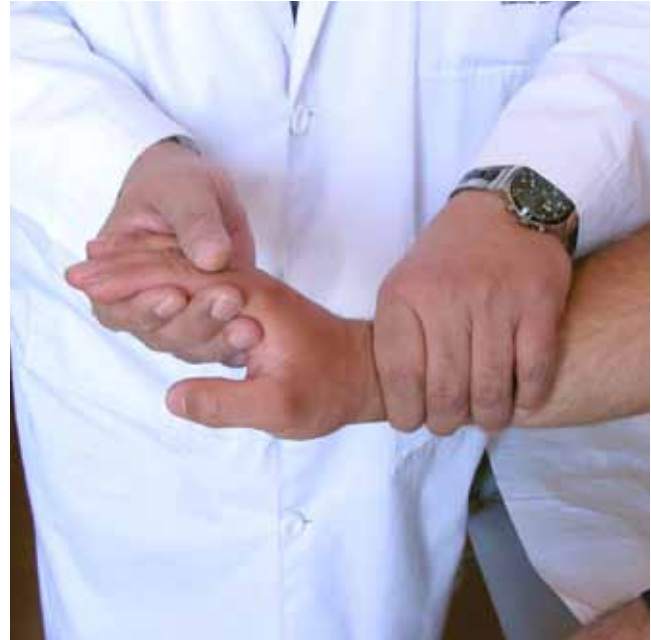En los músculos antigravitatorios.

*¿Cuáles son los músculos antigravitatorios en la especie humana?*

La evolución nos condujo a la bipedestación. Para las extremidades inferiores no diferimos significativamente de otros mamíferos. Los cuádriceps, los aductores, el tibial anterior, los peroneos y los extensores dorsales de los dedos de los pies, entre otros, son los músculos que se oponen a la fuerza de la gravedad. No obstante, en las extremidades superiores son el deltoides, el bíceps, los supinadores y los extensores de la muñeca y dedos.

En las Figuras 3.81 a la 3.85 puede ver los segmentos donde se explora el tono.

Aprender a tomar el tono muscular, como toda técnica, requiere de práctica. Se dará cuenta lo difícil que resulta que un paciente logre relajar completamente su musculatura, especialmente si es un infante, un anciano o una persona ansiosa.



**Figura 3.81** Tono muscular. Explorar realizando una flexoextensión de la muñeca.

- En ciertos individuos puede percibir que “siguen el movimiento” que usted realiza sobre la extremidad. Esto se conoce como la parami-mesis.
- En pacientes con una demencia aparece una oposición. Tendrá la percepción de que el enfermo contrae voluntariamente los músculos, aunque no es así, impidiéndole un adecuado examen. Es la paratonía o *Gegenhalten* de los semiólogos alemanes.

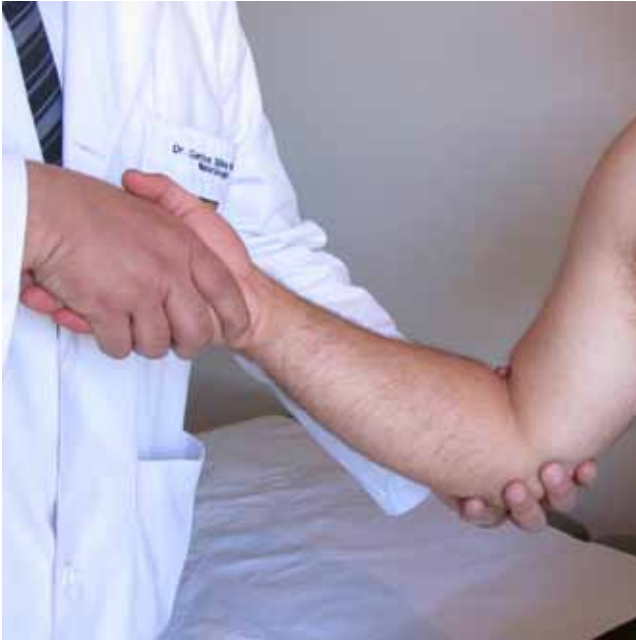En sus primeros intentos de examen del tono muscular encontrará asimetrías, las más de las veces espurias por la falta de experiencia.

El tono también puede ser observado. Una manera de hacerlo es tomar al paciente por los hombros y zamarrearlo – se entiende que suavemente – y reparar en las oscilaciones de las extremidades superiores. Esta maniobra tiene especial utilidad para ver, por ejemplo, la hipotonía de una extremidad donde el rango de oscilación es más amplio.

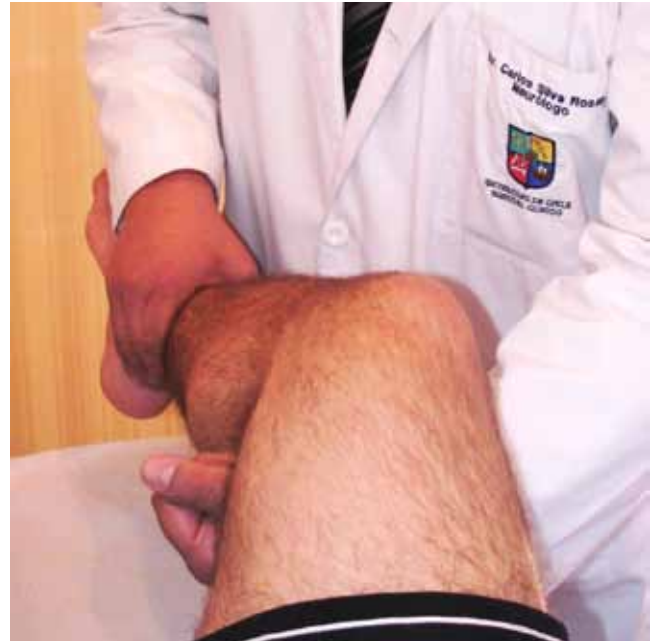#### e) Los reflejos nociceptivos

Tienen una integración multisegmentaria y poli-

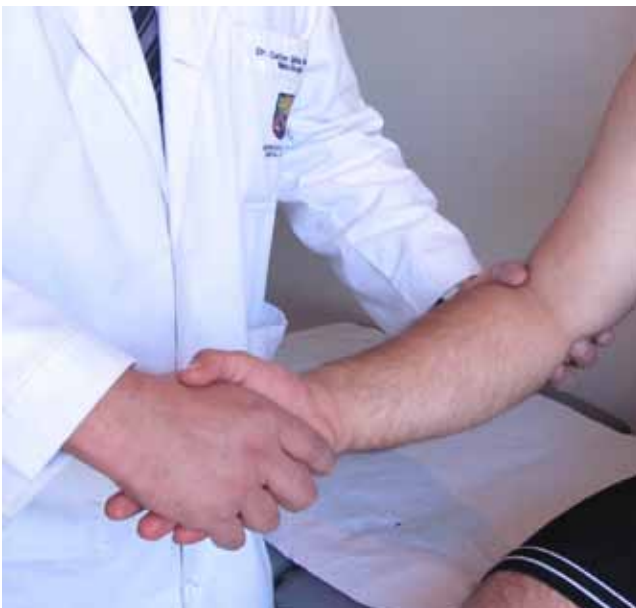



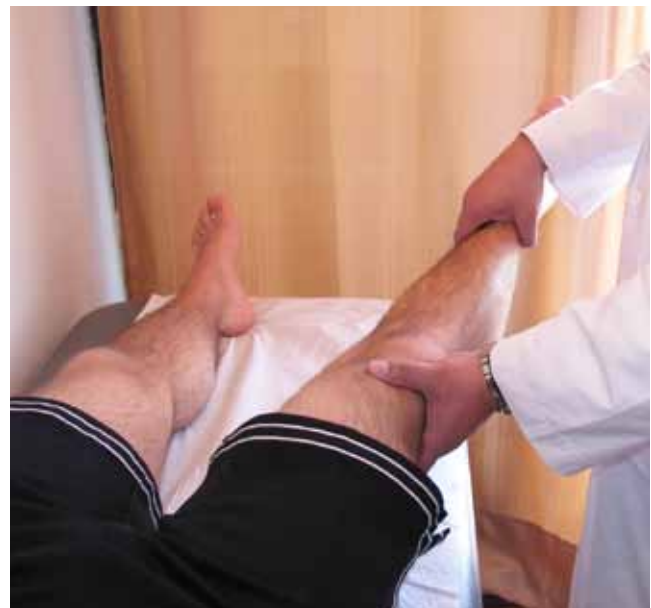**Figura 3.82** Tono muscular. Explorar con una rápida pronosupinación del antebrazo.



**Figura 3.84** Tono muscular. Explorar flexionando abruptamente la rodilla.



**Figura 3.83** Tono muscular. Se examina realizando un movimiento en círculos del antebrazo y abducción del brazo.



**Figura 3.85** Examen del tono de los aductores.

sináptica, diferencia esencial con los reflejos miotáticos. Hay muchos descritos, pero me limitaré a señalar los de mayor utilidad clínica.

### e.1) Reflejos nociceptivos cutáneos o superficiales

- **El reflejo cutaneoplantar**

Desde luego que es el más conocido de todos. Fue descrito por el neurólogo franco-polaco Joseph Babinski, discípulo de Jean Martin Charcot. Es un reflejo integrado en el cono medular, en los segmentos L4-L5-S1 y S2. Al pasar un objeto aguzado –originalmente se usaba una aguja– por la

parte externa de la planta del pie se obtiene una flexión del dedo gordo (Figura 3.86 a y b). Emplee un depresor de lenguas de madera que quiebre, a objeto de dejar una punta aguzada. Es menos traumático que una aguja y más higiénico que emplear sus llaves o la afilada punta del mango de algunos martillos de reflejos, por más que hubiesen sido diseñados para este propósito. A fin de obtener correctamente esta respuesta, debe hacerlo con una presión intermedia y, lentamente, ascender desde el talón hasta la cabeza del primer metatarso, y procurando mantener una continuidad. ¿A qué me refiero? Debe haber una sumatoria espacial y temporal del estímulo, el que puede resultar muy desagradable para el paciente. Al hacer una presión muy vigorosa y/o rápida, el examinado hace una retirada defensiva del pie, lo que erróneamente puede ser interpretado como patológico.

En pacientes muy sensibles y cosquillosos recomiendo realizar una de las maniobras sucedánea consistente en estimular el borde externo del pie.

La ventaja de usar una aguja, como en la descripción hecha por Babinski, es que evita las cosquillas. En ocasiones es necesario obtenerlo de esta manera.

*¿Cuál es la respuesta patológica o el signo de Babinski?*

Al estimular la piel de la planta del pie se produce una clara extensión del dedo gordo, acompañada de una apertura en abanico de los otros dedos (Figura 3.87). Además, puede asociarse a una inversión del pie, una flexión de la rodilla y de la cadera, lo que se conoce como la triple flexión. Obedece a la liberación de los centros del cono medular, consecuencia de la pérdida del control piramidal. Es una respuesta refleja, medular. Se da el caso de enfermos con una parálisis absoluta o M0, pero donde el estímulo nociceptivo plantar produce la triple flexión y es evidente el desplazamiento de la extremidad. Esto no debe ser considerado como un signo de recuperación. Muchos enfermos, con una sección de la médula, ante estímulos táctiles en las extremidades inferiores, o espontáneamen-

te, tienen estos automatismos espinales.

Además del área de evocación plantar descrita por Babinski hay una gran cantidad de maniobras que pueden evocar una respuesta plantar extensora. Lo consigue estimulando el borde externo del pie, o signo de Chaddock; por pinzamiento del tendón de Aquiles, o signo de Schaeffer; por pinzamiento de los gemelos, o signo de Gordon; frotando el borde de la tibia, o signo de Oppenheim; la flexoextensión abrupta del III y IV dedos, o signo de Gonda y Stransky; la percusión delante de la región metatarsofalángica, o signo de Trockmorton; el comprimir el recto anterior del cuádriceps, o signo de Silva...entre muchos. Cada uno de ellos se les conoce como los sucedáneos del Babinski, de limitada utilidad ya que habitualmente son evocados estando presente la respuesta anormal clásica. No es el objetivo que los aprenda y memorice, pero sí debe saber obtener e interpretar la respuesta plantar normal y patológica según su descripción original.

Es la práctica y solo la práctica la que lo llevará a poder realizar un correcto examen de este importante reflejo.

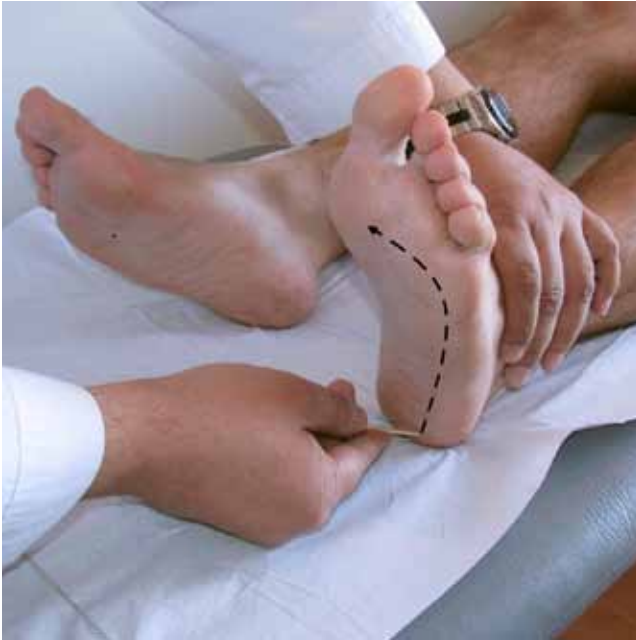*Le insisto en el valor semiológico de la asimetría. Hay situaciones en que la respuesta plantar de un lado es la flexión y la opuesta es indiferente. A pesar de que en la última situación no hay un signo de Babinski, esta discordancia es suficiente para que esté alerta y busque en forma dirigida otros signos piramidales en ese lado.*

- **Los reflejos cutaneoabdominales**

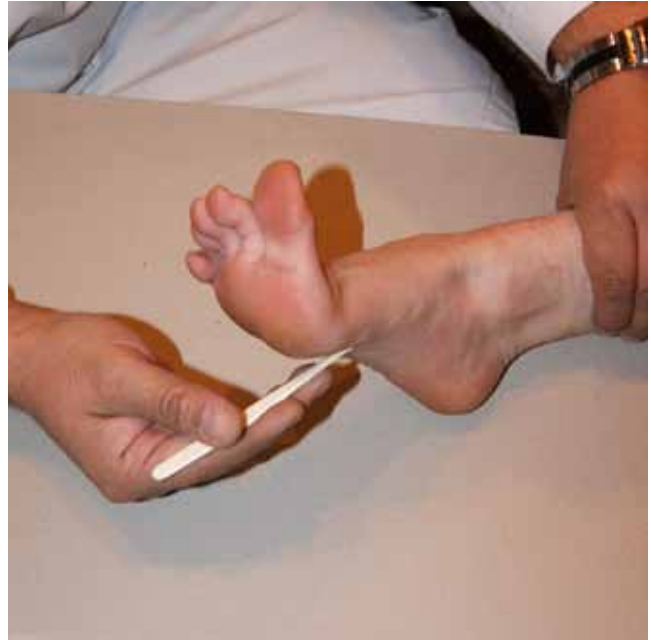Su interpretación debe ser cuidadosa. La obesidad, las cicatrices y la senilidad pueden alterar estos reflejos.

Consiste en aplicar un estímulo nociceptivo en la piel de cada hipocondrio (D7-D8), flanco (D9-D10) y fosa ilíaca (D11-D12). En las regiones citadas aplique un estímulo centrípeto dirigido al ombligo (Figura 3.88).

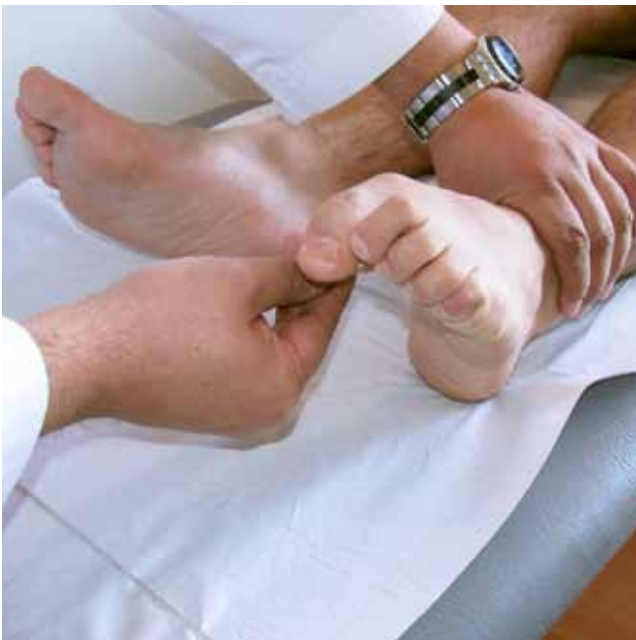La respuesta normal es una contracción de los músculos de la pared abdominal correspondiente a la zona del estímulo.



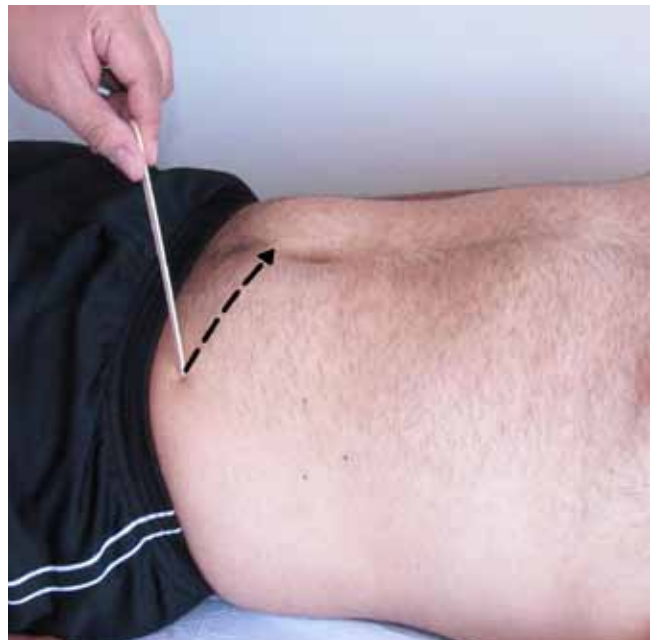**Figura 3.86a** Obtención de la respuesta plantar.



**Figura 3.87** Respuesta plantar extensora o signo de Babinski.



**Figura 3.86b** Respuesta plantar normal o flexora.



**Figura 3.88** Reflejos cutaneoabdominales.

En el caso de compromiso de la neurona motora superior, o síndrome piramidal, hay una ausencia de la contracción muscular del lado afectado.

Los cutaneoabdominales tienen un valor en la localización de las lesiones de la médula espinal. Por ejemplo, la conservación de los reflejos su-

periores le indica una lesión en un nivel D9 o D10.

- **El reflejo cremastérico**

Tiene la misma significación que los cutaneoabdominales, pero con un nivel de integración más bajo (L1-L2).

Se estimula la parte más alta de la cara interna del muslo. La respuesta normal es la contracción del músculo cremáster, lo que se evidencia por un ascenso del testículo.

La ausencia y /o la asimetría la ve en el síndrome piramidal.

- ***El reflejo bulbocavernoso***

Corresponde a la contracción de los músculos homónimos en el periné al comprimir el glande o la superficie dorsal del pene. Se integra en los segmentos sacros. No es un reflejo que se explore de rutina.

- ***El reflejo anal***

Es la contracción del esfínter anal al estimularlo a través del tacto rectal. Corresponde a los niveles medulares más bajos, S4-S5. El enfermo debe estar en posición genupectoral para realizar el examen.

Su abolición puede ser asimétrica en lesiones lateralizadas de la cola de caballo.

## **e.2) Reflejos nociceptivos articulares o profundos**

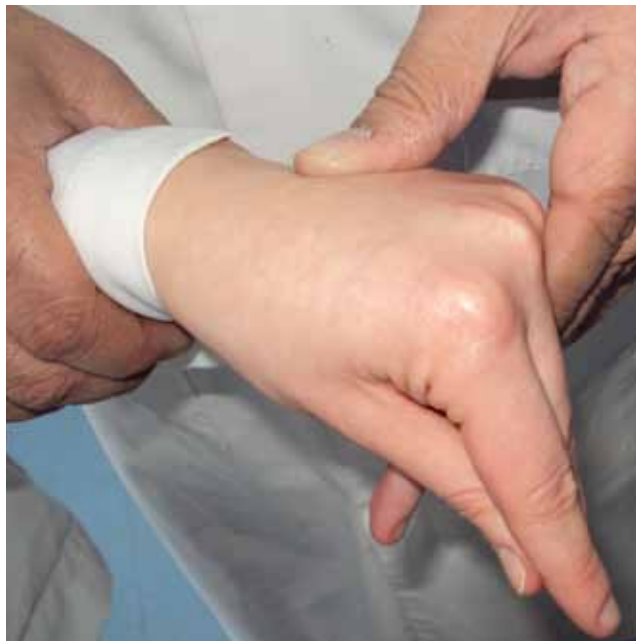Hay una gran cantidad descritos en la semiología clásica. Sin embargo, uno de ellos me parece de gran utilidad.

- ***El reflejo de Mayer***

Flexione la falange proximal del dedo anular contra la palma de la mano. Inmediatamente se genera una abducción y oposición del pulgar (Figura 3.89). La ausencia de este reflejo articular es propia de una lesión piramidal. En los enfermos con un deterioro orgánico cerebral hay una facilitación de este.

## **f) Las sincinesias**

Las sincinesias son movimientos involuntarios que acompañan a otro voluntario o al intento de él.



**Figura 3.89** Reflejo articular de Mayer.

Hay sincinesias fisiológicas como es el caso del fenómeno de Bell (capítulo 4).

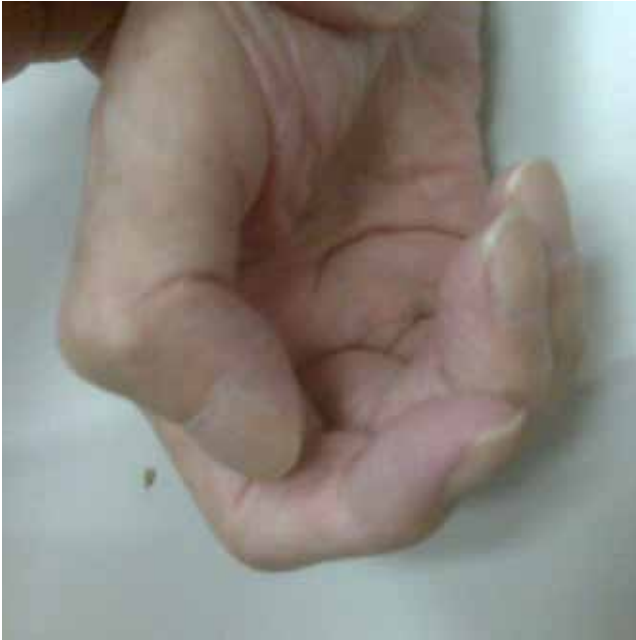El síndrome piramidal se caracteriza por la liberación de sincinesias patológicas y que son determinantes en la postura (Figura 3.90) y el patrón de marcha del enfermo.

- ***Signo de Strümpell***

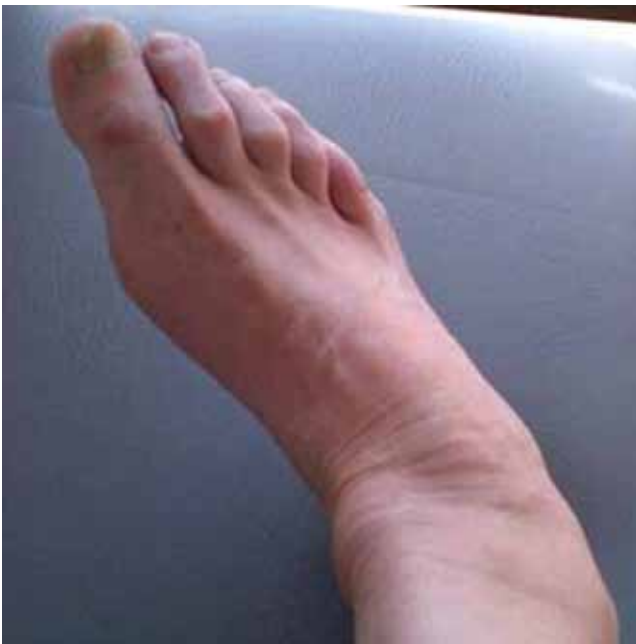Es una sincinesia de importante utilidad clínica. Pida al paciente que flexione la rodilla contra resistencia arrastrando el talón. En el síndrome piramidal aparece la inversión del pie (Figura 3.91).

- ***Flexión combinada de tronco y muslo***

Una prueba de gran valor clínico, especialmente en el diagnóstico diferencial entre una paresia orgánica y conversiva, es la flexión combinada del tronco y muslo de Babinski. El paciente debe estar en decúbito supino, con las extremidades inferiores en aducción y los brazos cruzados sobre el tórax. Solicítele que intente incorporar el tronco. En un individuo normal hay una flexión combinada de las extremidades inferiores y los talones hacen una fuerte presión sobre la superficie de la camilla (Figura 3.92).



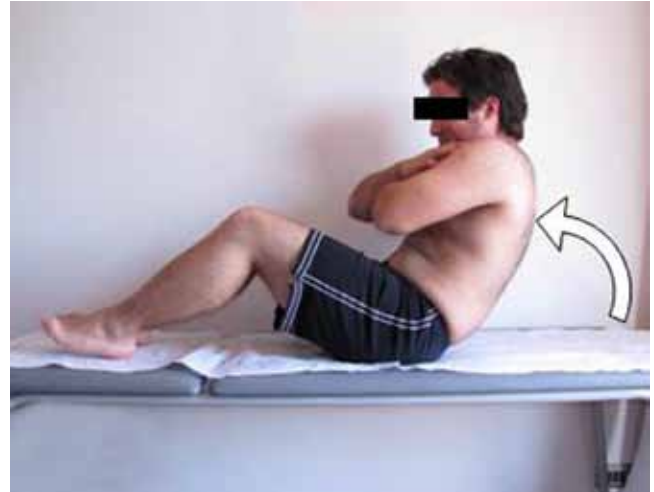**Figura 3.90** Postura piramidal de la mano. Destaca la flexión e inclusión del pulgar.



**Figura 3.91** Inversión del pie o signo de Strümpell.

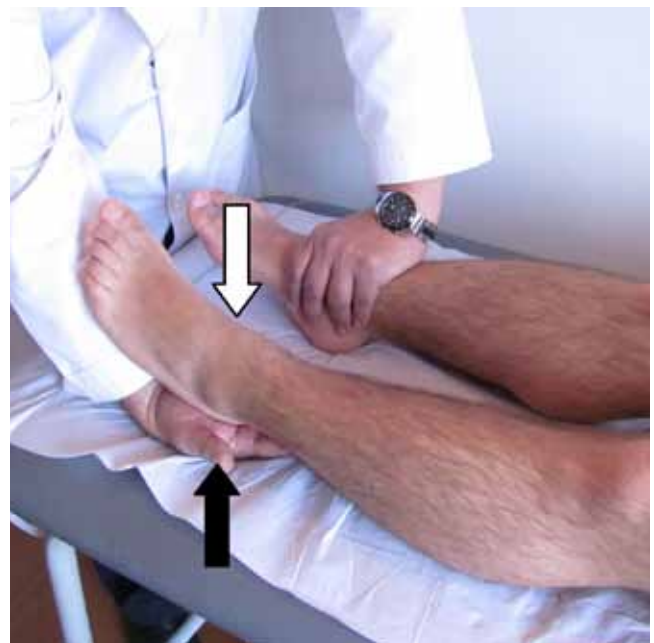En el caso de existir una lesión piramidal, solo se flexiona el muslo. Por lo tanto, el enfermo eleva la extremidad afectada despegando el talón de la superficie.

- **Prueba de Hoover**



**Figura 3.92** Flexión combinada del troco y muslo de Babinski.

El paciente debe estar en decúbito supino. Coloque sus palmas bajo los talones y pida al examinado que realice la máxima presión contra las manos suyas. Con esto se hace una estimación de la fuerza. Luego, retire la mano de la extremidad afectada y colóquela sobre la pierna de ese lado (Figura 3.93). Indíquelo que trate de elevar esa extremidad. En una lesión orgánica la sincinesia se expresa como una fuerte presión del talón del lado no afectado. En una debilidad conversiva se



**Figura 3.93** La prueba de Hoover.

hace evidente la no activación sincinética de lado “sano”. Posteriormente se invierte el procedimiento descrito, dejando la mano bajo el talón del lado afectado y haciendo oposición sobre la pierna del lado no afectado. En la lesión orgánica nota una menor fuerza. En la paresia no orgánica ocurre lo opuesto.

*Esta maniobra fue diseñada para el diagnóstico diferencial entre una paresia conversiva y una debilidad muscular. En mi experiencia su valor es limitado. Usted debe adquirir las competencias y habilidades para el diagnóstico de lo orgánico antes de aventurarse en el mundo de la histeria. Es un tema peliagudo y que, invariablemente, requiere de experiencia, y aun así los errores diagnósticos son frecuentes.*

Hay otras sincinesias patológicas. Ejemplo de ello son muchas de las pruebas de mínima paresia que se han mencionado, pero no ahondaré en la compleja fisiopatología de este tópico.

*En una lesión aguda de la vía piramidal, como es el caso de un accidente vascular encefálico o una lesión medular traumática, la espasticidad y los reflejos miotáticos exaltados puede que no estén presentes cuando realice la evaluación inicial del enfermo. Si bien hay excepciones, como las lesiones agudas subcorticales, la instalación de estos signos puede tomar desde días a semanas. Un escenario completamente diferente se da en aquellos procesos mórbidos de instalación subaguda o crónica, donde la espasticidad y la hiperreflexia pueden predominar sobre la paresia. Vea la importancia de conocer los perfiles de instalación de los síntomas para realizar un diagnóstico correcto.*

La información que viene desde la corteza motora ha sido sometida a un complejo sistema de procesamiento en el SNC, que redundante en la realización de movimientos coordinados, rápidos y del control de la postura, entre otros.

¿Cómo entender la extraordinaria habilidad constructiva de la especie humana?

¿Cómo se logra la ejecución de un instrumento musical, la pintura, la escultura o la gimnasia olímpica?

Esto se explica, en parte, por la existencia de dos servomecanismos controladores y reguladores de la vía piramidal. Son el sistema extrapiramidal y el cerebelo.

### 3 El sistema extrapiramidal

Los ganglios de la base se ubican en las zonas profundas de los hemisferios cerebrales y en la parte alta del tallo encefálico. Son: el estriatum (núcleo caudado y putamen), el pallidum (externo e interno), los núcleos ventrales laterales del tálamo, el núcleo subtalámico de Luys y la sustancia nigra (pars compacta y reticulata). Estas estructuras forman circuitos y subcircuitos de control de la actividad motora. Así, hay circuitos corteza-ganglios de la base-corteza que permiten una corrección sobre el sistema motor que desciende por la vía corticoespinal. De este modo se conduce una información ya procesada hasta la vía final común o las neuronas motoras inferiores.

#### 3.1 ¿Cómo funciona el sistema extrapiramidal?

En lo anatómico y fisiológico existen dos vías subsidiarias que realizan modulaciones y ajustes de los movimientos en tiempo real.

##### a) La vía directa

El caudado-putamen reciben una estimulación excitatoria desde la corteza asociativa (“intención” del movimiento). El estriatum envía proyecciones inhibitorias al globo pallidum medial, desde donde se proyectan vías también inhibitorias al núcleo ventral lateral del tálamo. Por tanto, hay una inhibición de la inhibición, y la consecuente estimulación de los núcleos talámicos y de las cortezas motoras suplementaria y primaria (Figura 3.94 a).

## b) La vía indirecta

Ya sabe de la existencia de proyecciones excitatorias de la corteza asociativa, pero desde el estriatum parten vías inhibitorias al globo palidum externo. Este inhibe al núcleo subtalámico de Luys –nuevamente presente la inhibición de la inhibición–, el cual estimula al palidum medial que, a su vez, inhibe al núcleo ventral lateral del tálamo. De esta manera, la activación de la vía indirecta lleva a una inhibición de las cortezas motoras suplementaria y primaria (Figura 3.94 b).

Son varios los neurotransmisores y neuropéptidos implicados en estos circuitos. En el caso de las proyecciones de la pars compacta de la sustancia nigra al caudado-putamen es la dopamina, la cual tiene un efecto dual según al tipo de receptor al que se una (D1 o D2), pero que, finalmente, lleva a una activación de la vía directa e inhibición de la indirecta. Así, en parte, explica la existencia de los fenómenos hipocinéticos en la enfermedad de Parkinson, como lo verá enseguida. La fisiología de estas vías es compleja, pero le permiten una mejor comprensión de las enfermedades extrapiramidales y de sus síntomas y signos.

## 3.2 Trastornos del sistema extrapiramidal

Los trastornos del sistema extrapiramidal se dividen en hipocinéticos e hiperkinéticos.

### a) Síntomas y signos hipocinéticos

Al observar a una persona puede ver la riqueza gestual y de movimientos que tiene el ser humano. La risa, el llanto, la cinética de las extremidades, el braceo característico al caminar, lo grácil y rápida que es la marcha en los individuos jóvenes o el enlentecimiento fisiológico con la vejez. Gran parte de esta abundancia de movimientos opera en un plano semiautomático o automático y la mayoría de los cuales es responsable el sistema extrapiramidal.

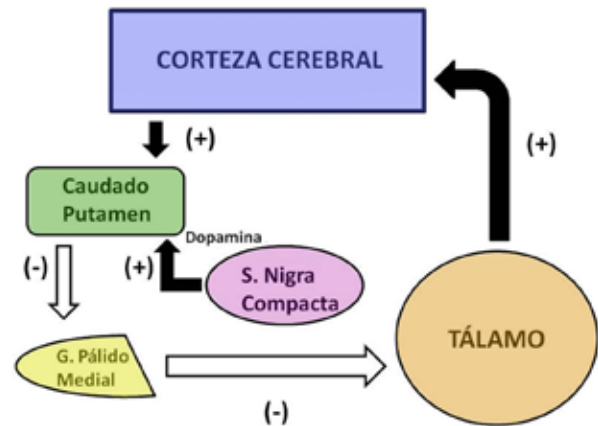


Figura 3.94a Ganglios de la base.  
Vía directa o excitatoria.

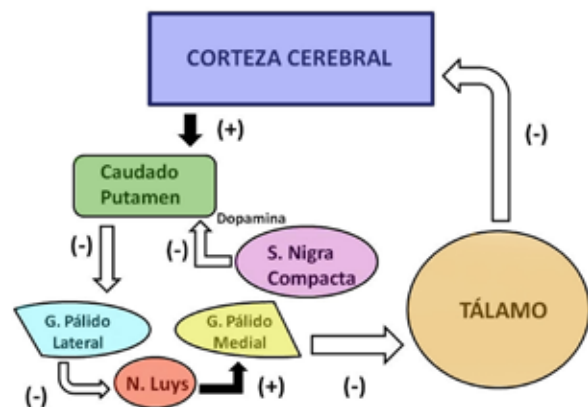


Figura 3.94b Ganglios de la base.  
Vía indirecta o inhibitoria.

### • Hipocinesia y bradicinesia

En la enfermedad de Parkinson, como paradigma de una enfermedad de los ganglios basales, el paciente tiene una disminución de la actividad motora o hipocinesia y una lentitud de los movimientos o bradicinesia.

Esto lo comprueba realizando la prueba índice-pulgar que se describió en el síndrome piramidal. También, indique al enfermo que tamboree sobre la mesa o que con los dedos imite el ruido del galope de un caballo. En el examen de las extremidades inferiores, solicite al paciente que realice un golpeteo con el pie, alternado la punta y el taco del zapato. Será evidente la torpeza y lentitud al realizar estas pruebas.

- **Pérdida de la expresión facial**

El individuo tiene una pérdida de la expresión facial, lo que se llama “la cara de máscara”. La familia y amigos notan este fenómeno y le dirán que el paciente tiene “cara de enojo o tristeza”, sin que él o ella estén experimentando esas emociones. La frecuencia del pestañeo está disminuida y hay seborrea e incremento de la salivación.

- **Marcha y reflejos posturales**

La marcha se caracteriza por una postura en flexión, hay ausencia de braceo, es vacilante y hay una pérdida de los reflejos posturales, con las consecuentes caídas. Examine los reflejos posturales empujando cuidadosamente al paciente de frente, de lado y desde atrás. Siempre asegure sostener al enfermo. En un individuo normal se contraen y relajan distintos grupos musculares de manera automática, impidiendo su caída. En la enfermedad de Parkinson, el más ligero empujón conduce al desplome del paciente.

*No se sorprenda a causa de que los síntomas sean unilaterales en la etapa inicial de esta enfermedad. Precisamente, uno de los elementos que sustenta el diagnóstico es este hecho.*

### **Caso clínico 3.9**

*Varón de 64 años. Al ir a renovar su licencia de conducir fue enviado al neurólogo por la presencia de un temblor en la extremidad superior derecha.*

*Era un hombre previamente sano y que no usaba fármaco alguno.*

*En su examen destacó la pérdida en la expresión facial y una disminución de la frecuencia de pestañeo. Había un temblor de reposo amplio asociado a una bradicinesia e hipocinesia del hemicuerpo derecho, y la presencia de una hipertonía en rueda dentada. Durante la marcha, el temblor de reposo se exacerbó. Los giros fueron lentos y fragmentados.*

*El enfermo estimó que su condición tenía, a lo*

*menos, unos seis meses. Los estudios de imágenes y laboratorio fueron normales.*

*La administración de bajas dosis de L-dopa dio cuenta de una evidente mejoría de sus síntomas y signos.*

Este es un caso típico de una enfermedad de Parkinson en la etapa inicial. El diagnóstico está sustentado por la asimetría de sus síntomas y signos, la presencia de un temblor de reposo y la excelente respuesta a dosis bajas de L-dopa.

### **Caso clínico 3.10**

*Mujer de 75 años. Consultó por un cuadro de dificultad en la marcha, hipocinesia y bradicinesia generalizada, hipomimia y rigidez. Además, presentó un fino temblor postural y un trastorno del ánimo.*

*En la anamnesis estaba el antecedente de mareos que fueron atribuidos a un problema de irrigación cerebral. Por este motivo, se indicó flunarizina 10 mg día, con un sugestivo nombre de fantasía acerca de las bondades del fármaco en la circulación cerebral. Llevaba usando la droga por más de quince meses.*

*Con la suspensión de esta, y el tratamiento farmacológico de la depresión, logró una muy gradual normalización motora y afectiva.*

Este caso clínico muestra un “parkinsonismo” iatrogénico por un fármaco. Este bloqueador de los canales de calcio y vasodilatador cerebral tiene también un efecto antidopaminérgico en las vías nigroestriatales y en el sistema mesocórtico-límbico. Note que los síntomas eran bilaterales y sin el temblor de reposo característico de la enfermedad de Parkinson.

El no recabar el antecedente del largo tiempo que la enferma estaba con la droga podría inducirle a diagnosticar, erróneamente, una enfermedad de Parkinson.

- **Tono muscular**

*En los trastornos hipocinéticos, y en la mayor par-*



*te de los hipercinéticos, el tono muscular estará aumentado, pero sin el patrón del síndrome piramidal.*

El aumento de tono puede ser continuo durante toda la exploración del rango del movimiento. Se le ha comparado a doblar un tubo de plomo. De ahí el nombre de hipertonia o rigidez en caño de plomo.

También encuentra la siguiente condición: sobre un aumento del tono, ve y siente una rigidez escalonada que se le ha comparado a una rueda dentada, o signo de Negro, la cual es condicionada por el temblor. Como señalé, en el paciente con una enfermedad de Parkinson clásica los síntomas y signos se inician en un lado del cuerpo.

Una manera de acentuar la alteración del tono y exacerbar el temblor es pedirle al enfermo que le diga los meses del año en sentido inverso o que active (prueba índice-pulgar) el lado no afectado. Estos trucos semiológicos son de gran utilidad.

*Hay un grupo de numerosas, pero infrecuentes, enfermedades que se caracterizan por la hipocinesia y bradicinesia sin ser una enfermedad de Parkinson. Estos casos se prefiere denominarlos como “parkinsonismos”. Ellas son resorte del especialista. Mi objetivo es que tenga presente el parkinsonismo iatrogénico y, por tanto, no olvide preguntar al enfermo, o a su familia, por los fármacos que usa, además de poder identificar la enfermedad de Parkinson en su etapa inicial.*

## b) Síntomas y signos hipercinéticos

Constituyen un gran capítulo de la neurología: el de los movimientos involuntarios.

### • Temblor

Corresponde a un movimiento repetitivo con un desplazamiento del segmento corporal sobre el plano de oscilación.

Existe un temblor fisiológico. Una manera de detectarlo es hacer que el individuo extienda sus extremidades superiores con los dedos de la mano abducidos. Coloque un hoja de papel sobre el dorso de la mano y podrá observarlo mejor.

### – Incremento del temblor fisiológico

Hay condiciones que exageran el temblor fisiológico, como es el caso de los estados de ansiedad, posterior a un esfuerzo físico realizado con la extremidad afectada y el uso de fármacos. Dentro de los últimos destacan los antidepressivos, los estimulantes del SNC, los broncodilatadores, la teofilina, el litio y los corticoides, entre otros. Por lo tanto, en el estudio del temblor no olvide consultar acerca de los fármacos que esté usando el paciente. Además, considere siempre la posibilidad de un hipertiroidismo. No espere un evidente exoftalmo para el diagnóstico de esta condición.

### – Temblor postural-de acción

Es una forma de temblor de características similares al fisiológico, pero mucho más intenso y que aparece al mantener una postura o durante la acción. Se caracteriza por su baja amplitud y alta frecuencia. El afectado tendrá dificultades para transportar una taza de café o un vaso lleno de agua. Este tipo de temblor puede tener una base hereditaria con un patrón autosómico dominante. Aparece en la juventud o en la edad media de la vida y tiende a incrementarse con el envejecimiento. Es un motivo frecuente de consulta y el gran temor del paciente es padecer una enfermedad de Parkinson.

Una de las características del temblor postural es su mitigación con la ingesta de etanol. Cuando no hay antecedentes familiares se le denomina esencial. Cuando aparece en la vejez se le llama senil. Puede comprometer a los músculos laríngeos y dar la característica voz trémula o caprina. Puede también afectar a la mandíbula y la cabeza. La última con un patrón vertical, o tipo

“sí-sí” u horizontal, o “no-no”. Estos segmentos excepcionalmente son comprometidos en la enfermedad de Parkinson y es un elemento útil para realizar el diagnóstico diferencial.

A pesar de ser considerado una condición benigna respecto a su contraparte, la enfermedad de Parkinson, hay casos que limitan severamente al paciente. Además, existen formas transicionales que pueden terminar en esta última entidad mórbida.

### – Temblor ortostático

Una forma singular de temblor aparece solo en la posición de pie, especialmente cuando el paciente está, por ejemplo, en una fila por un período prolongado. Se denomina temblor ortostático.

### – Temblor de reposo

En el caso de la enfermedad de Parkinson, el temblor es de reposo.

Es evidente al estar el paciente sentado, con sus extremidades reposando sobre los muslos. Ya señalé los trucos de activación del temblor y la rigidez en rueda dentada, al igual que la asimetría; elementos todos para apoyar el diagnóstico de esta enfermedad.

Otra característica del temblor parkinsoniano es su aparición en la mano afectada a lo largo de la marcha.

Durante la movilización activa de la extremidad el temblor desaparece (etapas iniciales), situación opuesta al temblor familiar, esencial o senil.

El temblor de reposo es de una frecuencia baja (4-6 Hz) y amplio. Los antiguos clínicos lo describían: “Como si el enfermo estuviera contando píldoras”.

Fisiopatológicamente, en el temblor del Parkinson existe una contracción alternada de músculos agonistas y antagonistas, lo que se verifica con la electromiografía. El temblor postural-de acción se caracteriza por una contracción simultánea de los dos grupos musculares.

### – Temblor de intención o cinético

El temblor de intención se caracteriza por su baja frecuencia y gran amplitud. Es propio de las lesiones del cerebelo y se desarrollará más adelante.

*No cometa el error de catalogar como psicogénico a un enfermo con temblor por el hecho de que se incrementa con la ansiedad. Casi todo movimiento involuntario aumenta en esa condición.*

*Además, aunque existen muy acotadas excepciones, los movimientos involuntarios desaparecen durante el sueño.*

#### • Corea

Son movimientos amplios que afectan a la cara, el cuello y las extremidades. Hay desplazamientos rápidos y muchas veces el enfermo los disfraza con una supuesta intencionalidad, tales como alisarse el cabello, tocarse el mentón o acomodarse la ropa. El corea puede ser generalizado o bien afectar a un solo lado del cuerpo.

*A diferencia de otros movimientos involuntarios, en el corea hay hipotonía.*

La intensidad y permanencia de un corea puede llevar a una severa desnutrición por el enorme consumo energético que implica estar en este continuo movimiento, solo interrumpido por el sueño. Fisiopatológicamente, existe una liberación de estriado y el tratamiento se basa en la administración de bloqueadores de la dopamina, como es el caso de los neurolépticos.

Una forma de un corea más proximal y violento es el hemibalismo. Su presentación abrupta se ve en las lesiones vasculares cerebrales del núcleo subtalámico de Luys, aunque el compromiso del putamen y de otras estructuras de los ganglios de la base también lo producen.

Revise nuevamente los circuitos de la Figura 3.94 a y b.

- *Atetosis*

Entre el corea y la atetosis hay un continuo. La atetosis se caracteriza por movimientos más lentos que en el corea, con un carácter reptante.

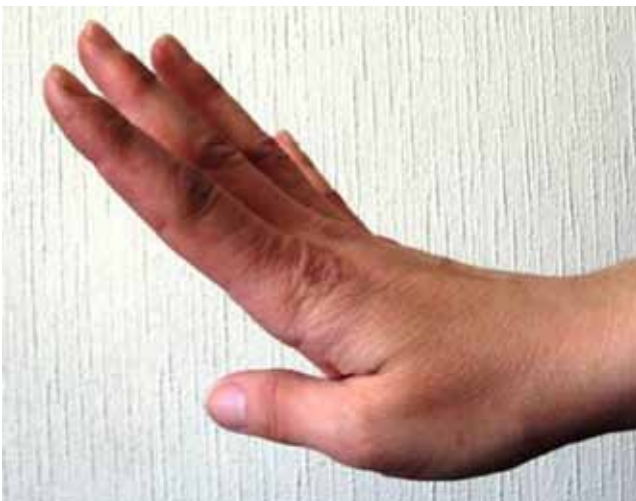La postura atetósica de la mano es mostrada en las Figura 3.95 a y b.

Este trastorno del movimiento es característico de los pacientes con secuelas de una parálisis cerebral.

Tanto el corea como la atetosis pueden comprometer la lengua y los músculos faciales haciendo que la articulación de la palabra se vea severamente afectada.



**Figura 3.95a** Atetosis de la mano.



**Figura 3.95b** Atetosis de la mano.

- *Distonía*

No se confunda por las imprecisiones en muchos de las definiciones de la neurología. En estricto rigor, como lo señalaba Denny Brown: “Una distonía corresponde a cualquier alteración del tono muscular”. Sin embargo, el uso y la costumbre han reservado este término para describir un tipo de movimiento involuntario donde hay una co-contracción de agonistas y antagonistas. Esto lleva al individuo a tomar posturas mantenidas y muchas veces dolorosas.

Las distonías pueden ser focales. Ejemplo de ello son las que afectan al cuello, como el retrocolis (desviación del cuello hacia atrás), el anterocolis (desviación hacia adelante) y la más conocida tortícolis (desviación hacia lateral). En las etapas iniciales de una tortícolis espasmódica es frecuente que se confunda con un temblor cefálico. En la distonía observa como la cabeza del paciente rota y se inclina lentamente hacia un lado, con la consiguiente hipertrofia del esternocleidomastoideo y trapecio. El temblor aparece como un movimiento involuntario compensatorio. Una prueba semiológica útil para el diagnóstico diferencial es pedir al paciente que gire la cabeza en ambos sentidos. En el temblor esencial la intensidad será simétrica, mientras que en la distonía el temblor mengua o desaparece al girar la cabeza hacia el lado afectado. Otra característica de las distonías es la presencia de los “trucos sensitivos o posturales”. Por ejemplo, un paciente con una tortícolis espasmódica mitiga sus síntomas apoyando un dedo en la barbilla o colocando la mano sobre el hombro.

### **Caso clínico 3.11**

*Varón de 46 años, previamente sano. Consultó por un dolor cervical y del hombro derecho que cedía al apoyar su barbilla con los dedos. Este cuadro tenía más de cinco años de evolución. En el examen destacó un muy leve temblor cefálico tipo no-no y que desaparecía cuando el paciente rotaba la cabeza a la derecha.*

*Un estudio electromiográfico identificó los músculos comprometidos y se trató con toxina botulínica.*

Otra distonía focal es el blefaroespasma. Muchos de estos pacientes consultan al oftalmólogo con la errada idea de que hay una fotofobia que les obliga a cerrar los párpados.

Hay distonía orales, linguales, de la laringe, de las extremidades, etc.

Las formas más graves y limitantes son las distonías generalizadas, que llevan a posturas grotescas y fijas. Muchas de ellas hereditarias y de presentación en la infancia.

### • *Tics*

Los tics son movimientos breves, repetitivos y estereotipados. El paciente puede evitar la realización de este movimiento, pero a costa de una gran concentración y una sensación inefable que desaparece con la realización de dicho movimiento. Son frecuentes en la niñez y habitualmente desaparecen en la vida adulta.

No confunda los tics con las estereotipias gestuales que todos tenemos y que no constituyen una patología o limitante social.

Una forma grave de tics múltiples, con vocalizaciones, coprolalia y alteraciones de la esfera obsesiva-compulsiva, es el síndrome de Gilles de la Tourette.

### *Caso clínico 3.12*

*Paciente de sexo femenino, 46 años y sana. Presentaba en forma continua una carraspera y tos seca por más de diez años. Estos síntomas aumentaban con la ansiedad y desaparecían en el sueño. Fue estudiada exhaustivamente por broncopulmonares, otorrinos y gastroenterólogos sin llegar a un diagnóstico. Tenía el antecedente de tics en la infancia.*

*Se indicó un neuroléptico a bajas dosis, con lo que se logró que su molestia prácticamente desapareciera.*

### • *Mioclónia*

Es una sacudida muscular que llevan al desplazamiento de un segmento corporal. Las hay fisioló-

gicas, como la reacción de sobresalto y las mioclónias del sueño.

En estricto rigor son movimientos involuntarios que no están restringidos al sistema extrapiramidal. Hay mioclónias de origen cortical (epilepsias mioclónicas), de los ganglios de la base, cerebelo, tallo encefálico y espinales.

### • *Disquinesia tardía*

Es un amplio grupo de movimientos involuntarios relacionados con el uso crónico de varios fármacos, especialmente los neurolépticos, de modo que es frecuente de observar en pacientes con enfermedades mentales crónicas.

La forma clásica es el corea bucolingual o disquinesia bucolingual. Hay movimientos de la lengua, de los labios y la mandíbula. El enfermo protruye la lengua, realiza chupeteos o contracciones rítmicas del orbicular de los labios, el síndrome del conejo, y movimientos masticatorios, entre otros.

Su tratamiento es difícil y es importante la prevención al momento de indicar un fármaco de uso prolongado.

### • *Asterixis o temblor de aleteo*

Consiste en la abrupta interrupción del tono muscular al colocar la mano y los dedos en extensión. Clínicamente se expresa como breves sacudidas musculares. En casos severos se observa en los pies.

Es característica de encefalopatías metabólicas, especialmente la hepática. También se encuentra en lesiones cerebrales focales.

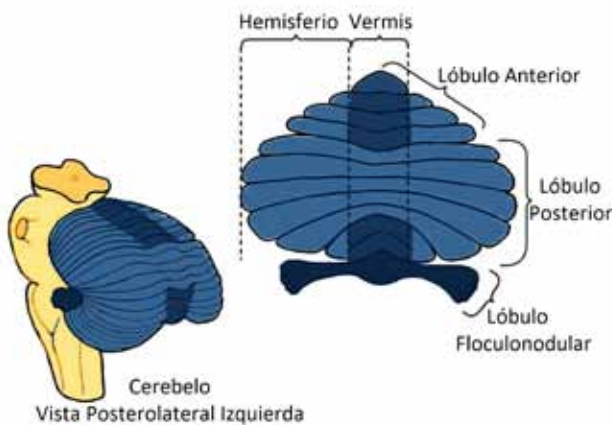
## 4 El cerebelo

Es el otro gran sistema de control y regulación de la vía piramidal.

Cerebelo proviene del latín cerebellum o “pequeño cerebro”. El cerebelo está formado por dos hemisferios laterales y una porción medial o vermis. La presencia de un surco primario y posterolateral divide al cerebelo en un lóbulo anterior,

posterior y floculonodular (Figura 3.96). Este órgano se fija al tallo cerebral a través de los pedúnculos cerebelosos superiores, medios e inferiores. Filogenéticamente se clasifica en: el arquicerebelo, o lóbulo floculonodular; el paleocerebelo, o vermis y lóbulo anterior, y el neocerebelo, o lóbulo posterior.

La corteza cerebelosa tiene tres capas de células: una externa o granulosa, una intermedia o de las células de Purkinje y una interna o molecular. En las profundidades de la sustancia blanca están los núcleos. Son: el fastigial, del arquicerebelo; el globoso y emboliforme, del paleocerebelo, y el núcleo dentado, del neocerebelo.



**Figura 3.96** El cerebelo.

## 4.1 ¿Cuál es la función del cerebelo?

### El arquicerebelo

Envía y recibe información de los núcleos vestibulares ubicados en la región pontobulbar lateral (capítulo 4).

La disfunción del floculonódulo se expresa con los síntomas y signos de una lesión vestibular central. El nistagmo de características centrales es un hallazgo frecuente en un síndrome cerebeloso. Un movimiento ocular errático llamado opsoclonia también se ve en las lesiones del arquicerebelo.

### El paleocerebelo

Recibe información de las vías espinocerebelosas. Las proyecciones eferentes se integran a un importante grupo de núcleos reticulares del tallo encefálico. Desde ellos se proyectan vías descendentes reticuloespinales, vestibuloespinales y rubroespinales, entre otras. Son las responsables del control postural del tronco, de la marcha bípeda y de la capacidad de reacción ante una inminente caída. También, el paleocerebelo ejerce un control indirecto de las neuronas motoras gamma, moduladoras del tono muscular.

Un ejemplo de una lesión selectiva del paleocerebelo es la degeneración cerebelosa en el alcoholismo inveterado. El uso crónico del etanol tiene una toxicidad selectiva en la porción vermiana rostral. En el cerebelo hay una organización somatotópica; en el vermis, el homúnculo está en posición invertida con las extremidades inferiores en una posición rostral. Un paciente con una degeneración cerebelosa alcohólica tiene una marcha con aumento en la base de sustentación, asociado a un precario equilibrio y caídas frecuentes. Sin embargo, la coordinación de las extremidades superiores está mucho menos afectada. Este ejemplo es representativo de un síndrome cerebeloso axial, vermiano o de la línea media.

### El neocerebelo

Es la región de la mayor extensión anatómica y desarrollo en la especie humana.

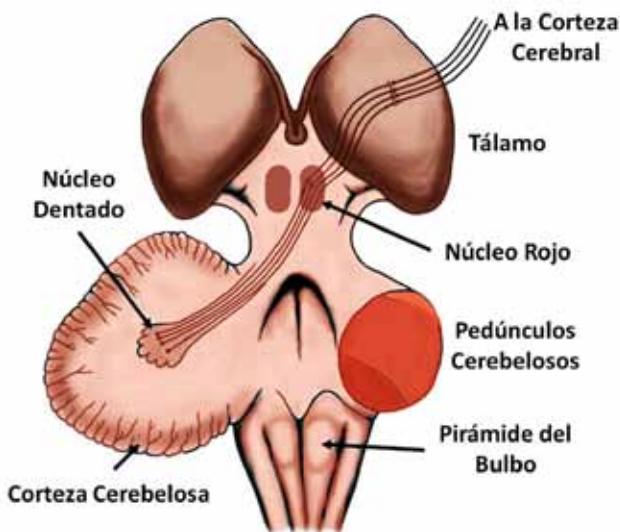
## 4.2 ¿Cuál es el circuito neocerebeloso?

La vía aferente proviene de las áreas corticales motoras y somatosensoriales, y desciende hasta la porción media de la protuberancia. Las vías cruzan al lado opuesto e ingresan por el pedúnculo cerebeloso medio y terminan en la corteza del lóbulo posterior del hemisferio cerebeloso. La información es procesada en las células de Purkinje –tienen una acción inhibitoria mediada por GABA– y proyectada al núcleo dentado. Desde aquí, las fibras nerviosas salen por el pedúnculo cerebeloso

medio y superior, y ascienden hasta la porción más baja del mesencéfalo, donde se produce el segundo cruce de las vías hacia el lado opuesto. Algunas de las fibras establecen conexiones con el núcleo rojo y otras, directamente, hacen sinapsis en el núcleo ventral lateral del tálamo, desde donde la información es enviada a la corteza motora.

En suma, hay una vía aferente cortico-pon-to-cerebelosa y una eferente dento-rubro-tálamo-cortical (Figura 3.97). Repare que cada una de ellas es decusada, lo que explica por qué el control cerebeloso de la corteza motora izquierda es realizado por el cerebelo derecho y viceversa. Recuerde que la vía piramidal se decusa en la pirámides del bulbo.

Estos detalles anatómicos son muy importantes para comprender el porqué una lesión hemisférica cerebelosa produce síntomas y signos del mismo lado. También le permite entender como pequeñas lesiones circunscritas en algunas de las vías citadas, por ejemplo un infarto lagunar – son menores a los 15 mm y por oclusión de una arteriola terminal – del puente, del tálamo o la corona radiata, puede producir un síndrome cerebeloso del lado opuesto.



**Figura 3.97** Neocerebelo. La vía eferente o dento-rubro-tálamo-cortical.

### 4.3 ¿Qué encuentra en una lesión del cerebelo?

Por la anatomía y la filogenia puede comprobar que una lesión hemisférica es equivalente a un daño predominante del neocerebelo del mismo lado. Sin embargo, esta división es artificial. En la clínica, un infarto, un hematoma, un absceso o un tumor, necesariamente, no se restringen a la división filogenética que he expuesto. Asimismo es posible encontrar un compromiso simultáneo de parte del arquicerebelo y del paleocerebelo.

#### a) Trastornos de la motilidad ocular

Mencioné la presencia de un síndrome vestibular central y del opsoclonos.

Además, hay una dismetría ocular. El enfermo no es capaz de fijar su mirada al momento que le haga ver un blanco específico. Se generan movimientos oscilatorios correctores. La excursión de la mirada conjugada es exagerada, pasándose del objetivo: el campo de visión de la fóvea. Los semiólogos hablaban de “el nistagmo de rebote”, aunque en estricto rigor no es un nistagmo.

#### b) Trastornos del habla

La clásica disartria cerebelosa es la escandida. La escansión es la división de las palabras en sílabas usadas para la métrica en la poesía. Así, el paciente articula la palabra dividiéndola en sílabas.

Otra forma de disartria es la propia de un individuo que habla bajo los efectos del alcohol. El etanol es especialmente tóxico para el cerebelo; los síntomas y signos motores de la embriaguez son cerebelosos. En la intoxicación aguda alcohólica hay una disfunción de todo el cerebelo y los síntomas y signos son bilaterales. Por tanto, hay un síndrome pancerebeloso, propio de un importante grupo de enfermedades degenerativas, entre otras.

#### c) La hipotonía

La hipotonía del lado afectado es otro signo característico de una lesión cerebelosa. Ya se comentó que el tono es posible observarlo; en el lado afectado aparece una mayor amplitud en el desplazamiento de la extremidad explorada y la flexibilidad articular está aumentada.

Una de las consecuencias de la hipotonía son los reflejos pendulares. Estando el paciente sentado al borde la camilla obtenga los reflejos rotulianos. Puede ver que se produce una oscilación normal de dos o tres ciclos antes de quedar la pierna inmóvil. En el lado afectado, el ciclo oscilatorio llega a cinco o más y la amplitud del reflejo aparece incrementada. No se confunda, no encontrará ninguno de los otros elementos que definen la exaltación miotática del síndrome piramidal: la policinesia, el aumento del área reflexógena, la difusión o el clonus.

#### d) La ataxia

Es la incapacidad de realizar movimientos coordinados. Incluye fenómenos como:

- *Disinergia*

Es la asincronía de la contracción-relajación de los músculos agonistas y antagonistas.

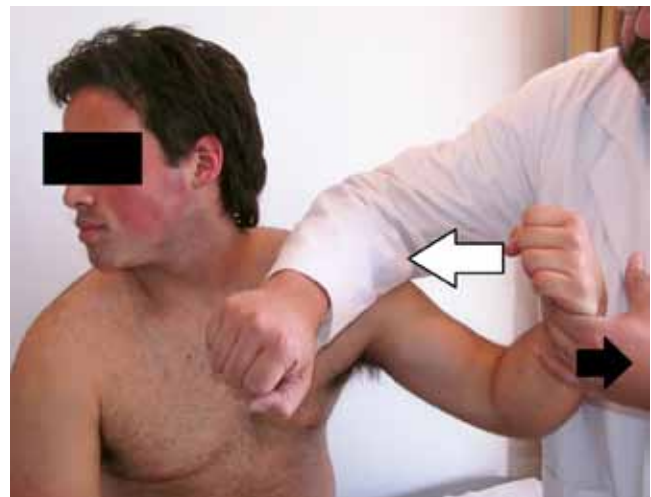La disinergia axial la explora a través de una técnica recomendada por Babinski. El paciente está de pie y le pide que doble el tronco hacia atrás. En una persona sana hay una flexión de la pierna sobre el pie y el muslo sobre la pierna, realizando un avance de las rodillas para mantener el equilibrio. El enfermo cerebeloso mantiene sus miembros inferiores extendidos y su equilibrio es precario.

La disinergia apendicular la evalúa pidiendo al paciente que realice una fuerza contra resistencia (la flexión del antebrazo sobre el brazo) y usted abruptamente suelta la extremidad. Tenga la precaución de proteger la cara del examinado colocando su antebrazo (Figura 3.98). De lo contrario, el enfermo se golpearía con su propia extremidad. Esta prueba se conoce como de Stewart-Holmes.

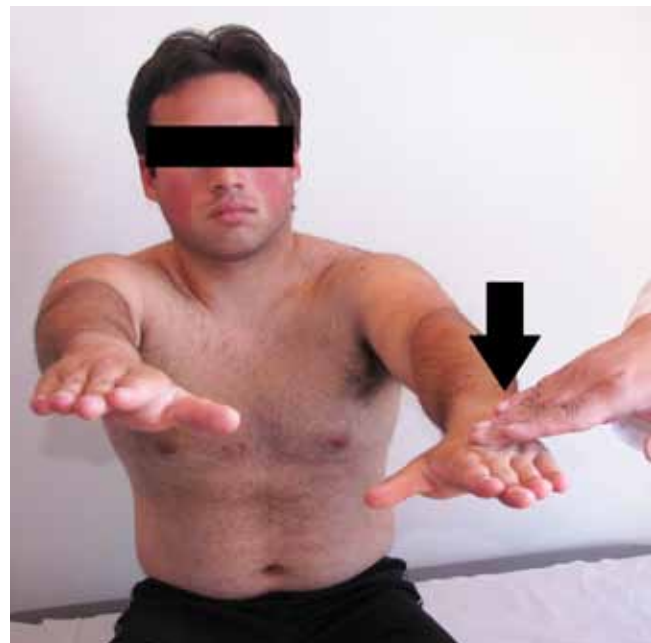Otra manera de evaluar la disinergia y la

hipotonía es hacer que el paciente, sentado en la camilla, extienda sus extremidades superiores con los antebrazos y las manos en pronación, manteniendo los ojos cerrados. Empuje con sus dedos el dorso de la mano del paciente con un movimiento vigoroso pero breve (Figura 3.99). En el lado afectado observa una amplia oscilación.

En estricto rigor no hay una debilidad muscular cerebelosa, pero, consecuencia de la disinergia y la hipotonía, el paciente y usted pueden tener la sensación de que hay una menor fuerza en el lado afectado.



**Figura 3.98** Prueba de Stewart-Holmes.



**Figura 3.99** Prueba destinada a detectar la disinergia e hipotonía.

- *Dismetría*

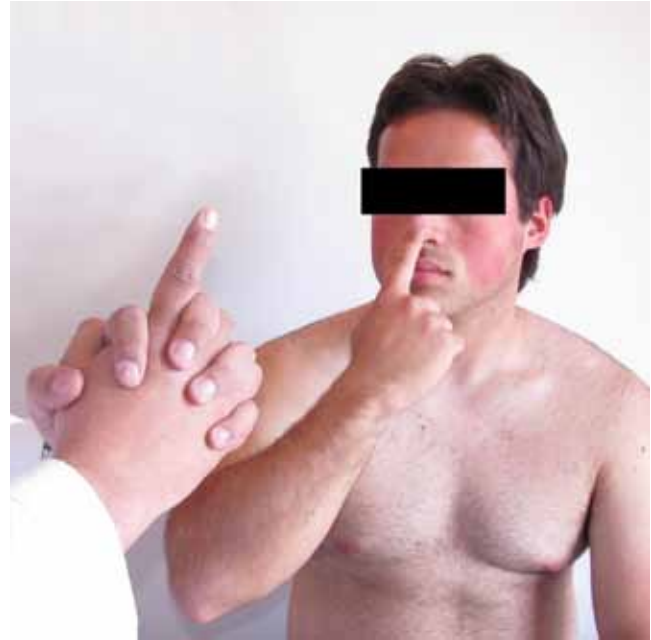La disimetría es la dificultad para alcanzar un blanco con precisión al desplazar un segmento corporal. Se produce una falla en la aceleración y desaceleración del movimiento.

La metría apendicular la evalúa con pruebas clásicas, como el índice-nariz. Pida al paciente que con el dedo índice toque el suyo y la punta de la su nariz (Figura 3.100 a y b). Puede sensibilizar este examen desplazando su propio índice-blanco en los tres planos del espacio. Verá que el enfermo realiza un movimiento titubeante donde no logra llegar al objetivo en el primer intento. Se ve obligado a realizar una corrección visual a fin de mejorar su rendimiento. En esta prueba se pone de manifiesto el temblor de intención o cerebeloso. En las lesiones del núcleo dentado y del núcleo rojo (temblor rubral), este puede ser muy severo y limitante. El mismo significado para las extremidades inferiores tiene la prueba talón-rodilla. Solicite al paciente que con su talón toque su rodilla y luego la superficie de la cama (Figura 3.101 a y b). Observe el mismo fenómeno ya señalado para la prueba índice-nariz. Aquí se agrega un característico golpe sobre la cama expresando la incapacidad del paciente para regular la aceleración-desaceleración del movimiento. En individuos jóvenes sensibilice esta exploración. Pídeles que eleven la pierna y desplacen el talón por el borde de la tibia antes de tocar la cama o camilla.

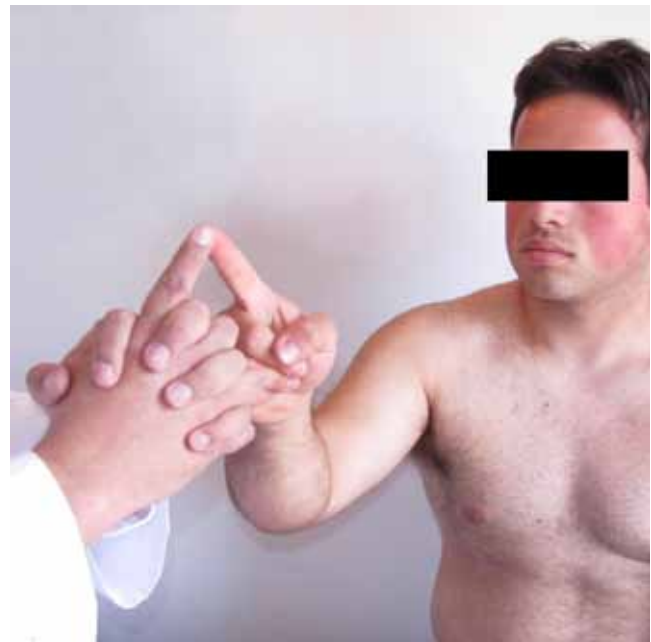Otra prueba consiste en que el paciente dibuje en el aire el número ocho con cada una de sus extremidades inferiores.

- *Disdiadococinesia y adiadococinesia*

Es la discapacidad o incapacidad de realizar movimientos rápidos en forma rítmica y alternante. Solicite al enfermo que imite el movimiento de atornillar una ampolla. Haga que golpee sobre la palma de su mano alternando la cara dorsal y ventral de la mano contraria (Figura 3.102 a y b), o bien cada mano sobre los muslos, realizándolo lo más



*Figura 3.100a Prueba índice-nariz.*



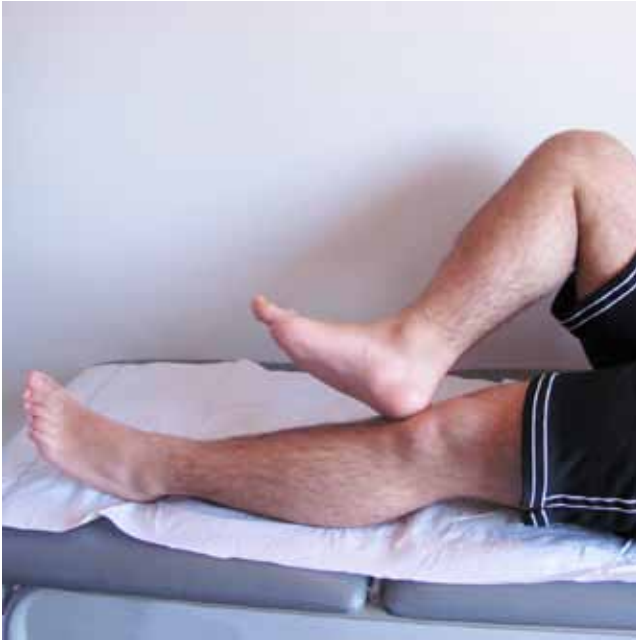*Figura 3.100b Prueba índice-nariz.*

rápido posible.

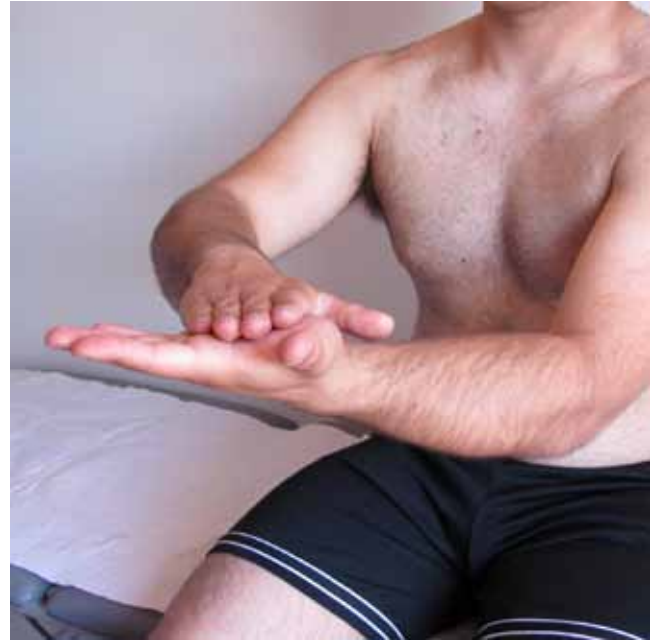- *Alteraciones de la marcha y el control postural*

La prueba de Romberg – descrita en el capítulo 5 – fue diseñada para evaluar la propiocepción. Sin embargo, en una lesión vestibular o hemisférica

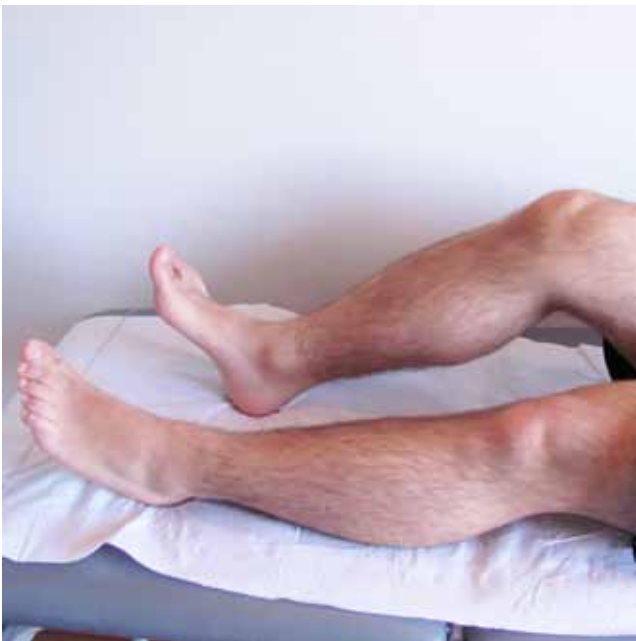



*Figura 3.101a Prueba talón-rodilla.*



*Figura 3.102a Prueba de alternancia manual.*



*Figura 3.101b Prueba talón-rodilla.*

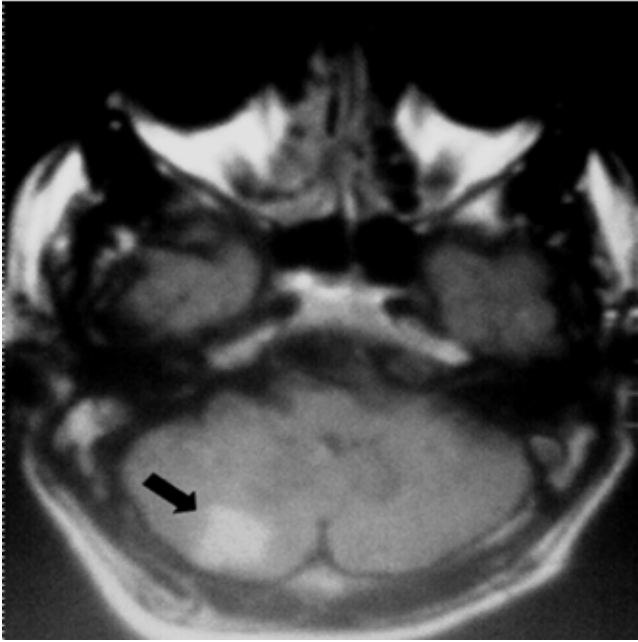


*Figura 3.102b Prueba de alternancia manual.*

cerebelosa, el paciente tiende a lateralizar hacia el lado afectado. Cuando el enfermo intenta caminar se generan pulsiones hacia el lado de la lesión. Los clínicos realizaban una prueba en que hacían caminar a ciegas a un enfermo con una lesión cerebelosa, en una habitación amplia y sin obstáculos. La sistematización de las pulsiones generaba una marcha que dibujaba una estrella al ir el paciente

recorriendo los extremos del cuarto sin la corrección visual.

En los síndromes cerebelosos de línea media se observa una ataxia del tronco. Esto se manifiesta como una inestabilidad postural. En grados extremos le impiden al enfermo incluso mantenerse sentado. También puede aparecer un temblor o titubeo de la cabeza en lesiones del cerebelo axial.



**Figura 3.103** RNM, corte axial. La flecha indica un infarto del hemisferio cerebeloso derecho.

Las alteraciones de la marcha cerebelosa se expondrán más adelante.

### Caso clínico 3.13

*Varón de 69 años, con el antecedente de una diabetes mellitus e hipertensión arterial mal controlada. Presentó en forma abrupta un cuadro caracterizado por vértigo, náuseas, vómitos, dificultad en la marcha y del habla, y torpeza en el lado derecho del cuerpo.*

*En el examen neurológico destacó la presencia de un síndrome vestibular central y una disartria escandida. Además, había una disinergia, hipotonía, reflejos pendulares, dismetría y disdiadococinesia derechos. La prueba de Romberg y la marcha lateralizaban a ese lado.*

*Por tanto, se configuró un síndrome cerebeloso hemisférico derecho.*

*La RNM dio cuenta de un infarto del hemisferio cerebeloso ipsilateral a los síntomas y signos (Figura 3.103).*

## 5 La inspección en el examen motor

La inspección la he dejado para el final de este capítulo. Ya conoce cómo se organiza el sistema mo-

tor y su exploración. Es importante que, además, entrene su habilidad para observar. Ya lo sabe, solo la práctica sistemática le permite desarrollar las competencias para diferenciar lo normal de lo patológico. En muchas ocasiones, el solo hecho de ver al paciente mientras camina, sus gestos, su simetría facial, su mirada o la presencia de movimientos involuntarios, le permiten ya tener configurado un diagnóstico de visu.

Una de las actividades más didácticas en la neurología es mirar y analizar cómo caminan las personas. Puede ver que la marcha es particular a cada individuo, constituyendo su “huella dactilar”. El largo de los pasos, la cadencia, el movimiento de los brazos y la postura de tronco y cabeza dan ese sello tan sui géneris. También observe como el envejecimiento va alterando la marcha.

En la medida que se familiarice con el caminar normal podrá identificar los tipos patológicos que, sucintamente, paso a describir.

### a) La marcha polineuropática

La mayor parte de las polineuropatías afectan los segmentos distales. Cuando el paciente camina, realiza una contracción compensatoria de la musculatura proximal de los muslos a fin de lograr el despegue del pie. Esto genera un caminar en *step-agge* que recuerda el piafar de los caballos.

### b) La marcha de ánade

Es propia de las miopatías. Da cuenta de una paresia de los grandes grupos musculares erectores del tronco y de la cintura pelviana. El enfermo camina como un pato, bamboleando las caderas, con un aumento en la base de sustentación y un vientre prominente.

### c) La marcha tabética

Fue descrita inicialmente en los pacientes con tabes dorsal. El enfermo es dependiente de la información visual para poder compensar su déficit propioceptivo. Lo pasos son desiguales en longitud y

se produce un taconeo con toda la planta del pie, generando un ruido característico. El paciente, permanentemente, mira sus extremidades inferiores a objeto de poder mantener la marcha. Además de en la neurosífilis la puede ver en polineuropatías sensitivas puras, en la esclerosis múltiple y en la degeneración combinada por déficit de vitamina B<sub>12</sub>, entre otras.

#### d) La marcha paraparética

Las extremidades inferiores están en extensión y los pies en inversión. A esto se suma la espasticidad de los músculos aductores de los muslos, determinando un cruce de las extremidades al dar cada paso.

También se le conoce como la marcha en tijeras.

#### e) La marcha hemiparética o de Todd

El enfermo mantiene su extremidad superior apegada al tronco, con una flexión y pronación del antebrazo, una flexión de la muñeca y dedos, además de la inclusión del pulgar. Su extremidad inferior está en extensión, con el pie en inversión. Al caminar, la extremidad inferior se desplaza en un semicírculo rozando el borde externo del zapato.

También se la conoce como la marcha del segador.

#### f) La marcha cerebelosa

También es denominada la marcha del ebrio.

El individuo aumenta su base de sustentación a fin de mantener y compensar el equilibrio. En el síndrome pancerebeloso se producen pulsiones no sistematizadas.

En un síndrome cerebeloso unilateral, las pulsiones o desplazamiento del tronco son hacia el lado de la lesión.

#### g) La marcha parkinsoniana

Se caracteriza por un paciente con una postura en flexión y cuyo centro de gravedad está desplazado hacia delante. Al caminar, el enfermo lo hace a pasos cortos o *marche á petit pas*.

Al tener el centro de gravedad desplazado, el paciente parece que lo persiguiera, festinando o apresurando su caminar, mientras sus antebrazos están rígidos y en flexión. Los giros son lentos, descompuestos y con un precario equilibrio.

#### h) La apraxia de la marcha

Mientras el paciente está acostado puede realizar movimientos con sus extremidades inferiores. Por ejemplo, le puede pedir que haga un pedaleo y no tiene dificultades en realizarlo. Sin embargo, si intenta ponerle de pie es incapaz de mantener la bipedestación o caminar. Esta condición es llamada atasia-abasia o ataxia por defecto de la coordinación automática de Jaccoud. Puede darse en la apraxia de la marcha, en un severo defecto de los reflejos posturales, en lesiones cerebelosas, laberínticas, y en cuadros psiquiátricos conversivos y fóbicos.

En los grados menos severos el enfermo, con asistencia, puede mantenerse en pie dando la sensación de que está “imantado” o pegado al suelo. La asociación a una incontinencia urinaria y deterioro orgánico cerebral constituye la tríada de Hakim. En este caso debe sospechar la presencia de una hidrocefalia a presión normal.

## Bibliografía general

- Barraquer Ferré L, De Gispert Cruz I, Castañer Vendrell E. Tratado de enfermedades nerviosas. Barcelona: Salvat Editores, 1936.
- Bickerstaff ER, Spillane J. Neurological Examination Clinical Practice. 5th ed. Oxford: Blackwell, 1989.
- Brazis PW, Masdeu JC, Biller J. Localization in Clinical Neurology. 5th ed. Philadelphia: Lippincott Williams & Wilkins, 2006.
- Chimowitz MI, Loggion EL, Caplan LR. The accuracy of bedside neurological diagnosis. *Ann Neurol* 1990; 28: 78-85.
- DeJong R. The Neurological Examination. 5th ed. Philadelphia: Harper & Row, 1991.
- DeMyer WE. Technique of the Neurologic Examination. 5th ed. New York: McGraw-Hill, 2004.
- Dyck PJ, Thomas PK. Peripheral Neuropathy. 4th ed. Philadelphia: Saunders, 2005.
- Engel AG, Franzini-Armstrong C. Myology: Basic and Clinical. 3rd ed. New York: McGraw-Hill, 2004.
- Emery AE. The muscular dystrophies. *Lancet* 2002; 359: 687-695.
- Haymaker W, Woodhall B. Peripheral Nerves Injuries-Principles of Diagnosis. Philadelphia: Saunders, 1953.
- Jankovic J, Tolosa E. Parkinson Disease & Movement Disorders. 5th ed. Philadelphia: Lippincott Williams & Wilkins, 2007.
- Lévy-Valensi J. Précis de diagnostic neurologique. Deuxième Édition. Paris: Librairie JB Baillière et Fils, 1932.
- Medical Research Council. Aids to the Examination of the Peripheral Nervous System. London: Her Majesty's Stationery Office, 1976.
- Micheli F. Enfermedad de Parkinson y trastornos relacionados. 2ª ed. Buenos Aires: Editorial Médica Panamericana, 2006.
- Micheli FE, Fernández Pardal M. Neurología. 2ª ed. Buenos Aires: Editorial Médica Panamericana, 2010.
- Molina JA, Luquín R, Jiménez-Jiménez FJ. Manual de diagnóstico y terapéutica neurológicas. 2ª ed. Barcelona: Viguera Editores, 2007.
- Netter FH. M.D. Atlas de anatomía humana. 4ª ed. Barcelona: Elsevier Masson, 2007.
- Parent A. Carpenter's Human Neuroanatomy. 9th ed. Baltimore: Williams & Wilkins, 1996.
- Ropper A, Samuels M. Adams and Victor's Principles of Neurology. 9th ed. New York: McGraw Hill, 2009.
- Rowland LP, Pedley TA. Merritt's Neurology. 12th ed. Philadelphia: Lippincott Williams & Wilkins, 2009.
- Yazici Y, Kagen LJ. Clinical presentation of the idiopathic inflammatory myopathies. *Rhem Dis Clin N Am* 2002; 28: 823-32.
- Zarranz JJ. Neurología. 4ª ed. Barcelona: Elsevier España, 2007.

# EL EXAMEN DE LOS NERVIOS CRANEALES

CAPÍTULO

# 4

*“La nueva medicina se forjó en las salas de clínica y hospitales,  
no en las aulas”*  
(Ignacio Chávez Sánchez, médico y humanista mexicano, 1897-1979)

## 1 El nervio olfatorio o I nervio

Son un grupo de finos filetes nerviosos que van desde las células quimiorreceptoras especializadas de la pituitaria amarilla, en la mucosa nasal, hasta los bulbos olfatorios en la cara basal de los lóbulos frontales, en la fosa craneal anterior. Las raicillas pasan a través de la lámina cribosa del etmoides (Figura 4.1).

### a) El examen y lesiones del nervio olfatorio

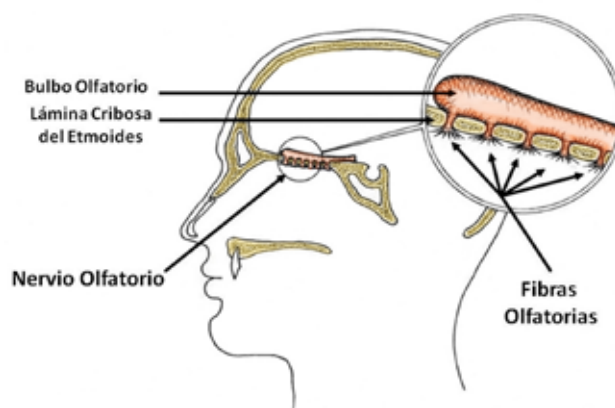
No es un nervio que se explore de rutina.

El examen del olfato debe realizarlo en cada fosa nasal por separado.

Use sustancias aromáticas no irritantes, como café, chocolate, hojas de menta, agua de colonia, alcanfor, etc. En la actualidad es posible conseguir conjuntos de pequeños lápices o cintas impregnados con sustancias odoríferas, a una concentración conocida, que permite normar el examen.

La disminución de la olfacción se conoce como hiposmia y su ausencia como anosmia, las cuales van asociadas a una disminución del gusto o disgeusia-ageusia. La pérdida del olfato de una fosa nasal rara vez es percibida por el paciente.

La capacidad de olfacción disminuye con



*Figura 4.1* El nervio olfatorio.

el envejecimiento. Además, el sistema olfatorio es dependiente de la dopamina y una hiposmia paulatina precede a los síntomas motores de la enfermedad de Parkinson.

Existen anosmias congénitas y su asociación con un hipogonadismo es el síndrome de Kallmann.

Hay situaciones que pueden producir una mayor sensibilidad olfativa o hiperosmia. Esto ocurre en el primer trimestre del embarazo o durante las crisis de migraña.

Las alucinaciones olfatorias, habitualmente de olores desagradables o cacosmias, son características de las crisis uncinadas (uncus del hipocampo), en la epilepsia del lóbulo temporal.

Este sentido nos genera las más intensas reminiscencias. Son recuerdos con una profunda carga emocional, lo que evidencia la íntima relación de las estructuras centrales del olfato con los sistemas funcionales de la memoria y del sistema límbico.

Las causas más habituales de hiposmia-anosmia son de etiología otorrinolaringológica. El tabaquismo es una causa frecuente de hiposmia. Las rinitis agudas y crónicas u ocnas se cuentan entre las más importantes. Ocasionalmente, una rinitis aguda viral puede dejar un daño permanente de las células receptoras. El diagnóstico se establece por la relación temporal entre la rinitis y la pérdida del olfato.

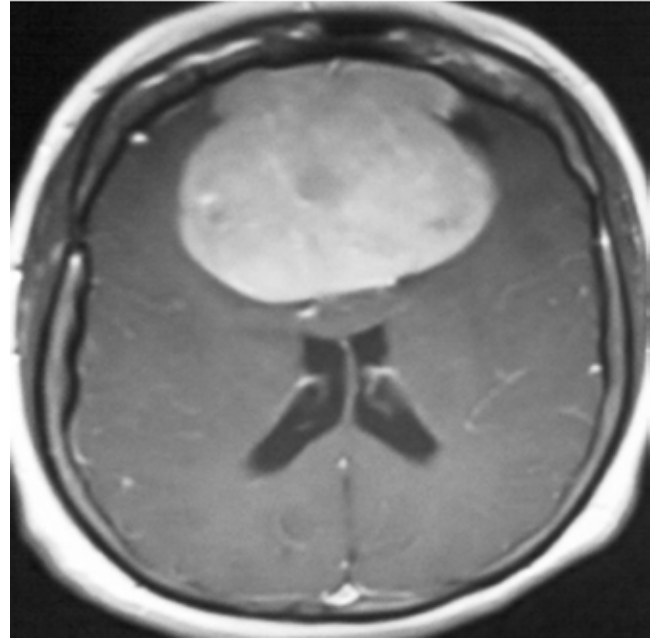
De las causas neurológicas, las más frecuentes son los TEC. No necesariamente se trata de traumatismos graves de muy alta energía. Hay un cizallamiento de los finos filetes nerviosos, asociado a una fractura de la delgada lámina cribosa del etmoides. La presencia del escape de un líquido claro, relacionado a los cambios posturales, debe ponerlo en alerta ante la existencia de una fístula con salida del LCR. Este hecho indica un TEC abierto y, por tanto, debe realizar la prevención de una meningitis. Una manera de poder diferenciar el moco del LCR es medir la glucosa, la cual solo estará presente en este último.

Otras causas de hiposmias son procesos expansivos intracraneales, como meningiomas del bulbo olfatorio o un glioma de lóbulo frontal. Tratándose de áreas cerebrales poco elocuentes, estos tumores pueden llegar a ser de gran tamaño antes de producir un síndrome frontal (Figura 4.2). Al realizar el fondo de ojo es posible encontrar una atrofia del disco óptico al mismo lado de la lesión tumoral y un edema de la papila opuesta. Esta asociación es el síndrome de Foster-Kennedy.

Causas más raras de anosmia son meningitis crónicas de la más diversa etiología.

## 2 El nervio óptico o II nervio

No es un nervio periférico, forma parte del SNC. La vía óptica, desde la retina hasta los geniculados laterales, deriva de la vesícula embrionaria diencefálica. Los nervios ópticos son mielinizados por los



**Figura 4.2** RNM-gadolinio, corte axial. Meningioma gigante del bulbo olfatorio.

oligodendrocitos, a diferencia de los nervios periféricos, cuya mielina la dan las células de Schwann. Además, los nervios ópticos tienen una envoltura meníngea y hay un espacio de circulación de LCR.

### 2.1 La vía óptica

Obviaré la descripción de todas las estructuras de los órganos receptores: los ojos. Corresponde a la oftalmología su estudio detallado. Sin embargo, considere que *la retina es un tejido neural* con diez capas, pero es poco práctico que usted memorice cada una de ellas.

*¿Cuáles son los elementos que debe conocer de la citoarquitectura de la retina?*

Están los fotorreceptores, conocidos como conos y bastones. Los conos son los responsables de la visión de detalles y colores, mientras que los bastones permiten la visión en la penumbra.

Hay una zona en la retina denominada mácula lútea. En la parte central hay una pequeña área excavada de solo un milímetro cuadrado de superficie. Es la fovea y en ella se concentran los conos, mientras que los bastones tienen una ubicación más periférica.

Las células receptoras se emplazan en la capa más profunda de la retina, próximas a la coroides. Los fotones deben, además de pasar por los medios refringentes del ojo, atravesar toda la retina hasta alcanzar a las células receptoras. Estas traducen la información y la transmiten a células que ocupan sucesivamente las capas más superficiales. Dichas células son las bipolares y las ganglionares (Figura 4.3). Los axones de las últimas convergen para formar el nervio óptico, cuya cabeza se llama, también, bulbo o papila óptica. Esta estructura, al estar desprovista de células receptoras, representa a la mancha ciega en el campo de visión.

La irrigación del bulbo óptico depende de los vasos ciliares posteriores. La importancia de este hecho la comprueba en la neuropatía óptica isquémica y su relación con la arteritis de la temporal.

Cada nervio óptico tiene una longitud aproximada de 50 mm. Sus porciones son: la cabeza, bulbo o papila (muy corta de alrededor de 1 mm), el segmento orbitario (25 mm), el segmento canalicular (9-10 mm) y el segmento intracraneal. El nervio óptico entra al cráneo por el agujero óptico. Lo acompañan la arteria oftálmica, rama directa de la CI, y fibras del simpático. La porción intracraneal tiene una longitud variable (5-15 mm), dependiente de la posición que ocupe el quiasma óptico. Se ubica en un ángulo de 45° respecto a la horizontal y está en estrecha relación con el bulbo olfatorio. En el síndrome de Foster-Kennedy, un proceso expansivo de dicha zona provoca una anosmia, una atrofia óptica del lado de la lesión y un edema de la papila opuesta; lo último como expresión de un síndrome de hipertensión intracraneal (SHIC).

El quiasma óptico es una estructura de forma cuadrangular que en el 80 % de los individuos se ubica entre la cisterna supraselar, un ensanchamiento fisiológico del espacio subaracnoideo, y el dorso de la silla turca (Figura 4.4). La silla turca está inmediatamente por sobre el techo del seno esfenoidal en el hueso del mismo nombre. El quiasma tiene una íntima relación con el hipotálamo, ubicado dorsalmente a este. El tallo pituitario nace inmediatamente detrás del quiasma óptico.

Otra relación anatómica de importancia son los senos cavernosos que lo flanquean lateralmente. Contienen vasos y otros nervios craneales que se detallarán. Hay un porcentaje de la población que, como variante anatómica, tiene un quiasma fijado hacia anterior o posterior. Puede inferir su trascendencia para la neurocirugía.

El quiasma se une a los nervios ópticos en sus ángulos anteriores. De sus ángulos posteriores nacen las cintillas, bandeletas o tractos ópticos que se desplazan dorsalmente, rotando sobre su eje mayor, hasta conectarse a los cuerpos geniculados laterales, núcleos de la zona posterior de los tálamos. Además, los geniculados marcan el límite desde donde un grupo de fibras aferentes abandonan la vía óptica y discurren hasta el mesencéfalo alto o región de la integración del reflejo fotomotor. Por tanto, toda lesión posterior a los geniculados laterales no afecta dicho reflejo. Esto explica el porqué en una ceguera cortical el reflejo fotomotor está conservado.

Desde los cuerpos geniculados emergen las radiaciones ópticas. Son proyecciones dispuestas en abanico que se ubican en la profundidad del parénquima cerebral, tanto de los lóbulos temporales, en su porción inferior, como de los parietales, en su porción superior. Estas fibras convergen en los lóbulos occipitales hasta llegar a la cisura calcarina, o corteza visual primaria o el área 17 de Brodmann (Figura 4.5).

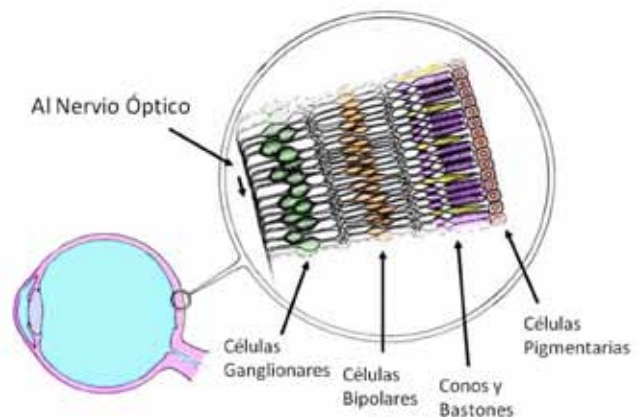
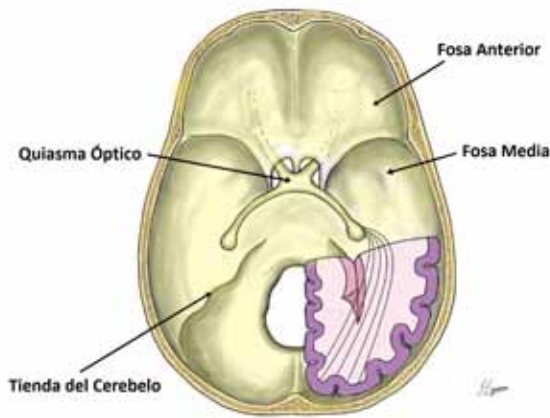
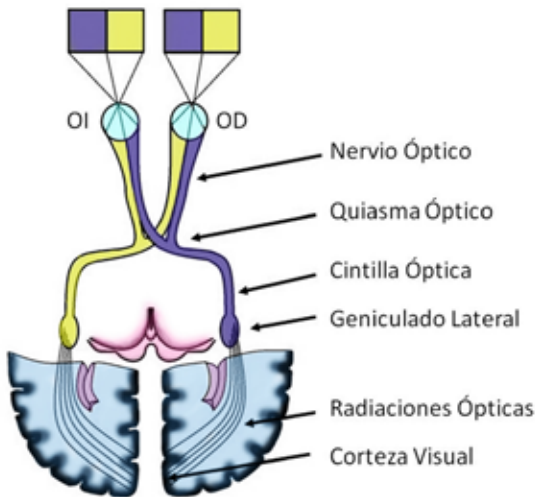


Figura 4.3 La retina.



**Figura 4.4** El quiasma óptico y su relación con la base del cráneo.



**Figura 4.5** La vía óptica.

## 2.2 Organización anatómica y funcional de la vía óptica

La evolución ha determinado en los primates un importante desarrollo visual, particularmente en la visión estereoscópica y de colores.

Ya hace más de un siglo, el gran Ramón y Cajal planteó que la organización funcional de los sistemas sensitivos y motores fue condicionada por la sistematización de la vía visual.

La vía óptica tiene una estructura compleja, pero que usted puede entender perfectamente y, lo más importante, aplicarla a la clínica.

Los sistemas refringentes del ojo hacen que la imagen proyectada en la retina esté completamente invertida. Lo que es medial, interno o nasal corresponde a lo lateral, externo o temporal, y el arriba es abajo. Por ejemplo, ¿qué ocurre con una imagen en su campo visual superior y externo (o temporal) derecho? Se proyecta en la retina inferior e interna (o nasal) de su ojo derecho, y en la retina inferior y externa (o temporal) de su ojo izquierdo.

Las fibras originadas en las células ganglionares de las hemirretinas nasales, que “ven” los campos temporales, se cruzan en la porción central del quiasma óptico, mientras que los axones de las células ganglionares de las hemirretinas externas o temporales, que “ven” los campos nasales, discurren en forma directa en la porción lateral del quiasma (Figura 4.5).

Conocidos estos hechos, al referirme al campo visual lo hago desde la perspectiva del que mira. Al fin y al cabo la interpretación de una campimetría se hace de esa manera.

### a) El examen y las lesiones de la vía óptica

#### a.1) El examen de la agudeza visual

El ideal es disponer de una tabla de Snellen. De no ser así, puede tener una buena aproximación pidiendo al paciente que lea diarios o revistas. Cada ojo debe ser examinado por separado y mostrando la información escrita a distintas distancias. Si el paciente usa anteojos, examínelo con ellos.

Si un individuo es capaz de leer sin mayor dificultad, con seguridad puede afirmar que la agudeza visual es normal.

Use un agujero estenopecico. Lo puede construir haciendo una pequeña perforación en un cartón. En la deficiencia visual por un vicio de refracción es evidente la mejoría de esta al mirar a través del agujero. Experimentelo en usted mismo. Si la merma de la agudeza visual del paciente le impide leer, expóngale la mano suya cambiando el número de dedos visibles y a distintas distan-



cias. Describa lo mejor posible. Por ejemplo, “el enfermo tiene visión cuenta dedos a 50 cm”. Si el paciente solo distingue bultos pero sin poder ver los detalles, consígnelo. Finalmente, explore si es capaz de ver luz-sombra utilizando una linterna para tal efecto.

La ausencia absoluta de visión indíquela como una amaurosis.

También es importante evaluar la agudeza visual en el contexto del campo horizontal o de altitud. El enfermo puede decirle: “Logro ver su cara, pero no veo su tronco”, lo que puede ser indicador de un infarto del bulbo óptico o neuropatía óptica isquémica.

En el caso de que la visión no aparezca tan severamente deteriorada, pregunte por los colores, contraste y luminosidad. En las enfermedades del nervio óptico estos parámetros se alteran.

Los pacientes con lesiones bilaterales de la corteza occipital pueden tener una ceguera cortical, una anosognosia del defecto y fabular acerca de “lo que ven”. Esta condición es conocida como el síndrome de Anton. Recuerde que el reflejo fotomotor está normal y no es raro que estos enfermos sean encasillados como psicogénicos.

### a.2) El examen pupilar

Lo normal es que las pupilas sean simétricas y redondeadas, o isocóricas. Ocasionalmente su forma puede ser ovalada, más raramente estrellada, o discórica, lo que puede ser constitucional (Figura 4.6) o por enfermedades oftalmológicas que produzcan adherencias del iris.

En la zona del limbo corneal puede ver un anillo de mayor engrosamiento en los polos y color verde marrón. Corresponde al depósito de cobre en la membrana de Descemet de la córnea y fue descrito por Kayser y Fleicher en los inicios del siglo XX. Si bien no es patognomónico, debe alertarlo ante la posibilidad de una enfermedad de Wilson, particularmente en un individuo con clínica extrapiramidal.

El tamaño de las pupilas varía según el nivel luminosidad del entorno del examen: 2-6 mm y una media de 3 mm en condiciones habituales de

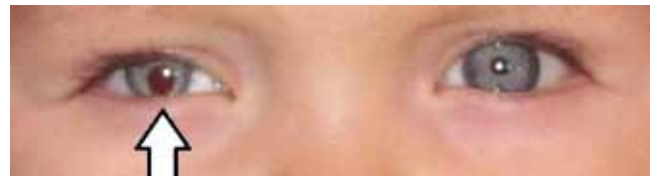intensidad de luz, y cambian de tamaño de acuerdo a la edad. Los niños tienen pupilas más grandes, que sumado a una óptima lubricación ocular y escleróticas blancas, hacen que sus ojos sean tan límpidos y luminosos. El adulto mayor tiene pupilas pequeñas.

Investigue el uso de fármacos sistémicos o colirios. Un paciente en tratamiento o intoxicado con opioides tendrá pupilas pequeñas o mióticas, mientras que el uso de anticolinérgicos (antidepresivos tricíclicos o antiespasmódicos) y simpaticomiméticos (descongestionantes, anfetaminas y cocaína) genera pupilas grandes o midráticas.

En el caso de la instilación tópica de un atropínico para realizar el fondo de ojo provoca una sustancial diferencia en el tamaño de las pupilas o anisocoria, antecedente que debe ser conocido por el examinador. De lo contrario induce a un error diagnóstico,

La pupila es negra, especialmente si no hay alguna enfermedad de la córnea, de la cámara anterior o del cristalino.

*Una pupila blanca o leucocoria en un lactante o un niño, debe hacerle pensar en la posibilidad de un tumor: el retinoblastoma. ¡Derívelo urgentemente al oftalmólogo!*



**Figura 4.6** Discoria congénita OD.

### a.3) El reflejo fotomotor

Es enorme la información que le proporcionará este “sencillo” reflejo. Sin embargo, necesariamente debe conocer su neuroanatomía.

Neuroanatomía del reflejo fotomotor

Cuando examina el reflejo fotomotor está evaluando al II y III nervio. El componente aferente va por el nervio óptico y acompaña a la vía óptica hasta el

cuerpo geniculado lateral. Desde aquí parten neuronas que se dirigen a la parte alta del mesencéfalo, a los núcleos pretectales y al complejo nuclear de Edinger-Westphal, un grupo neuronal visceromotor parasimpático y cuyas fibras se incorporan al III nervio o motor ocular común, bilateralmente (Figura 4.7). El parasimpático inerva las fibras lisas del músculo del iris responsable de la contracción de la pupila, tanto del lado que recibe el estímulo lumínico, o la respuesta directa, como del lado opuesto, o la respuesta consensual.

El componente voluntario o somático del III nervio está destinado para la motilidad del ojo y la elevación del párpado.

Si usted da un estímulo luminoso en el ojo derecho (OD) espere una respuesta de contracción pupilar directa y consensual.

Sí no obtiene ninguna respuesta, ni directa ni consensual, asuma que hay problemas en el II nervio de ese lado. Esto lo corrobora al estimular el ojo izquierdo (OI) y obtener una respuesta normal (Figura 4.8).

*Puesto que el defecto es aferente, en las lesiones del nervio óptico no espere encontrar una anisocoria.*

El nervio óptico sano informa a los núcleos pretectales acerca del nivel de luminosidad ambiental. Los III nervios indemnes, con una vía parasimpática intacta, determinan el tamaño pupilar adecuado para la luminosidad del entorno.

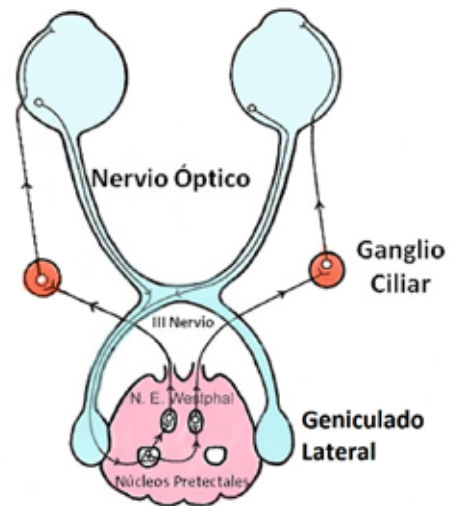
Por el contrario, si estimula el OD y no obtiene una respuesta directa pero sí la consensual del OI, localiza la lesión en algún punto de todo el trayecto del III derecho. Lo confirma iluminando el OI sin obtener respuesta de la pupila de OD.

*En este caso sí espere una anisocoria (Figura 4.9).*

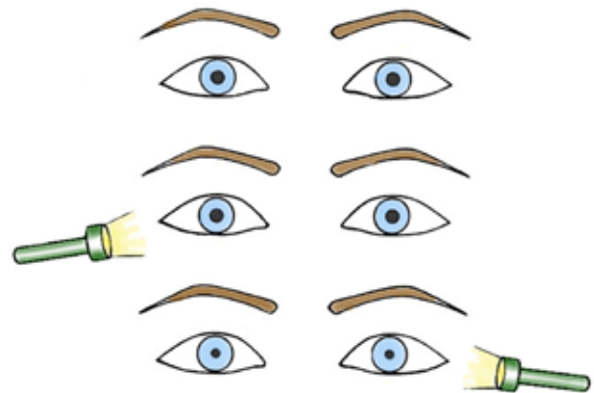
Una situación especial es el defecto aferente relativo o pupila de Marcus-Gunn.

*¿Qué es esto?*

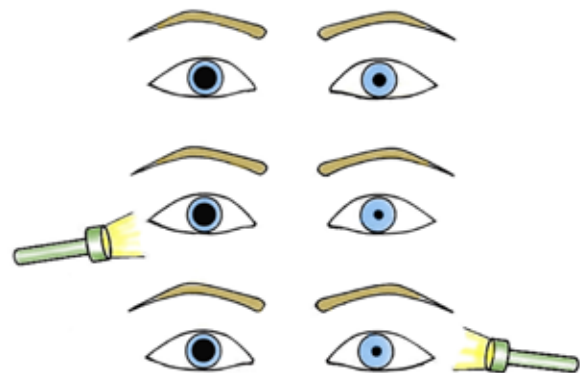
Para que exista un defecto aferente absoluto del nervio óptico debe haber una amaurosis completa,



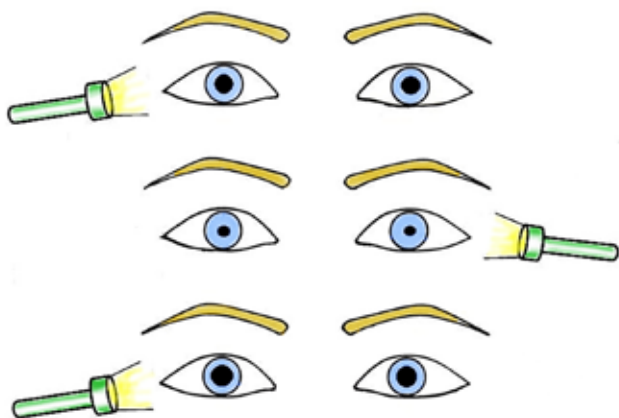
**Figura 4.7** Anatomía del reflejo fotomotor.



**Figura 4.8** Defecto aferente absoluto OD.



**Figura 4.9** Defecto eferente absoluto OD.



**Figura 4.10** Defecto aferente relativo OD o pupila de Marcus-Gunn.

con un daño de todos los axones. En la práctica, equivale a una sección del nervio óptico, al igual que aquellas enfermedades del ojo que llevan a una ceguera absoluta.

*¿Qué ocurre si solo una parte de los axones de un nervio óptico está dañada?*

Ejemplo de ello es la neuritis óptica. La inflamación puede afectar a un contingente limitado de los axones, de tal modo que quede un remanente de fibras capaces de conducir la información del estímulo luminoso aplicado. Esa es la razón por la cual se denomina defecto aferente relativo.

*¿Cómo realiza el examen?*

En un ambiente de penumbra mantenga el estímulo luminoso durante unos segundos en una pupila y rápidamente lo traslada a la pupila opuesta, repitiendo este ciclo varias veces. Lo normal es que cada vez que estimule una de las pupilas, esta se contraiga. No es raro ver una mínima dilatación, pero que rápidamente vuelve al estado normal de contracción. Esto se conoce como hipus y es un fenómeno fisiológico, especialmente en personas con un tono simpático elevado que favorece la dilatación pupilar y, sobre todo, si no usa una fuente de luz de potencia suficiente.

Analice lo que ocurre en un defecto aferente relativo del OD. Usted ya ha detectado una

importante limitación de la agudeza visual y la percepción de la nitidez de los colores en ese ojo. Al dar el estímulo de luz en el OD, la respuesta de contracción estará presente, pero será más lenta que en condiciones normales. Esto se explica porque solo una parte de los axones de ese nervio óptico conduce la luz. Al pasar rápidamente el estímulo al OI obtendrá una contracción vigorosa de la pupila “sana”. Sin embargo, al volver con la linterna al OD, la pupila se dilata. Es la pupila de Marcus-Gunn (Figura 4.10).

*¿Cómo explica esta respuesta paradójica?*

El nervio óptico del OI tiene un contingente de axones indemnes y es más eficiente que el nervio óptico del OD. Cuando usted deje de estimular el OI, este inmediatamente detecta una disminución de la luminosidad y genera una respuesta (simpática) de dilatación pupilar. Al llevar el estímulo al OD, que tiene una cantidad menor de axones funcionales, es incapaz de superar al OI normal y usted ve una dilatación de la pupila. No olvide que el reflejo fotomotor tiene una respuesta bilateral y consensual.

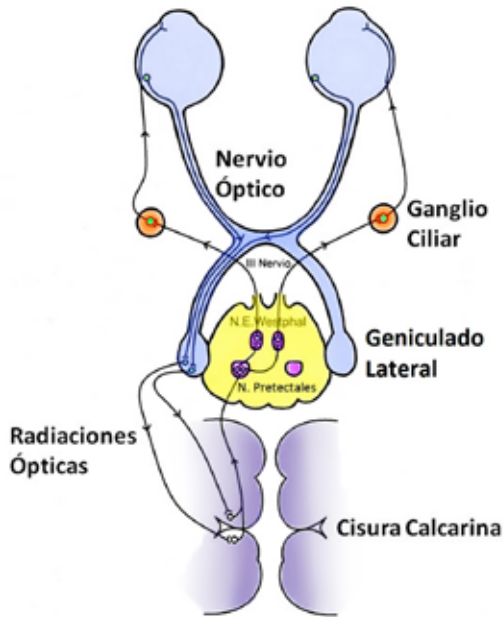
El daño parcial del nervio óptico puede dar un fenómeno en que la mantención del estímulo lumínico produce la contracción de la pupila por un breve tiempo. Sin embargo, después de unos pocos segundos la pupila se dilata. Es el escape pupilar.

#### a.4) El reflejo de acomodación

Al acercar un objeto al campo de visión central hay una respuesta refleja de miosis o contracción pupilar, acomodación del cristalino y convergencia de los globos oculares.

Sus vías anatómicas son diferentes a las del reflejo fotomotor con un control supranuclear occipitomesencefálico del complejo nuclear del III nervio (Figura 4.11). Esta particularidad anatómica explica la disociación entre la respuesta fotomotora y de acomodación.

Otras alteraciones de las pupilas y el cómo enfrentar un paciente con anisocoria se analizará en el examen de los nervios motores del ojo.



**Figura 4.11** Anatomía del reflejo de acomodación.

### a.5) El reflejo cilioespinal

Tiene utilidad en enfermos soporosos o comatosos. Usted produce un estímulo doloroso pellizcando el trapecio y obtiene una dilatación pupilar. La conservación de este reflejo da cuenta de la integridad de la vía simpática.

*El tamaño pupilar es una balance entre la inervación autonómica simpática y parasimpática.*

*Recomendaciones para el examen pupilar, del reflejo fotomotor y de acomodación*

Use una buena fuente de luz. Destine una linterna de bolsillo adecuada. ¡Por favor, procure mantenerla siempre con las baterías cargadas! De lo contrario la información que obtenga pierde confiabilidad. ¡No cometa el error de emplear el oftalmoscopio! No está diseñado para eso.

Realice la inspección de las pupilas en un ambiente de luz habitual y posteriormente trate de oscurecer el lugar de examen. No siempre es fácil, sobre todo en las salas de Emergencias o en una Unidad de Cuidados Intensivos.

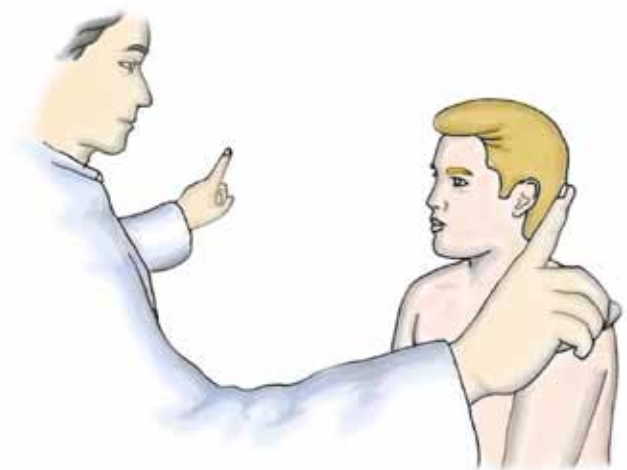
Para el reflejo de acomodación basta que emplee su índice. Tanto mejor si dispone de un dispositivo muy simple empleado por los oftalmólogos. Además, este permite realizar la prueba de oclusión, tiene una escala con los tamaños pupilares y un agujero estenopecoico.

### a.6) El examen del campo visual

Para examinar el campo visual de un enfermo use el suyo como patrón de normalidad. Explore cada ojo por separado y, luego, ambos simultáneamente.

Este examen requiere de un paciente vigilante, cooperador y atento. Establezca una distancia entre usted y el enfermo de aproximadamente un metro. En un punto equidistante mueva un dedo de sus manos y pregúntele al examinado por el lado del movimiento. Además, también está explorando la orientación derecha-izquierda (Figura 4.12).

*El campo temporal es entre un 60 y un 80% mayor que el nasal. Si un enfermo con una hemianopsia la nota, le señala el ojo del déficit temporal como el "afectado".*



**Figura 4.12** Examen del campo visual por confrontación.

- **Lesiones en la vía óptica**
- **Lesiones prequiasmáticas**

Las lesiones del nervio óptico llevan a una marcada pérdida de visión o amaurosis del ojo. Los axones que llevan la información de la fovea, donde se concentran receptores de la visión de alta definición, tienen un gran contingente de fibras. Son más sensibles a las noxas y ocupan una posición más periférica y medial en el nervio óptico. Esto se expresa como áreas o manchas que el paciente no puede ver. Técnicamente, son los escotomas centrales en el campo visual.

#### – Lesiones quiasmáticas

En el quiasma, las fibras de la fovea toman una posición más central y protegidas. Las lesiones afectan menos a la agudeza visual, pero más a los campos visuales periféricos.

Las lesiones quiasmáticas causan una hemianopsia “heterónima”.

*¿Qué significa esto?*

Hay un compromiso de los hemicampos representados en cada una de las áreas visuales primarias, tanto en el lóbulo occipital izquierdo como en el derecho. Por tanto, una compresión central del quiasma óptico produce una hemianopsia heterónima bitemporal, o binasal en una compresión lateral. La última situación es mucho más rara. Un tumor de la hipófisis, inicialmente, comprime al quiasma desde su porción ventral y el defecto puede restringirse a un cuadrante del campo visual. En este caso específico hay una cuadrantopsia bitemporal superior. Por contraparte, un craneofaringioma u otro tumor hipotalámico que comprima al quiasma desde arriba, da una cuadrantopsia bitemporal inferior. He suprimido el término “heterónimo” al darse por obvio.

#### **Caso clínico 4.1**

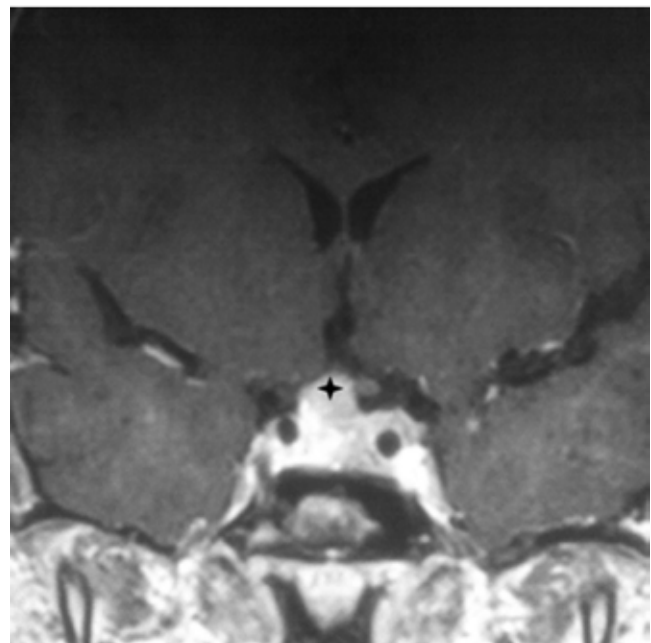
*Mujer de 16 años. Consultó por una amenorrea*

*primaria y galactorrea. Además, notó “que su visión era mala”, a pesar de que tenía una agudeza visual 20/20 y un fondo de ojo normal.*

*Al realizar un campo visual por confrontación fue evidente la presencia de una hemianopsia bitemporal, lo que fue corroborado con una campimetría de Goldmann.*

*El estudio con una RNM mostró un macroadenoma de la hipófisis (Figura 4.13). Los niveles de prolactina eran de 400 ng/ml (muy altos).*

*La enferma fue operada y la histopatología confirmó un prolactinoma.*



**Figura 4.13** RNM, corte coronal. La estrella indica un adenoma de hipófisis comprimiendo el quiasma óptico.

#### – Lesiones retroquiasmáticas

Toda lesión retroquiasmática, desde una cintilla óptica hasta la cisura calcarina, produce una hemianopsia “homónima” del lado opuesto. Aquí, se compromete un hemicampo correspondiente al área visual primaria de un lado específico o de solo un lóbulo occipital.

Si la magnitud y el área del defecto de cada hemicampo visual son muy similares, se habla de un defecto congruente. Mientras más posterior o

próximo a la cisura calcarina esté la lesión, más congruente es el déficit. A modo de ejemplo, en un infarto de la ACP derecha –vaso que irriga la cisura calcarina en el lóbulo occipital– produce una hemianopsia homónima izquierda altamente congruente. La agudeza visual aparece poco comprometida, a tal punto que si no busca en forma dirigida el defecto puede pasar inadvertido para el paciente y usted.

*¿Cómo se explica la conservación de la agudeza visual?*

La visión central es representada en la zona más posterior de la cisura calcarina o polo occipital. Esta zona tiene un sistema de irrigación doble, tanto por la ACP como la ACM.

Las lesiones de las cintillas ópticas son muy raras. Tienen una irrigación muy eficiente donde participan plexos vasculares de la hipófisis, hipotálamo y de la arteria comunicante posterior. He visto lesiones de esta localización en infiltración de las meninges por linfomas y leucemias. Las bandeletas, al ir rotando, dan las hemianopsias de menor congruencia.

Las radiaciones ópticas, con su distribución en abanico en la profundidad del tejido cerebral, son muy extensas. Lo habitual es que encuentre cuadrantopsias homónimas del lado opuesto, superiores en las lesiones del lóbulo temporal e inferiores en el caso del lóbulo parietal.

El cuerpo geniculado lateral es un núcleo talámico de alta complejidad. Existe una sistematización punto a punto de lo proyectado en cada zona de la retina y con un importante rol en el procesamiento de la información visual. Su irrigación (arteria coroidea anterior y posterior) da defectos hemianópticos homónimos característicos.

*¿Cuál es la queja de un paciente con una hemianopsia homónima, por ejemplo derecha?*

Refiere que choca con los objetos que están a su derecha. Cuando se desplaza por una calle concurrida, estrella a las personas que van por ese lado. La

agudeza visual y reflejo fotomotor son normales.

Con la experiencia podrá darse cuenta de un defecto de campo visual solo con la observación del enfermo, al ver la compensación que realiza con un giro cefálico a objeto de mantener las imágenes en el campo indemne.

Otra buena manera de explorar el campo visual es utilizando un lápiz. Lo desplaza lentamente en los cuadrantes temporales y nasales de cada ojo. El paciente debe estar atento a avisarle cuando el estímulo sea visto. Usted mantiene el control del movimiento de los ojos fijando su mirada en la del examinado. Esta forma de examen es bastante confiable. Personalmente la prefiero a la evaluación clínica tradicional.

*¿Qué hacer con un paciente parcialmente vigilante y no cooperador?*

Aquí puede explorar, en especial al campo temporal, por amenaza (Figura 4.14). Cuando un objeto, en este caso su mano, abruptamente se acerca al ojo se produce un reflejo de parpadeo. Es el reflejo retinoorbicular descrito por el filósofo Descartes. El componente eferente depende de la indemnidad del VII nervio o facial. En un paciente con algún grado de compromiso de conciencia se puede sospechar y establecer un defecto del campo visual usando este reflejo.

No lo haga con tal vigor como para generar una turbulencia en el aire, de lo contrario estimula la extremadamente sensible córnea y el componente aferente explorado sería la rama oftálmica del V nervio o trigémino.

Un examen más preciso del campo visual es la campimetría de Goldmann (Figura 4.15). Las campimetrías computarizadas son una alternativa, pero no necesariamente mejor que el método clásico.

Aprenda a interpretar una campimetría. Al ver cada uno de los campos visuales, la visión de la fovea se ubica en el centro. También ve representada la mancha ciega. El campo visual aparece orientado de tal manera que equivale a su campo

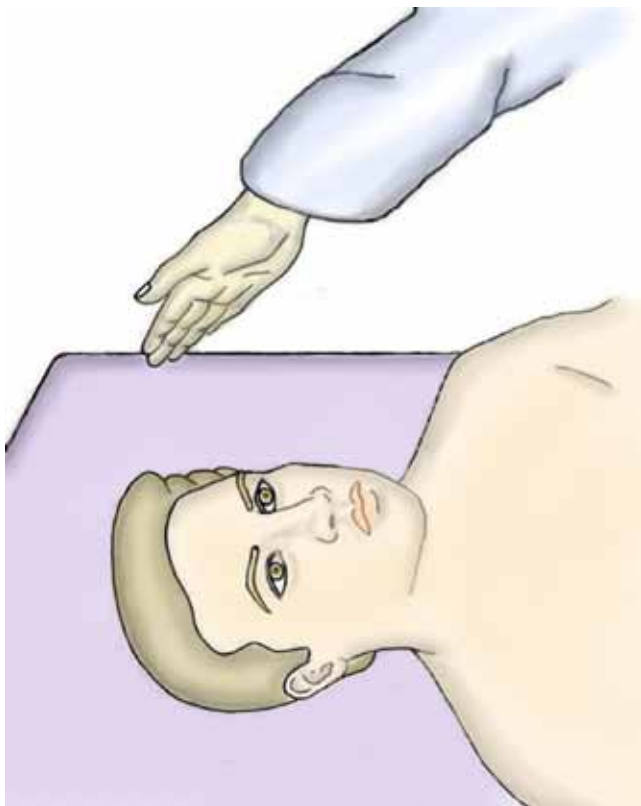


Figura 4.14 Examen del campo visual por amenaza.

restricción fisiológica del campo está dada por un estímulo de una menor área e intensidad de luz. Finalmente, tenga presente que las personas con una alta miopía o un glaucoma pueden tener campimetrías difíciles de interpretar, aun para el oftalmólogo.

En la Figura 4.16 se muestran las lesiones en distintos puntos de la vía óptica y su traducción en el campo visual.

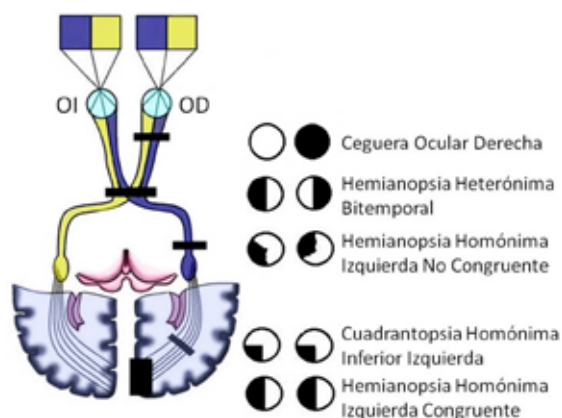


Figura 4.16 Campimetría de Goldmann. Representación del OD.

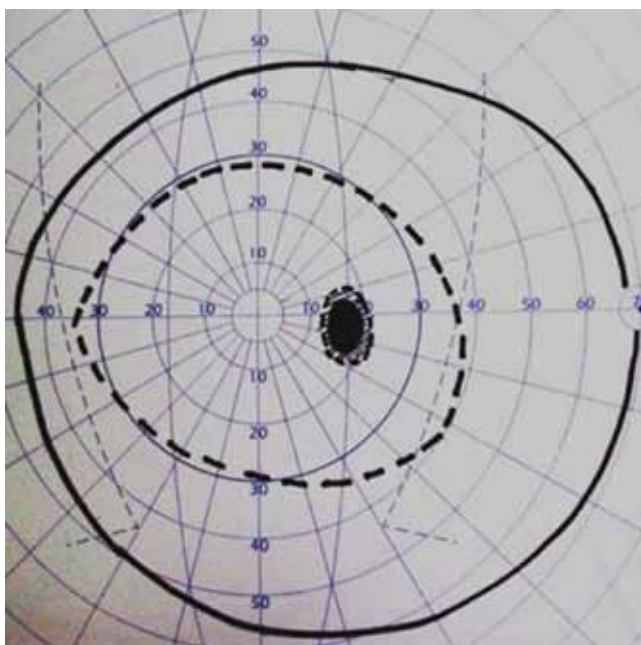


Figura 4.15 Campimetría de Goldmann. Representación del OD.

visual. Vale decir, es como si usted estuviera mirando a través de los ojos del paciente. Lo trazos en diferentes colores indican el tamaño del estímulo luminoso y la intensidad de la luz empleada. La

### a.7) El fondo de ojo

Todo médico debe tener un buen entrenamiento en la realización del fondo de ojo. No espere llegar a su curso de Oftalmología para aprender a hacerlo. Allí se le enseñará en óptimas condiciones de penumbra, con el uso de midriáticos, análisis de fotografías digitalizadas y guiado por un experto.

El ideal es que adquiera un oftalmoscopio cuando inicie su curso de Semiología. No tiene que ser el mejor y el más caro. Al fin y al cabo, lo determinante está detrás del oftalmoscopio: usted. En sus primeros intentos solo ve la retina con su color rojo-anaranjado característico. Con suerte, observa “pasar” algunos vasos. Sin embargo, la práctica acerca a la perfección. Pida al paciente que mire un punto fijo de la habitación y siga un vaso hasta llegar a su objetivo más importante: la papila óptica. Si usted solicita al individuo que mire directamente la luz, podría visualizar la fovea.

No espere tener la mejor visión de la retina periférica. Esa es tarea del oftalmólogo.

El objetivo es realizar un fondo de ojo en condiciones de luminosidad ambiental que no siempre serán las mejores y, a pesar de ello, obtener una valiosísima información.

- **La papila normal y la retina peripapilar**

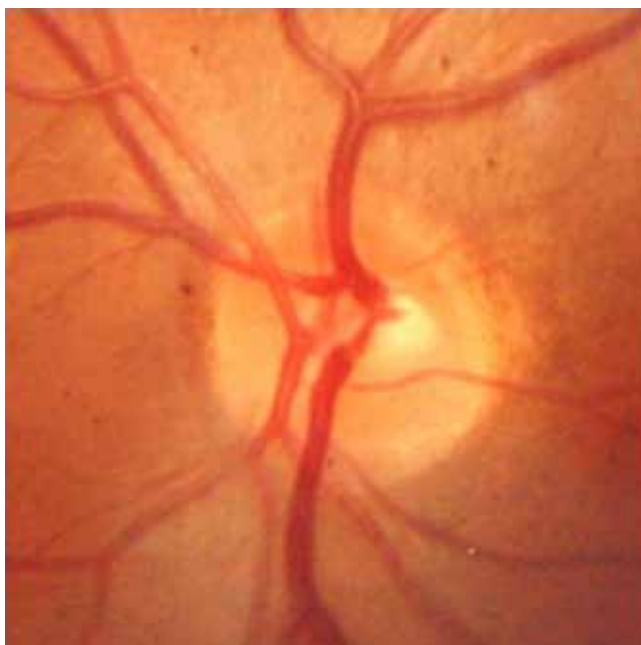Corresponde al bulbo o cabeza del nervio óptico. Es una estructura circular, de un color rosado pálido y en cuyo centro ve la excavación, de un color blanco amarillento y en una relación de hasta un tercio respecto al diámetro papilar (Figura 4.17). Si la relación se incrementa (Figura 4.18), debe sospechar la posibilidad de un glaucoma crónico. Para la visualización de las estructuras ocupe los lentes hasta lograr la imagen más nítida posible. Debe ver el ramillete de vasos que entran y emergen del centro de la papila. Las venas y arterias tienen una razón de diámetro de tres es dos. Las

venas son de un color rojo vinoso opaco y las arterias son escarlatas y brillantes. Intente ver el latido venoso, aunque en muchos individuos normales no es evidente: hasta en un 40%. No obstante, su presencia le permite descartar un SHIC.

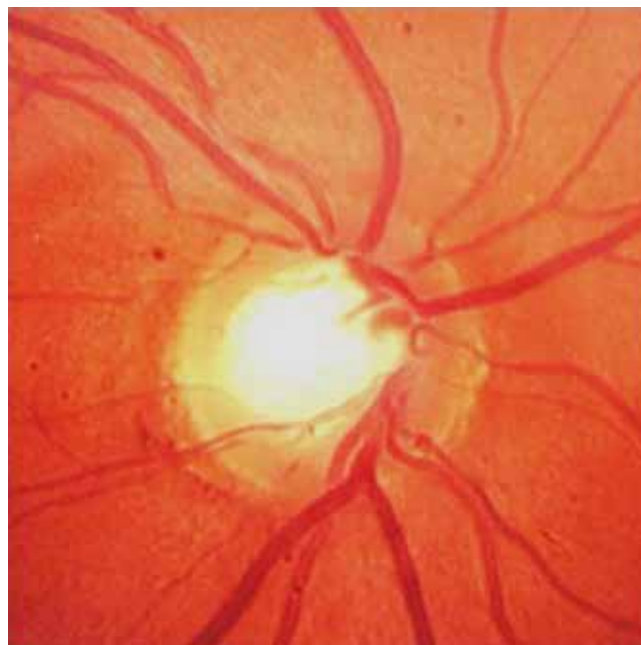Lo normal es que los bordes de la papila sean netos, bien delimitados. No es infrecuente encontrar un segmento del borde nasal difuminado y que no implica patología.

Una situación especial la constituyen los altos miopes. El intentar enfocar la papila ya es una tarea difícil. En estos casos es mejor tener la opinión del especialista.

En la retina peripapilar puede ver los cruces arteriovenosos característicos de la retinopatía hipertensiva. También es posible visualizar los exudados algodonosos. No son otra cosa que microinfartos de una de las capas de la retina. Además, puede detectar “hemorragias en llama”, nevus, melanomas, plegamientos de la retina y un sinnúmero de lesiones que le permite realizar una derivación oportuna al oftalmólogo.



**Figura 4.17** Papila óptica normal (Gentileza de la Dra. Patricia Gallardo y la TM Sra. Nora Le Clercq. Departamento de Oftalmología. Universidad de Chile).



**Figura 4.18** Papila con un aumento de la excavación fisiológica. Esto obliga a investigar un glaucoma crónico (Gentileza de la Dra. Patricia Gallardo y la TM Sra. Nora Le Clercq. Departamento de Oftalmología. Universidad de Chile).



- *El edema de papila*

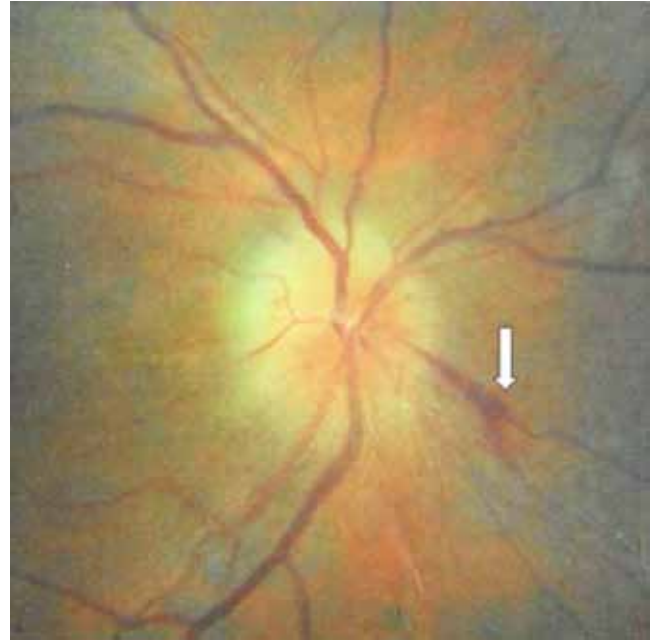El edema de papila es causado por un aumento de la presión intracraneal (PIC). Al tratarse de un paciente adulto (las fontanelas están ya cerradas), este aumento de presión es transmitido al LCR que circula en el espacio subaracnoideo de los nervios ópticos, a lo que se suma la congestión venosa retrógrada.

El edema de papila no es un hallazgo de aparición inmediata, pues toma algunos días antes de hacerse evidente. Si tiene un paciente con un hematoma extradural con un muy rápido aumento de la PIC, en horas, no espere encontrarlo para hacer el diagnóstico de un SHIC y de una amenaza vital inminente.

El edema de papila es un proceso evolutivo y dinámico. Como se señaló, el indicador más precoz, aunque no específico, es la pérdida del lado venoso. La papila se torna congestiva e hiperémica y desaparece la excavación fisiológica. En la medida que el bulbo óptico protruye, sus bordes se hacen borrosos, no pudiendo establecer el claro límite entre la papila y retina (Figura 4.19). Por la hipertensión venosa retrógrada, estos vasos se engruesan y se vuelven tortuosos, provocando infartos hemorrágicos de la retina, asociados a los ya mencionados exudados y hemorragias en llama. Finalmente, ve un “edema en estrella” que alcanza a la mácula.

Inicialmente, el edema de papila no afecta significativamente la agudeza visual, y en la campimetría visual solo encuentra un aumento de la mancha ciega. Tampoco espere que los reflejos fotomotores se alteren, salvo que exista una anisocoria por compresión del III nervio. Ya se indicará esta particular situación.

Hay una condición que se ve en mujeres jóvenes y obesas. Se conoce como el SHIC idiopática o pseudotumor cerebri. En la RNM no hay lesiones, excepto una reducción del tamaño ventricular. Cito esta entidad como un modelo de la evolución del edema de papila. Si bien esta patología no implica un riesgo vital, la mantención de una PIC elevada lleva a un daño irreparable de los nervios ópticos, llegando a la ceguera.



**Figura 4.19** Papila con un aumento de la excavación fisiológica. Esto obliga a investigar un galucoma crónico (Gentileza de la Dra. Patricia Gallardo y la TM Sra. Nora Le Clercq. Departamento de Oftalmología. Universidad de Chile).

A pesar de lo anterior, mantenga el concepto que el edema de papila no afecta significativamente la agudeza visual, a lo menos en las primeras etapas.

- *La papilitis o neuritis del bulbo óptico*

Cuando exista un proceso inflamatorio de este segmento del nervio óptico, los hallazgos al fondo de ojo son indistinguibles de un edema de papila.

*¿Cómo hacer el diagnóstico diferencial?*

La principal queja del paciente es el marcado déficit de la agudeza visual en el ojo afectado. El campo visual muestra un escotoma que afecta la visión central. La visión de colores y contrastes está alterada y encuentra una pupila de Marcus-Gunn.

- *La neuritis óptica retrobulbar*

En este caso los síntomas del paciente son iguales que en la situación anterior. Al encontrarse el pro-

ceso inflamatorio detrás del bulbo óptico, la papila no aparece comprometida. Se dice: “Ni el enfermo ni el médico ven algo”. Además de la deficiente agudeza visual, el paciente se queja de dolor con los movimientos del ojo. Lo último obedece a una razón anatómica, por la proximidad del proceso inflamatorio del nervio óptico y el recto superior. Este dolor también está presente en la neuritis óptica bulbar. Las alteraciones del campo visual y del examen pupilar son las mismas que en la papilitis. En la medida que pase el tiempo ve una papila alba, de bordes muy netos y la lámina cribosa de la esclerótica; son los puntos de salida de los filetes nerviosos ópticos. Es la atrofia óptica primaria. Se diferencia de la secundaria en que el proceso inflamatorio deja cicatrices y bridas, como ocurre en el edema de papila o en la neuritis del bulbo óptico.

### Caso clínico 4.2

*Mujer de 32 años. Consultó por la presencia de dolor OD, especialmente a la movilización de este. Notó que la agudeza visual estaba disminuida, destacando la menor intensidad y brillo de los colores de los objetos. En veinticuatro horas evolucionó a una significativa caída de la agudeza visual solo percibiendo luz-sombra. El examen del fondo de ojo no mostró anormalidad. Sin embargo, al explorar el reflejo fotomotor fue evidente una pupila de Marcus-Gunn en el OD.*

*La RNM mostró una inflamación retrobulbar del nervio óptico derecho. La paciente fue tratada con bolos de metilprednisolona y se logró una rápida recuperación de su déficit visual.*

*Ha continuado en controles clínicos y de RNM del SNC ante la posibilidad de desarrollar una esclerosis múltiple u otra enfermedad crónica.*

- **La neuropatía óptica isquémica**

Muchas de las características del fondo de ojo son similares al edema de papila. La diferencia es que esta aparece pálida desde el inicio. La irrigación de la cabeza del nervio óptico depende de los vasos ciliares posteriores. Esta grave condición puede

darse en el contexto de pacientes mayores, especialmente con factores de riesgo cardiovasculares, o constituir una temida complicación de la arteritis de la temporal.

*Es característico el patrón altitudinal de defecto del campo visual, explicado por la sistematización de la irrigación del bulbo óptico.*

Finalmente, en la medida que adquiera experiencia en realizar fondos de ojos, será capaz de ver microtrombos refringentes (colesterol) o microcoágulos rojos en la arteria central de la retina o sus ramas, con la consecuente palidez del segmento de la retina isquémica.

¿Se da cuenta de la importancia de realizar un buen fondo de ojo?

## 3 Los nervios motor ocular común (III), patético (IV) y motor ocular externo (VI)

El examen de estos nervios craneales se realiza en conjunto.

### 3.1 La mirada

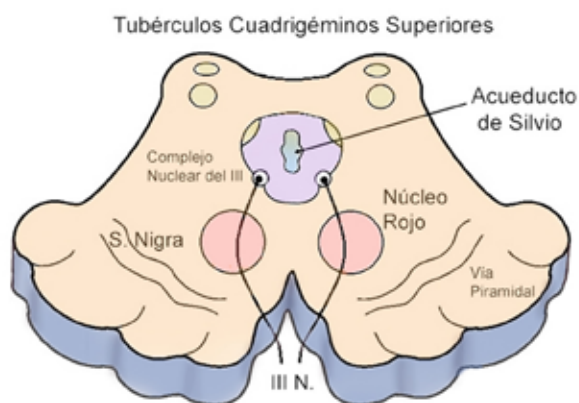
Del el momento en que usted cruza su mirada con la del paciente, ya está haciendo un examen neurológico.

Los primates superiores tienen los ojos ubicados frontalmente. Cada uno de ellos debe estar perfectamente sincronizado. Así, las imágenes caen exactamente en las fóveas, permitiendo la visión de detalles, contrastes y colores. Las figuras proyectadas en cada ojo son ligeramente diferentes e integradas en el cerebro de manera de percibir la tridimensionalidad o visión estereoscópica. En consecuencia, la alineación de los ejes oculares es un proceso activo muy complejo y dinámico. La posición primaria de los globos oculares está en una discreta divergencia. Esto lo puede observar en una persona durmiendo, en un individuo en coma o en un cadáver. La perfecta alineación ocu-

lar está dada por la acción de los músculos extrínsecos del ojo controlados por los nervios III, IV y VI.

### 3.2 El III nervio o nervio motor ocular común

Al igual que el IV y VI tiene un origen embriológico somítico. Sus núcleos se ubican en la porción medial y dorsal del tegmento mesencefálico alto, a nivel de los tubérculos cuadrigéminos superiores. Las fibras salen por la cara anterior del mesencéfalo, pasan por la cisterna interpeduncular, se incorporan al seno cavernoso y emergen del cráneo a través de la hendidura esfenoidal (Figuras 4.20 y 4.21 a y b). Los otros nervios oculares motores tienen el mismo trayecto en el seno cavernoso y hendidura esfenoidal.



**Figura 4.20** Corte axial del mesencéfalo. Origen del III nervio.

¿Qué estructuras inerva el motor ocular común?

Una vez que ingresa a la órbita inerva los siguientes músculos:

Recto interno; acción: desplazar el globo ocular hacia medial o nasal.

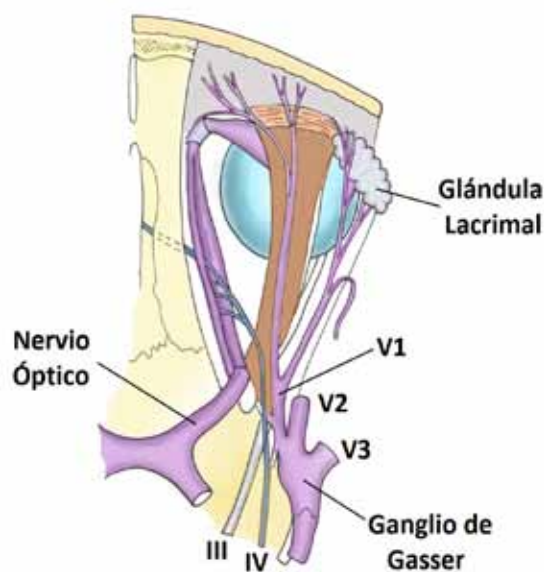
Recto superior; acción: mover el globo ocular hacia arriba.

Recto inferior; acción: mover el globo ocular hacia abajo

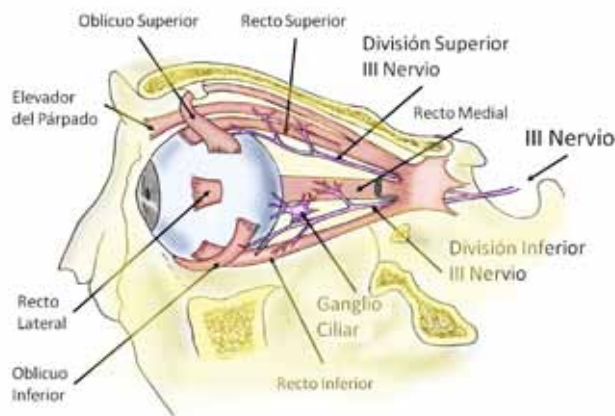
Oblicuo menor; acción: mover el globo ocular hacia arriba y medial.

Elevador del párpado; como su nombre lo indica, es el músculo voluntario que permite elevar el párpado y, por tanto, la apertura ocular. En forma sinérgica actúa el músculo de Müller, el cual es involuntario y controlado por el simpático. Al analizar la ptosis, o dificultad en elevar el párpado, comprenderá mejor esta particularidad.

Además de toda la inervación de musculatura estriada o voluntaria, el III nervio lleva fibras parasimpáticas responsables de la contracción de la pupila y del reflejo de acomodación.



**Figura 4.21a** Órbita, vista superior. Parte de los oculomotores y trigémino.



**Figura 4.21b** Órbita, vista lateral. III nervio.

### 3.3 El IV nervio, patético o troclear

Su pequeño núcleo se ubica inmediatamente caudal al complejo de núcleos del III en el mesencéfalo, a nivel de los tubérculos cuadrigéminos inferiores. Las fibras provenientes de cada núcleo se cruzan y su origen aparente está en el tronco encefálico dorsal. Por lo tanto, es un nervio de características únicas (Figura 4.22). Es muy delgado y frágil, lo que lo hace susceptible de lesionarse aun en TEC no severos. Además, tiene otra particularidad: es el nervio craneal de mayor longitud.

Luego de emerger por el mesencéfalo dorsal rodea los pedúnculos cerebrales antes de integrarse al seno cavernoso.

Inerva solo al músculo oblicuo mayor y su acción final es la de llevar el globo ocular hacia abajo y hacia adentro o nasal. Su acción coordinada con el recto inferior del ojo contralateral da “la mirada patética”.

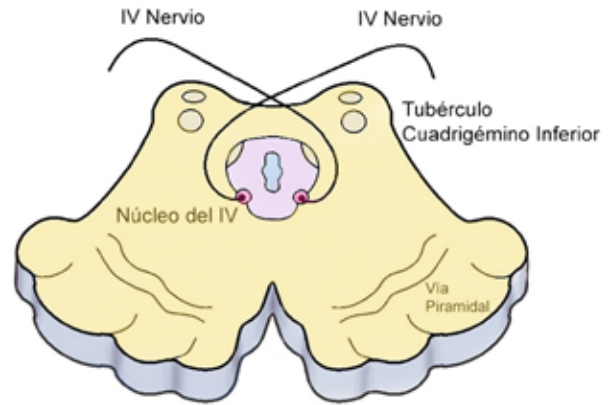
### 3.4 El VI nervio, motor ocular externo o abducens

Su núcleo está en la protuberancia. Es rodeado por fibras que vienen del núcleo motor del VII o facial. De esta suerte, una lesión nuclear del VI inevitablemente tendrá asociada una lesión del VII (Figura 4.23).

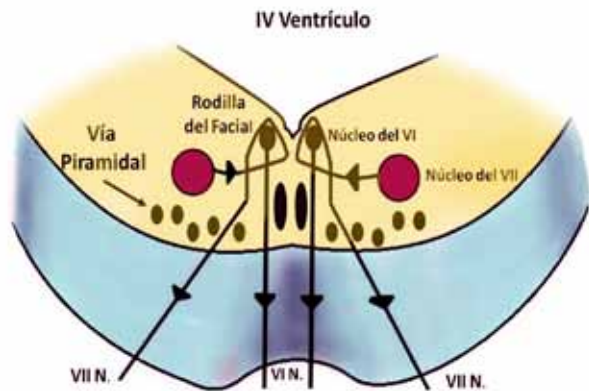
Sus fibras emergen por la cara anterior del tronco, en lo más medial del surco bulboprotuberancial (Figura 4.24), para luego ascender e incorporarse al seno cavernoso.

Da la innervación de solo un músculo, el recto externo. Desplaza el globo ocular hacia fuera o lateral.

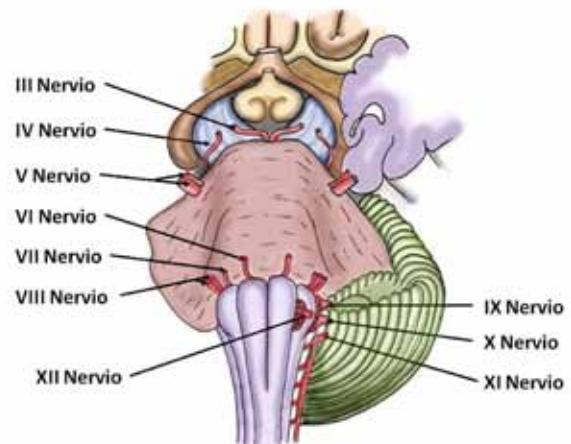
Con seguridad recuerda de su curso de Anatomía el anillo de Zinn. Es la estructura integradora y de unión de los músculos extrínsecos del ojo. Al no encontrarse exactamente en el ecuador del globo ocular, hace que muchos de estos músculos tengan acciones secundarias y terciarias. Obviamente, el analizar cada una de ellas escapa a los objetivos de este texto. Sin embargo, es bueno que conozca este hecho por la importancia que tiene en la oftalmología para el estudio y tratamiento del estrabismo.



**Figura 4.22** Corte axial del mesencéfalo. Origen del IV nervio.



**Figura 4.23** Corte axial de protuberancia. Origen del VI y VII nervios.



**Figura 4.24** Vista ventral del tallo cerebral y origen aparente de los nervios craneales.

### 3.5 El control de la mirada

De poco serviría conocer cada nervio y músculo extraocular si no llega a entender cómo actúa la mirada en forma coordinada o conjugada.

*¿Cómo se logra?*

Son sistemas neuronales extraordinariamente complejos. No obstante, es posible tener un conocimiento básico para entender estos mecanismos. Imagine que usted desvía voluntariamente la mirada hacia su izquierda. El centro voluntario de la mirada conjugada horizontal corresponde al área 8 de Brodmann, ubicada en la parte anterior de su lóbulo frontal, en este caso derecho.

La vía neuronal desciende junto a la vía piramidal y se decusa a nivel del tronco cerebral, y establece sinapsis con un complejo de neuronas de la formación reticular ubicadas lateralmente al núcleo del VI nervio. Este segundo centro de la mirada conjugada horizontal y se denomina la formación reticular pontina paramediana o FRPP.

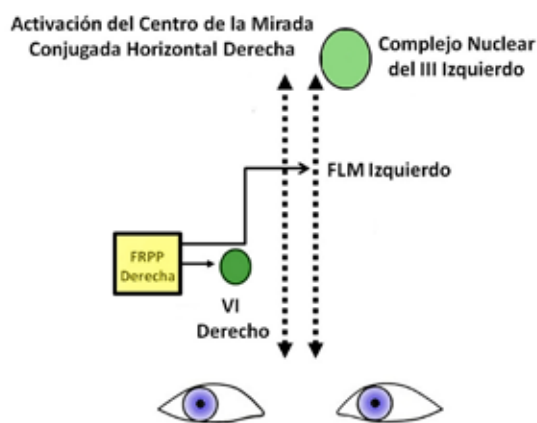
No es necesario que memorice su nombre. Simplemente tenga el concepto de un centro cortical frontal en el lado opuesto y un centro troncal del mismo lado para la mirada conjugada horizontal.

Siguiendo el ejemplo, su centro cortical derecho activará a su centro troncal izquierdo. Desde aquí parten neuronas que activan al núcleo del VI nervio izquierdo que permite que su globo ocular izquierdo se mueva hacia lateral. Pero usted debe activar simultáneamente el recto interno del ojo derecho a objeto de que su mirada sea conjugada y coordinada. Esto se verifica a través de un importante fascículo ubicado en la porción medial y central del tronco: el fascículo longitudinal medial o FLM, derecho en este caso. Esta vía llevará la información hacia rostral para activar al núcleo del recto interno del III nervio del lado derecho, en el mesencéfalo alto. ¡Imagine la precisión de este sistema! Ya puede inferir la existencia de neuronas-pausas que retardan la estimulación del VI nervio antes de que la información llegue al III del lado opuesto y hacen que el desplazamiento de los globos oculares sea al unísono.

¿Se da cuenta de la magnitud de los complejos sistemas neuronales que explora cuando le pide a un paciente que mire en una determinada dirección? La Figura 4.25 muestra las vías de la mirada horizontal. Además, se activarán neuronas del nervio espinal accesorio u XI nervio, permitiendo que la cabeza gire en el sentido que dirige sus ojos.

Solo he realizado un análisis somero de la mirada horizontal fásica o rápida. Los movimientos de seguimiento lento de un blanco en el campo visual (una presa, en el caso de un predador) dependen de los mecanismos de la atención de los lóbulos parietales.

Asimismo, hay centros corticales y troncales implicados en la mirada vertical superior e inferior, al igual que la convergencia ocular. Los centros del tallo encefálico de este sistema están en la porción alta del mesencéfalo, relacionados a grupos de neuronas adyacentes al III nervio y a la sustancia gris que rodea al acueducto de Silvio.



**Figura 4.25** Estructuras implicadas en la mirada conjugada horizontal.

### 3.6 La exploración del III, IV y VI nervios craneales

#### a) Las pupilas

La exploración de la motilidad ocular va estrechamente ligada al examen de las pupilas, y usted ya sabe que el componente aferente del reflejo fotomotor lo da el nervio óptico.

La parte eferente depende del sistema nervioso autónomo, de neuronas parasimpáticas integradas al III nervio para la contracción de la pupila y del sistema simpático para la dilatación de la pupila. Además, un músculo liso o de Müller es el sinergista del elevador del párpado voluntario (III nervio). Este músculo autonómico también es inervado por el simpático.

El simpático tiene un complejo y largo trayecto (Figura 4.26).

Se origina en el hipotálamo y desciende en forma directa por el tegmento o calota del tallo cerebral. Sigue su descenso por la médula cervical hasta hacer sinapsis en el asta intermedia lateral o vegetativa del primer segmento dorsal. Las neuronas de segundo orden establecen sinapsis con los ganglios simpáticos cervicales ubicados en una posición paravertebral.

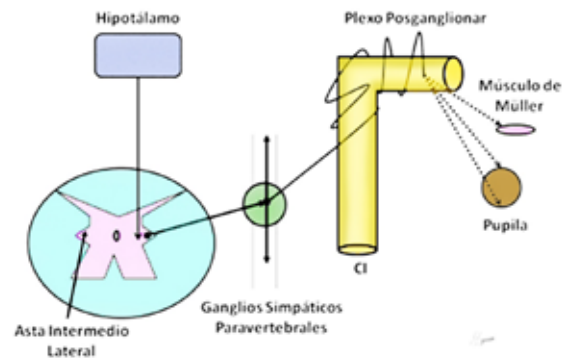
En el sistema nervioso autónomo, los ganglios simpáticos toman una posición cercana a la columna vertebral, mientras que los ganglios parasimpáticos están en una relación más estrecha con los órganos efectoros.

Desde los ganglios simpáticos cervicales parten las largas fibras posganglionares y estas forman un plexo alrededor de la carótida interna y reingresan al cráneo por el canal de la carótida, y da la inervación al músculo de Müller y a las fibras lisas radiales del iris dilatadoras de la pupila.

### • Signo de Horner

Se caracteriza por una pupila pequeña o miosis y una ptosis parcial (el músculo de Müller es solo un sinergista del elevador voluntario del párpado). También hay una anhidrosis de la cara y enoftalmo. La presencia o ausencia de la anhidrosis le permite establecer el diagnóstico de una lesión simpática pre o posganglionar. En lo práctico tiene una utilidad clínica limitada como para profundizar en ello. El enoftalmo no tiene mayor significancia en la especie humana.

Una lesión simpática en cualquiera de los puntos de su extenso trayecto da una miosis y una ptosis del mismo lado de la lesión. Probablemente, ya lo conoce como el síndrome de Claude Bernard



**Figura 4.26** Anatomía del sistema nervioso simpático cervical.



**Figura 4.27** Signo de Horner izquierdo; destaca la miosis y ptosis parcial.

Horner, u Horner (Figura 4.27).

Una ptosis parcial la diagnostica solo con mirar los ojos del paciente. Sin embargo, es habitual el encontrar asimetrías en los párpados que no tienen ninguna traducción patológica. Cuando haga el examen de pupilas verifique si hay una anisocoria.

*La miosis de una lesión simpática se hace más evidente al examinar al paciente en un ambiente de penumbra.*

Observe si hay alguna área de despigmentación del iris. De ser así, con alta seguridad se trata de un Horner congénito y evita someter al enfermo a toda una parafernalia de exámenes. La pregunta obvia que debe hacer es: ¿Ha tenido siempre un ojo más pequeño o el párpado caído? Pida fotos, lo más antiguas posibles, y tendrá el diagnóstico.

*No crea que un paciente con una ptosis parcial tiene, necesariamente, una enfermedad de la placa neuromuscular (miastenia gravis) sin antes haber evaluado cuidadosamente las pupilas. Se lo digo por*

*la propia experiencia y la de otros colegas. Los errores enseñan más que los aciertos.*

*¿En qué otras situaciones encuentra el signo de Horner?*

Con un trayecto tan largo, las causas de un signo de Horner son innumerables.

El diagnóstico topográfico se sustenta según las lesiones de las estructuras vecinas. Son los síntomas y signos neurológicos asociados los que deben orientar su estudio. Como ejemplos: una lesión talámica, una lesión de tronco, una lesión medular hasta el nivel segmentario D1, una lesión del vértice pulmonar (tumor de Pancoast), una lesión de la carótida interna (disección), una lesión de la base de cráneo, entre otras.

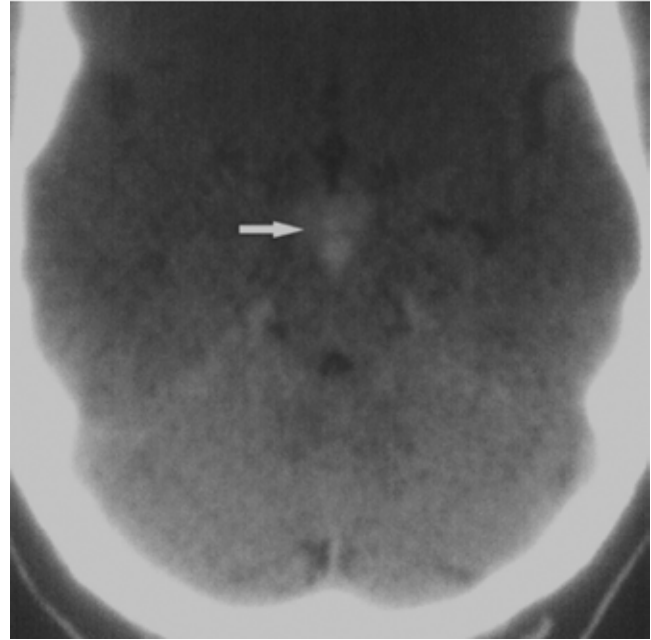
Muchas veces, a pesar de un acucioso análisis y exámenes complementarios, no llega a un diagnóstico. El seguimiento de estos casos de Horner idiopáticos adquiridos muestra que la más de las veces tienen un curso benigno y no necesariamente traducen una enfermedad grave.

- **Anisocoria y midriasis paralítica**

El componente eferente del reflejo fotomotor lo da el III nervio. De esta manera, no obtiene una respuesta de contracción pupilar ni directa ni consensual. Por esta razón, frente a una anisocoria y una midriasis paralítica debe sospechar de una lesión del III de ese lado.

Las fibras parasimpáticas toman una posición más periférica en el nervio y, por tanto, son más susceptibles de la compresión. Está el clásico ejemplo de un aneurisma de la arteria comunicante posterior que por comprime al III nervio, y una midriasis paralítica puede ser su único signo. Una hemorragia en la cisterna interpeduncular puede dar un compromiso completo del III nervio (Figura 4.28).

Otra situación, es la de un paciente con un SHIC de rápida evolución (un hematoma extradural), donde, en el proceso de deterioro rostrocaudal, desciende el uncus del hipocampo y comprime



**Figura 4.28** TAC de cerebro. La flecha destaca una hemorragia en la cisterna interpeduncular.

me al III nervio contra el borde de la tienda del cerebelo. Este signo tiene un valor de localización del lado de la lesión. En raras ocasiones la compresión del pedúnculo cerebral puede ocurrir en el lado opuesto y dar una hemiparesia, de predominio crural, al mismo lado de la lesión o fenómeno de Kernohan. A pesar de ello, el compromiso del III mantiene su valor localizador. En el SHIC con un compromiso del VI nervio no tiene la especificidad de localización del caso anterior. En el capítulo 6 se expone el SHIC y las hernias asociadas.

La irrigación del motor ocular común tiene la peculiaridad de que los territorios más vulnerables estén en la zona profunda y central del haz nervioso. Enfermedades como la diabetes mellitus e hipertensión arterial pueden llevar a un infarto del nervio por oclusión de la vasa nervorum. Hay una indemnidad pupilar, aunque no es un hallazgo que se dé en la totalidad de los casos. A pesar de ello, mantiene una utilidad clínica importante en el diagnóstico diferencial.

- **Anisocoria como variante de la normalidad**

Lo habitual es que las pupilas tengan pequeñas di-

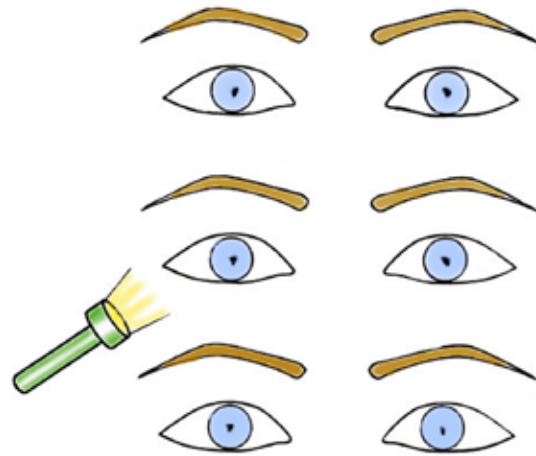
ferencias de tamaño, la mayoría de las veces imperceptibles en un examen clínico. No obstante, hay personas con una anisocoria constitucional evidente. Tienen una pupila francamente midriática y en donde la diferencia del tamaño puede ser ya conocida o bien detectadas en un examen de rutina. ¡Cuántos alumnos de Medicina consultan angustiados al descubrir que tienen una anisocoria! Esta condición es más notoria en personas de iris claro. El reflejo fotomotor es absolutamente normal y hay una vigorosa respuesta, tanto directa como consensual. Estos pacientes deben ser tranquilizados y no ameritan mayores exámenes complementarios. Le aseguro que es una situación bastante más frecuente de lo que pudiera esperar.

- **Pupila de Argyll Robertson**

Este signo es un clásico de la neurología. Corresponde a la pupila que no tiene respuesta en el reflejo fotomotor, pero sí a la acomodación. Característicamente son pupilas pequeñas y de contornos irregulares (Figura 4.29). Si bien puede verse en la diabetes mellitus o en lesiones del mesencéfalo, fueron descritas en la neurosífilis. En esta enfermedad hay un compromiso selectivo del área pretectal y con una indemnidad de las estructuras implicadas en el reflejo de acomodación. El conocimiento de la anatomía del reflejo fotomotor y de acomodación le permite entender esta disociación. También existe la pupila de Argyll Robertson inversa, descrita por Barré en relación a la pandemia de la encefalitis letárgica posterior a la I Guerra Mundial. En esta rara condición el reflejo fotomotor está presente, pero con ausencia de la acomodación.

- **Pupila de Adie**

El 80% de los casos de esta afección se presenta en mujeres jóvenes y es unilateral. Hay una denervación parasimpática del iris. La pupila aparece midriática con una lenta y tónica contracción al estímulo lumínico (Figura 4.30). El uso de un colirio con pilocarpina muy diluida (1/250-1.000) provoca la inmediata contracción del músculo del



**Figura 4.29** Pupila de Argyll-Robertson.

iris, consecuencia de una hipersensibilidad por denervación. Esta concentración no tiene efectos en una pupila normal.

En ocasiones, puede asociarse a una arreflexia miotática, lo que se conoce como el síndrome de Adie-Holmes.

*La anormalidad en el examen neurológico se sustenta en la asimetría*

*La anisocoria es una asimetría. Sea crítico y tenga su mente abierta. Lo que cree ver como una midriasis puede que no sea tal y lo realmente patológico es una miosis del lado opuesto, y viceversa. En la medida que examine más y más pacientes adquirirá la destreza para no cometer este comprensible error.*

## b) La ptosis palpebral

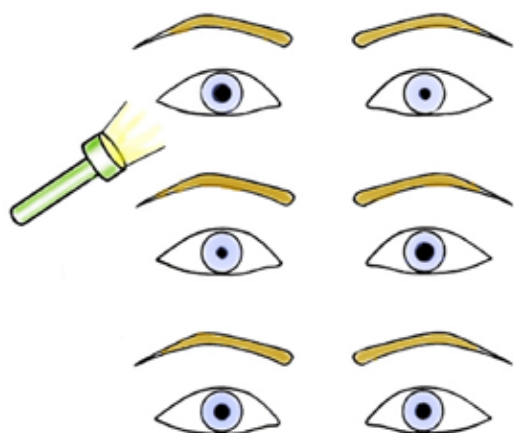
Una lesión del III nervio puede dar una ptosis parcial o total. Como en todo, hay distintos grados de severidad.

*La mayor dificultad diagnóstica se da en aquellas ptosis parciales que no comprometan los músculos extraoculares. El quid es la pupila.*

*Ptosis y midriasis implica lesión en algún segmento del trayecto del III.*

*Ptosis y miosis es un Horner, por tanto hay una lesión de algún punto de la vía del simpático.*





**Figura 4.30** Pupila de Adie OD.

No olvide esta sencilla regla.

- **Ptosis y miastenia gravis**

Uno de los signos más recurrentes en las enfermedades de la unión neuromuscular (miastenia gravis, entre otras) es la ptosis ocular. El síntoma clave es la fatiga muscular. La severidad de la ptosis es variable durante el transcurso del día, empeora hacia las tardes y aun en días diferentes. Por tratarse de una enfermedad por autoanticuerpos, usted podría esperar síntomas oculares bilaterales y compromiso de otros grupos musculares simultáneos. Sin embargo, no es infrecuente que se presente con síntomas limitados a solo un ojo.

Evalúe la fatiga de los párpados haciendo mirar al paciente hacia arriba. Espere unos dos minutos. De haber una fatiga patológica, ve como el párpado afectado cae lentamente. Use el iris de punto de referencia. De ser positiva, con una alta probabilidad tiene el diagnóstico.

*En la miastenia gravis no hay afectación de las pupilas.*

Realice la prueba del hielo. Consiste en colocar un trozo sobre el párpado del examinado. Espere unos dos minutos y puede ver una recuperación

de la ptosis.

Hay una prueba más específica, se emplea un inhibidor de la acetilcolinesterasa de corta vida media: el edrofonio. Su uso intravenoso revierte los síntomas de la miastenia por unos minutos. No obstante, están descritos falsos positivos.

- **Ptosis constitucional**

Es bastante frecuente encontrar ptosis constitucionales, muchas de ellas familiares. Ante la duda, nuevamente recurra a la observación de fotos antiguas del paciente y la familia.

- **Retracción del párpado y exoftalmo**

Otras alteraciones del párpado son su retracción y algún grado de exoftalmo. Este fenómeno, inicialmente, puede ser unilateral. Investigue otros síntomas y signos de un hipertiroidismo o de una masa en la órbita.

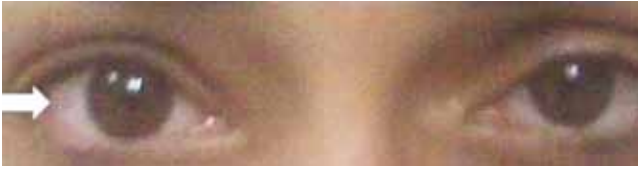### **Caso clínico 4.3**

*Mujer de 32 años. Consultó porque la madre reparó que tenía el ojo izquierdo más “pequeño”. En el examen general destacó una taquicardia sinusal de 108 por minuto. Además, había un discreto temblor postural. No estaba el antecedente de intolerancia al calor, pérdida de peso, diarrea o insomnio.*

*Al examinar los ojos (Figura 4.31) y compararlos con fotos previas, se pudo determinar que la paciente tenía un muy discreto exoftalmo derecho.*

*Los exámenes de laboratorio mostraron una TSH indetectable y la presencia de anticuerpos antitiroideos a títulos elevados. Por lo tanto, se trataba de una enferma con una tiroiditis de Hashimoto en la fase hipertiroidea de la enfermedad.*

Fíjese que la madre de la paciente era una mujer observadora. No obstante, interpretó como anor-



**Figura 4.31** La flecha indica un muy leve exoftalmo OD.

mal el ojo normal. Este error es uno de los más frecuentes en la práctica neurológica.

### c) El compromiso de los músculos extrínsecos del ojo

El síntoma cardinal es la diplopía, la cual desaparece con la oclusión de un ojo. La diplopía será horizontal o vertical, de acuerdo al nervio o músculo(s) comprometido(s).

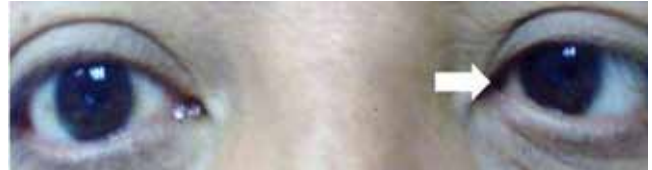La diplopía monoocular es excepcional y obedecen a causas oftalmológicas o psicógenas. Además de las lesiones de los nervios, puede existir una enfermedad de la transmisión neuromuscular o enfermedades intrínsecas de los músculos. Ejemplo de lo último son un gran grupo de miopatías congénitas y algunas distrofias que afectan predominantemente a los músculos extraoculares y el elevador del párpado. La progresiva y lenta instalación de los síntomas permite la sospecha de estas dolencias.

*Un hecho semiológico de gran utilidad es la presencia concomitante de una paresia en el cierre palpebral bilateral (orbicular oculis, nervio facial). Esta singular asociación a una ptosis prácticamente descarta una lesión del SNC y debe enfocar su estudio al SNP.*

*¿Cómo explorar la motilidad ocular?*

De existir una paresia o una parálisis de un músculo extrínseco de un ojo hay un desbalance de los vectores de fuerza, predominado la acción del(los) músculo(s) no afectado(s), llevando a una desviación del eje ocular. En consecuencia, lo primero que debe hacer es observar la mirada del paciente. *¿Están los ejes oculares perfectamente alineados?*

Vea el reflejo luminoso que se produce en la cur-



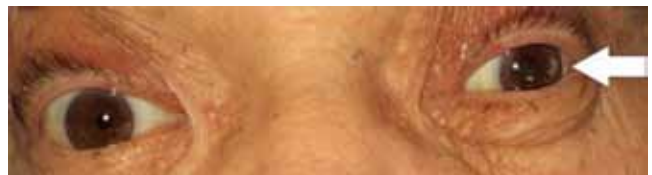**Figura 4.32** Endotropía OI por lesión del VI nervio de ese lado.

vatura de la córnea. Si el alineamiento es perfecto, el reflejo se ubica exactamente en puntos correspondientes.

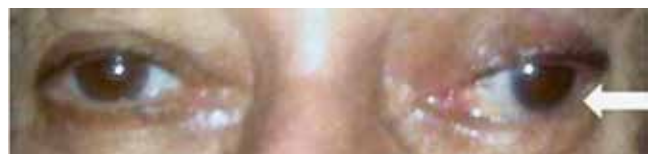Hay casos en que la alteración es tan evidente que este signo no es necesario buscarlo. Un paciente con una lesión del VI nervio tendrá una desviación de su ojo hacia medial o endotropía (Figura 4.32).



**Figura 4.33a** Ptosis completa OI por lesión del III nervio de ese lado.



**Figura 4.33b** Exotropía y midriasis OI por lesión del III nervio de ese lado.



**Figura 4.33c** Exotropía e hipotropía OI.

En el caso de una lesión del III nervio puede existir o no una midriasis parálítica, además de ptosis parcial a total. El enfermo que tenga una ptosis total no se quejará de diplopía, sino del problema de su párpado (Figura 4.33 a). El compromiso del motor ocular común determina una desviación del ojo hacia lateral, o exotropía, y hacia abajo, o hipotropía (Figura 4.33 b y c).

La desviación hacia arriba se denomina hipertropía.

*¿Qué ocurre en el estrabismo?*

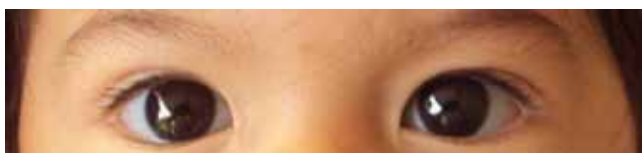El paciente no tiene diplopía. Lo habitual es que el ojo no dominante llegó a una ambliopía al no haber recibido el estímulo visual necesario durante la infancia. Existe la condición de un estrabismo alternante, donde el individuo fija en sus fóveas permutando cada ojo.

Es importante que sospeche y detecte un estrabismo en el lactante y lo derive al oftalmólogo, y así evita la ambliopía por un diagnóstico no oportuno.

Para más detalle consulte un texto de oftalmología donde se describan las pruebas de oclusión y prismas.

*La pseudoendotropía*

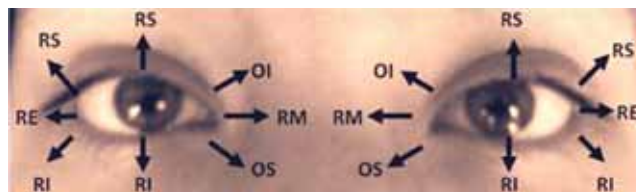
Esta confusión es frecuente en bebés y niños con epicanto (Figura 4.34). Los latinoamericanos somos un crisol de razas. Además de nuestras raíces ibéricas y africanas, una parte importante del patrimonio genético es asiático, y llegó a América cuando nuestros ancestros siberianos cruzaron el estrecho de Bering, hace más de trece mil años. En el exoftalmos severo es frecuente encontrar una pseudoparesia de los rectos externos.



**Figura 4.34** Pseudoendotropía en una niña pequeña con epicanto.

Una vez realizada esta cuidadosa observación de la mirada de su paciente, proceda a explorar los movimientos oculares en los cuadrantes expuestos en la Figura 4.35.

De acuerdo a los hallazgos de este examen corrobora lo que ya había detectado al observar la mirada del enfermo.



**Figura 4.35** Músculos extraoculares y las direcciones de la mirada.

RM: recto medial o interno, RE: recto lateral o externo, RS: recto superior, RI: recto inferior, OI: oblicuo inferior o menor y OS: oblicuo superior o mayor.

En general, una lesión de los III y VI no son difíciles de diagnosticar. Distinta es la situación de un compromiso aislado del IV. Es un delicado nervio y con el recorrido más extenso dentro del cráneo. No es raro que en un TEC no grave sea dañado o que se comprometa aisladamente, sin que llegue a demostrar una lesión etiquetando la causa como idiopática.

*¿Cómo sospechar una lesión del IV nervio?*

El paciente refiere una diplopía vertical y tiene una importante limitación para la mirada inferior. Es característica la dificultad e inseguridad del enfermo al bajar las escaleras.

La principal acción del oblicuo mayor es mover el globo ocular hacia abajo y hacia adentro. La diplopía es extremadamente molesta y nuestro cerebro “no tolera” la información ambigua. De esta forma, un mecanismo de compensación de la diplopía por lesión del IV nervio es la inclinación de la cabeza hacia el lado contrario al nervio afectado (Figura 4.36). Es el signo de Bielchowsky. Ya lo puede detectar en la entrevista con el enfermo. Además de ver la limitación correspondiente en el examen de los músculos oculares extrínsecos, pídale al paciente que incline la cabeza de tal modo que la separación de las imágenes verticales sea máxima. Inmediatamente observa que mueve su cabeza hacia el lado de la lesión. Cuando le solicite que trate de suprimir la diplopía, el enfermo volverá a la posición original que describió Bielchowsky. Vea que el diagnóstico no es tan difícil como aparenta.

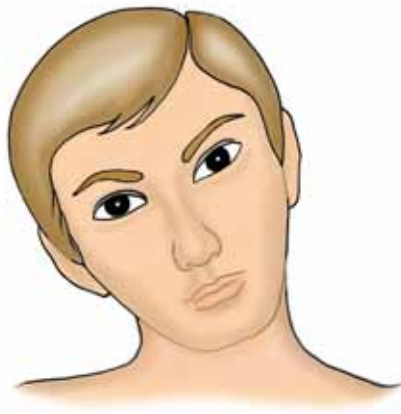Hay situaciones en que el compromiso de los nervios motores oculares son leves y escapan a la detección en el examen físico. En estos casos pida o realice una prueba de diplopía. Por convención, se coloca un cristal rojo frente al ojo derecho y se indica mirar al paciente una vela encendida en todas las direcciones de la mirada a fin de establecer el músculo parético. El punto donde la diplopía es máxima y la imagen (“no roja” o “roja”) tiene una ubicación más periférica, permite establecer cuál es el músculo y nervio comprometido (Figura 4.37).

No ahondaré en más detalles de este examen, pero es importante que conozca su existencia y utilidad. Aquella diplopía fluctuante, sin una sistematización clara y con una variabilidad entre un examen y otro puede ser causada por una miastenia gravis. Si hace mirar al paciente en una dirección por un minuto es posible que se haga presente la diplopía. No es raro que, erróneamente, se le diagnostique como de causa psiquiátrica. Asuma que la diplopía que desaparece con la oclusión de uno de los ojos es orgánica.

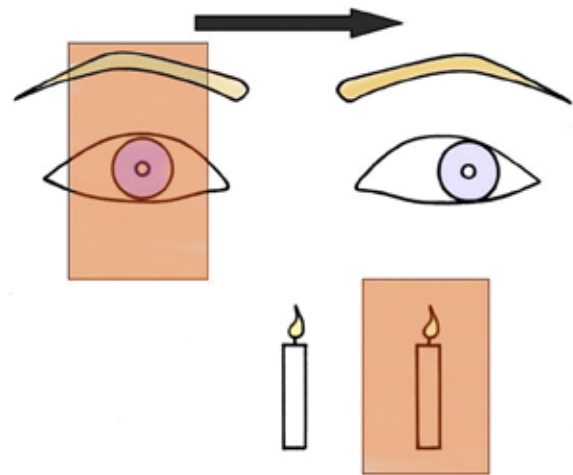
### 3.7 Lesiones del III, IV y VI nervios

Ha visto la situación de un enfermo con una lesión aislada del III, VI y, más raramente, del IV.

Como fue discutido, una neuropatía isquémica del III da una indemnidad pupilar. Esta condición sucede en el contexto de un enfermo



**Figura 4.36** Signo de Bielchowsky. Este caso indica lesión del IV nervio izquierdo.



**Figura 4.37** Prueba de diplopía.

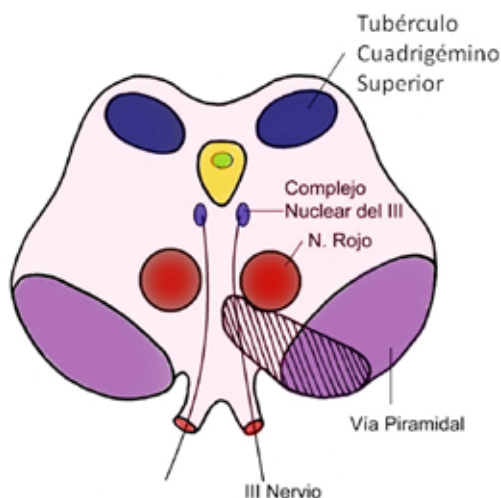
con factores de riesgo vasculares como la diabetes mellitus e hipertensión arterial crónica. Esto también puede condicionar una lesión de instalación abrupta del VI nervio. Característicamente, estas neuropatías isquémicas se acompañan de dolor ocular. Por su frecuencia, tenga la certeza de que verá más de un paciente con esta condición. Es un cuadro de relativo buen pronóstico y cuyo tratamiento es el adecuado control de la enfermedad de base y la oclusión ocular. En un par de meses el enfermo vuelve a una situación de normalidad.

*Los síntomas y signos acompañantes de una lesión del III, IV y VI, y la instalación de estos, permiten establecer el lugar de la lesión y tener una sospecha de la causa.*

#### a) Compromiso del motor ocular de un lado y de “las vías largas” del lado opuesto

Este patrón es característico de las lesiones del tronco encefálico.

El lado comprometido lo indica el oculomotor afectado. Por ejemplo, en una lesión de la base del mesencéfalo alto hay un compromiso del III nervio del lado de la lesión y un síndrome piramidal – una hemiplejía completa – del lado opuesto (Figura 4.38). Es el síndrome de Weber.



**Figura 4.38** Síndrome de Weber.

En la protuberancia una lesión del núcleo del VI necesariamente compromete las fibras que vienen del núcleo del facial. De esta manera hay una lesión del VI y VII del mismo lado con un síndrome piramidal del lado opuesto, o síndrome de Millar-Gubler.

*La asociación del compromiso de un nervio craneano del mismo lado y de una vía larga (piramidal, cerebelosa o sensitiva) del lado opuesto se conoce como un síndrome alterno. Su presencia le indica una lesión a nivel del tallo encefálico. Los neurólogos europeos de fines del siglo XIX y comienzos del XX describieron y denominaron una gran cantidad de síndromes alternos. No tiene sentido que los memorice. Lo importante es conocer el valor de localización de estos.*

Si el perfil de instalación es brusco, piense en una causa vascular: un infarto o una hemorragia. Lesiones desmielinizantes (esclerosis múltiple), abscesos y tumores, entre otros, también pueden tener una ubicación en el tallo encefálico.

### b) Lesión combinada del III, IV y VI

Los tres nervios están juntos en el seno cavernoso y pasan hacia la órbita a través de la hendidura esfenoidal. Hay tumores, abscesos y lesiones vas-

culares que afectan a estas estructuras. Si los tres nervios están comprometidos, el ojo permanece en una posición media sin poder desplazarse en ninguna dirección; es una oftalmoplejía absoluta, donde además hay una midriasis parálitica y una ptosis completa.

En las lesiones del seno cavernoso puede afectarse la rama oftálmica y maxilar del trigémino, la última en la porción más posterior del seno. También puede estar presente una congestión venosa ocular, aun visible en el fondo de ojo, y una proptosis. Ausculte la órbita; en el seno cavernoso discurre la carótida interna y la presencia de un soplo sistólico hace el diagnóstico de una fístula carotidocavernosa, ya sea en el contexto de un TEC o espontánea. Una tromboflebitis cavernosa séptica da una clínica similar. Todas son condiciones muy graves y que rápidamente debe derivar al enfermo a un centro especializado.

Una peculiar condición es la presencia de una reacción granulomatosa no específica del seno cavernoso y/o la órbita. Produce un intenso dolor frontoorbitario asociado a un compromiso de los nervios motores oculares y la división oftálmica del trigémino. El enfermo tiene una respuesta espectacular al uso de los corticoides. Este síndrome fue descrito por el profesor Eduardo Tolosa, en Barcelona, y con justicia toma el nombre de síndrome de Tolosa-Hunt.

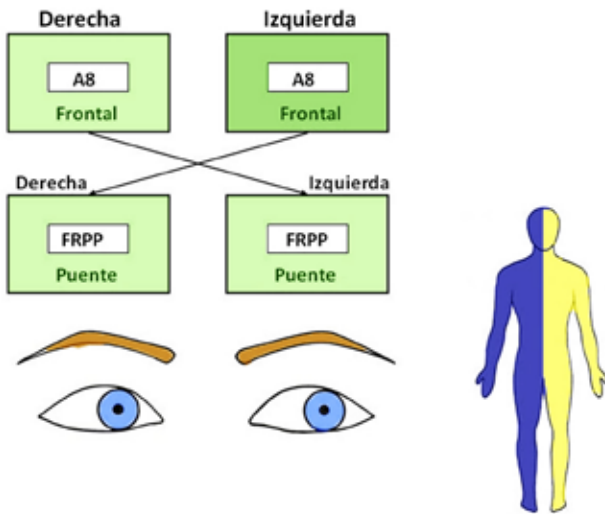
El alineamiento ocular puede perderse por procesos compresivos dentro de la órbita, sin que esto implique necesariamente la lesión de algunos de los nervios que estudia. Además de la diplopía, es la proptosis el signo cardinal que permite sospechar un tumor de la órbita, por ejemplo un rhabdomyosarcoma. ¡Derive a su paciente de inmediato!

## 3.8 El compromiso de los centros supranucleares de la mirada

### a) Centro cortical de la mirada conjugada horizontal

En una lesión del área 8 de Brodmann (un infarto frontal o una hemorragia extensa) produce un

desbalance de la mirada conjugada horizontal. De este modo, si un paciente tiene una lesión del área 8 izquierda, hay un predominio del área 8 derecha. Por lo tanto, la mirada se desvía conjugadamente hacia la izquierda del enfermo. En otras palabras, el paciente “mira” hacia la lesión y hay una hemiplejía del lado opuesto (Figura 4.39). Esto mismo explica las crisis epilépticas versivas, en donde hay una desviación conjugada de la mirada y un giro cefálico en una determinada dirección.



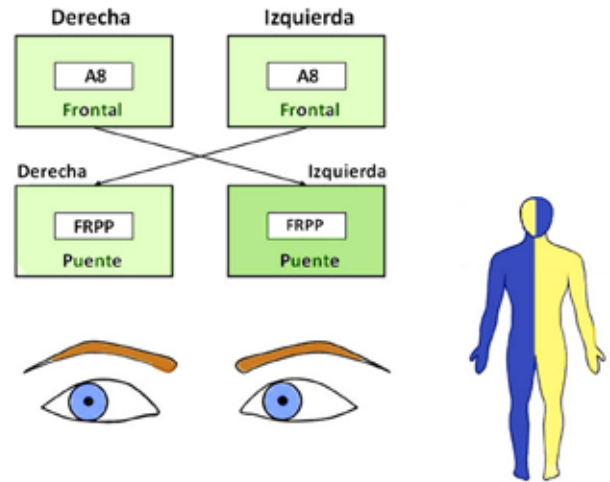
**Figura 4.39** Lesión del centro cortical izquierdo de la mirada horizontal. Los ojos se desvían al lado opuesto de la hemiplejía.

**b) Centro pontino de la mirada conjugada horizontal**

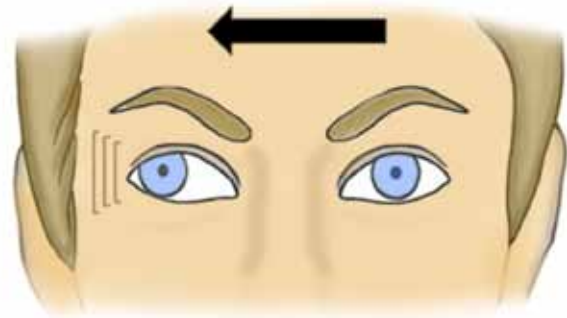
En las lesiones del centro protuberancial de la mirada conjugada horizontal, la desviación de los ojos es en la dirección opuesta al lado lesionado (Figura 4.40).

**c) El fascículo longitudinal medial (FLM)**

Una lesión intrínseca del tallo cerebral que afecte al FLM da una oftalmoplejía internuclear (OIN), la cual se caracteriza por una imposibilidad de aducir el ojo del lado afectado con una abducción y



**Figura 4.40** Lesión del centro de la protuberancia izquierda de la mirada horizontal. Los ojos se desvían al mismo lado de la hemiplejía.



**Figura 4.41** Oftalmoplejía internuclear izquierda. Hay una incapacidad de aducir OI y un nistagmo OD en la mirada conjugada horizontal hacia la derecha.

nistagmo en el ojo del lado opuesto (Figura 4.41). Su presencia debe alertarle de un infarto, una hemorragia, una placa desmielinizante o un tumor del tronco cerebral.

Es un buen ejemplo de una anomalía de la mirada conjugada y no de la lesión de un nervio motor ocular en particular.

**d) Mirada conjugada vertical y convergencia ocular**

Los centros de la mirada vertical y convergencia ocular están en el mesencéfalo. La imposibilidad de desplazar los ojos en el sentido vertical superior (supraversión), un defecto de la convergencia, la retracción de los párpados (signo de Collier) y pupilas midriáticas sin reactividad a la luz constituyen el síndrome de Parinaud (Figura 4.42). Se ve en lesiones que comprimen la lámina cuadrigémina del mesencéfalo, como es el caso de los tumores de la región pineal.

En la hidrocefalia a tensión, la dilatación de la parte posterior del III ventrículo y el apretujón sobre el mesencéfalo llevan a una parálisis de la mirada vertical superior y los ojos están desviados conjugadamente hacia abajo. Se conoce como el signo de la puesta de sol.

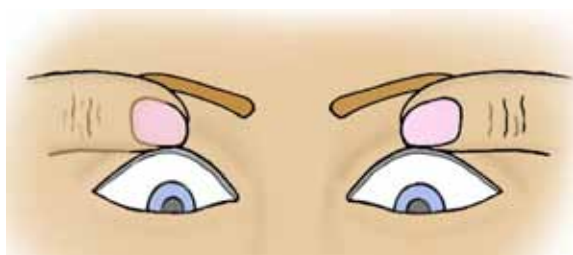


Figura 4.42 Síndrome de Parinaud.

## 4 El trigémino o V nervio

### 4.1 Organización anatómica y funcional del trigémino

Es un nervio de origen branquial. El núcleo sensitivo forma una extensa columna que va desde el mesencéfalo hasta la parte alta de la médula espinal cervical. Está organizado de modo que la propiocepción de la cara y anexos está en el mesencéfalo, el tacto epicrítico en la pars pontina y la sensibilidad termalgésica en la pars bulbar y spinalis-caudalis. Además, hay un núcleo motor en la protuberancia responsable de la inervación de los músculos masticatorios.

Es el nervio de mayor tamaño y grosor, y su origen está en la porción anterolateral del puente (Figura 4.24). Tiene dos porciones: la mayor o sensitiva y la menor o motora. El grueso contingente de fibras se dirige hacia ventral y rostral para for-

mar el ganglio de Gasser. Corresponde a los somas de las neuronas sensitivas y se ubica en un estuche formado por la duramadre, o cavum de Meckel, en la punta del peñasco y próximo al seno cavernoso. Desde el ganglio emergen las tres ramas sensitivas del trigémino: V1 u oftálmica, V2 o maxilar y V3 o mandibular. La porción motora pasa por el ganglio de Gasser y sin establecer sinapsis y en su trayecto acompaña a V3.

Las tres ramas tienen una relación estrecha con la porción más posterior del seno cavernoso (Figura 4.43). V1 discurre junto con los nervios III, IV y VI, y emerge a través de la hendidura esfenoidal; V2 se aleja del seno cavernoso y pasa a través del agujero redondo mayor, en la fosa media de la base del cráneo, y V3 y el componente motor o masticatorio salen a través del foramen oval, también ubicado en la fosa media.

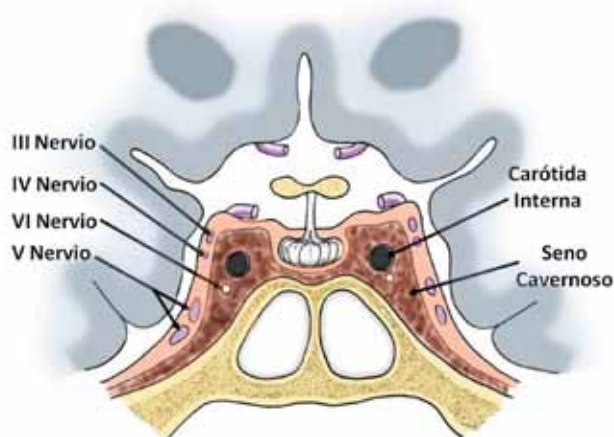


Figura 4.43 Corte coronal que muestra a los senos cavernosos y las estructuras contenidas.

¿Qué estructuras inerva el trigémino?

La rama oftálmica, o V1, inerva la piel de la mayor parte de la nariz, el párpado superior, la frente y el cuero cabelludo hasta la sutura lambdoídea o zona del vértex. Este hecho anatómico es relevante para la diferenciación de hipoestesias conversivas v/s las orgánicas. En las conversivas, el paciente piensa que la representación de la cara se asemeja a una máscara. Por lo tanto, la sensibilidad del cuero cabelludo está normal a partir del límite de la implantación capilar.

Las otras estructuras inervadas por V1 son la mayor parte de la córnea –órgano que tiene la mayor densidad de terminaciones nerviosas libres–, la conjuntiva, el iris, y la mucosa nasal, de los senos frontales, etmoidales y seno esfenoidal. También da la sensibilidad al septum nasal, de los canales lacrimales, la duramadre de la fosa anterior, la hoz del cerebro y la tienda del cerebelo, lo que explica que lesiones de la fosa posterior den un dolor referido en la zona frontal.

La rama maxilar, o V2, da la inervación del párpado inferior, la porción más lateral de la nariz, las mejillas, la piel del labio superior, las piezas dentarias de la arcada superior, la encía adyacente, la mucosa del seno maxilar, el paladar y las amígdalas. Asimismo, inerva la duramadre de la fosa media. La rama infraorbitaria puede verse afectada en las sinusitis maxilares y el paciente refiere un adormecimiento de la mejilla.

La unión de V3 con la raíz motora del trigémino forma el nervio mandibular. La inervación sensitiva incluye el labio inferior, región del mentón, piel de la mandíbula, parte alta de la oreja, una sección de la membrana timpánica, la mucosa del piso de la boca, dientes de la arcada inferior, encía adyacente y la lengua. Al saborear un buen café sepa que el gusto depende principalmente del VII nervio. Si está muy caliente y siente que su lengua se quema, es V3 quien está registrando esta sensación. El nervio mandibular contribuye a la inervación de la duramadre de la fosa posterior.

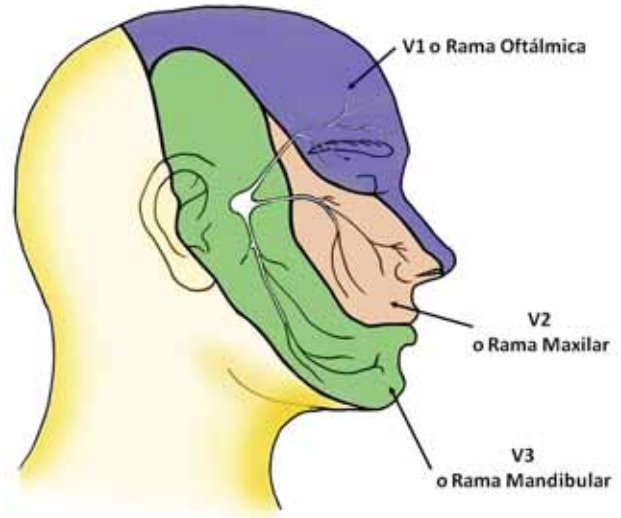
*La zona del ángulo mandibular no está inervada el trigémino sino por C2, de suerte que tiene otro elemento anatómico valioso para sustentar o excluir organicidad ante la frecuente consulta por “adormecimiento” de la cara.*

El componente motor del trigémino inerva a los músculos masticatorios. Son el masétero, el temporalis, y los pterigoideos medial y lateral. Además controla otros músculos, pero sin la relevancia clínica que justifique conocerlos en detalle.

Si analiza la enorme cantidad de estructuras inervadas por el trigémino y su compleja anatomía, puede entender que no es sencillo el estudio

de un enfermo con dolor facial. Solo el conocimiento de ciertos detalles permite una adecuada aproximación a este paciente.

La Figura 4.44 muestra la inervación sensitiva del trigémino.



**Figura 4.44** El trigémino y sus divisiones.

## 4.2 El examen del nervio trigémino

### a.1) El examen de la sensibilidad

El examen sensitivo es subjetivo, dependiente de la colaboración del examinado y de la experiencia del examinador.

Lo sabe, la base de un buen examen se sustenta en su capacidad de detectar asimetrías que sean consistentes. Tenga la certeza de que en las personas ansiosas la percepción de asimetrías es frecuente y le señalan que sienten menos a un lado.

*¿Cómo realizar el examen de la sensibilidad del trigémino?*

Utilice un alfiler (sensibilidad dolorosa), una mota de algodón (reflejo de la córnea) y un pincel (sensibilidad táctil). Explore la sensibilidad dolorosa y táctil en la piel correspondiente a cada territorio de las divisiones del nervio.

Si procede, examine también la sensibilidad de la mucosa bucal y dentaria (percusión de la pieza dental).



En el examen de un paciente con una neuralgia idiopática del trigémino, habitualmente no encuentra anormalidades. Sin embargo, al pasar el pincel o tocar suavemente los puntos gatillos provoca una crisis de un fugaz pero muy intenso dolor. El enfermo hace una mueca característica o *tic douloureux*.

#### Caso clínico 4.4

*Mujer de 82 años con el antecedente de una anacusia sensorial-neural OI de más de diez años de evolución. Consultó por crisis de dolor paroxístico en los últimos seis meses, de un carácter "eléctrico", intensidad 10/10 y de distribución V1 y V2 izquierdo.*

*En el examen destacó una hipoestesia V1 y V2 con un reflejo corneano izquierdo disminuido.*

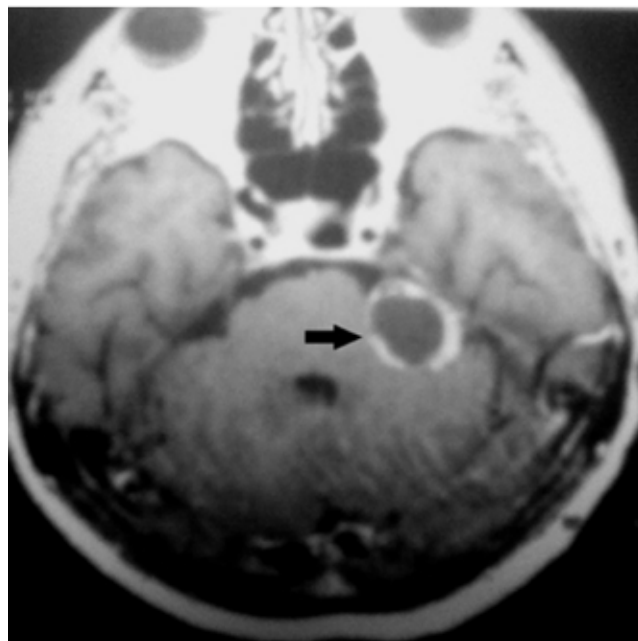
*Con el uso de carbamazepina (CBZ) a dosis de 100 mg TID se logró una significativa mejoría de los síntomas.*

*Se solicitó una RNM de encéfalo que dio cuenta de un tumor de ángulo pontocerebeloso izquierdo. Era un neurinoma del nervio acústico (Figura 4.45 a y b).*

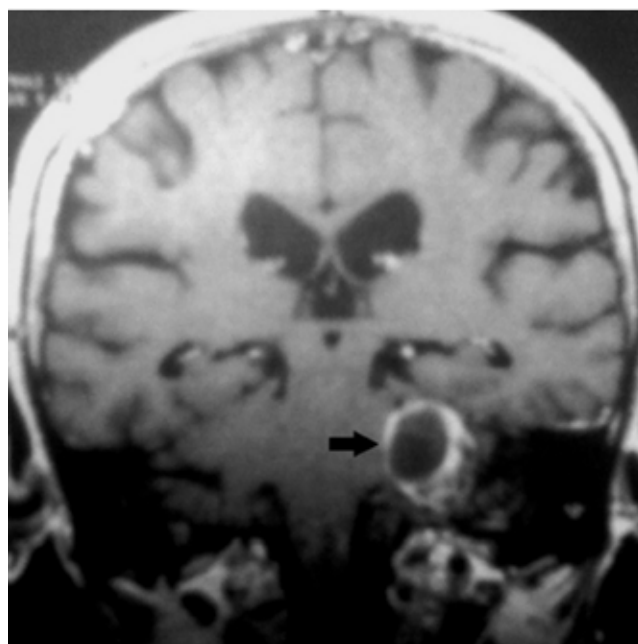En la gran mayoría de los pacientes con una neuralgia del trigémino idiopática los exámenes de imágenes son normales. Sin embargo, la enferma tenía elementos que no eran propios de una neuralgia clásica, a pesar de la excelente respuesta que tuvo a la CBZ; el compromiso de la primera rama, la hipoestesia, la afectación del reflejo corneano y la presencia de una anacusia sensorial-neural no investigada. En consecuencia, la RNM confirmó el diagnóstico de una neuralgia secundaria o sintomática.

*Frente al compromiso agudo de V1 del trigémino, especialmente en un adulto mayor, explore cuidadosamente la región cabelluda buscando vesículas, pues podría no diagnosticar un herpes zoster de la primera rama en la etapa precoz de la enfermedad.*

A pesar de la subjetividad del examen, usted dispone del reflejo de la córnea como evaluación ob-



**Figura 4.45a** NM, corte axial. La flecha muestra un neurinoma del acústico izquierdo.



**Figura 4.45b** RNM, corte coronal. Neurinoma del acústico izquierdo.

jetiva de V1. El componente aferente lo da la rama oftálmica del trigémino y el componente eferente el músculo orbicular oculis, inervado por el VII nervio o facial. La respuesta será directa y consensual. Para obtener este reflejo utilice una pequeña mota de algodón. Toque suavemente la parte

lateral de la córnea. Si lo hace frontalmente, está realizando una amenaza visual y, por tanto, evoca al reflejo retinoorbicular.

### ¿Cómo interpretar el reflejo corneano?

Si hay una lesión de V1 derecho, el estímulo de la córnea de ese lado no produce la respuesta de pestañeo ni del lado estimulado ni del opuesto, o la respuesta será claramente menos vigorosa. Al estimular el lado izquierdo, el pestañeo es normal en ambos ojos.

Si hay una lesión del componente eferente derecho, del nervio facial, la estimulación de esta córnea no produce el pestañeo de ese lado, pero obtiene una respuesta normal del lado izquierdo. Por el contrario, el estímulo en la córnea izquierda da una respuesta normal a ese lado, pero con un pestañeo defectuoso al lado derecho.

Este reflejo se integra a nivel del tallo cerebral, específicamente en el puente. El estudio electrofisiológico de este circuito se conoce como el reflejo de pestañeo o *blink reflex*.

En caso de lesiones de la circunvolución poscentral y tálamo encuentra alteraciones de la sensibilidad y del reflejo de la córnea al lado opuesto a la lesión. En el capítulo del examen de la sensibilidad lo entenderá mejor.

El trigémino también lleva información propioceptiva, que explora a través del reflejo maseterino (capítulo 3).

## a.2) El examen motor

### • *Músculos masticatorios*

Pida al paciente que apriete fuertemente los dientes. Al palpar el masétero y el músculo temporal es evidente su contracción simétrica. De existir una lesión de la rama motora, estos músculos los percibe fofos en el lado lesionado, además de ver la atrofia muscular.

Al pedir al enfermo que abra la boca, la mandíbula se desviará hacia el lado de la lesión por la acción del músculo pterigoideo lateral opuesto. Por tanto, no es posible desviar el maxilar inferior

hacia el lado sano por la parálisis del pterigoideo lateral del lado afectado.

En las lesiones supranucleares, o de la primera neurona motora, encuentra una paresia de los músculos masticatorios del lado contrario a la lesión. Puede inferir los hallazgos de su examen.

### • *Trismo*

Es la imposibilidad de abrir la boca. Se ve las lesiones de la articulación temporomandibular, abscesos del espacio pterigomandibular, distonías agudas por fármacos, tétanos y cuadros psicógenos.

### • *Fenómeno de Gunn*

El fenómeno de Gunn o mandíbular de parpadeo, que no debe confundir con la pupila de Marcus-Gunn, es visto en ptosis palpebrales congénitas. Consecuencia de una inervación aberrante del componente motor de trigémino, hay una retracción del párpado al momento que el paciente abre la boca o bosteza. También existe el fenómeno de Gunn inverso o signo de Marín Amat, descrito por el oftalmólogo español del mismo nombre. En este caso, la apertura bucal se acompaña de un cierre palpebral.

## 4.3 Lesiones del trigémino

### a) Lesiones del tronco encefálico

Una lesión del trigémino en el tallo cerebral da el característico patrón del síndrome alterno. Un ejemplo es el síndrome bulbar lateral o de Wallemberg, y que verá más adelante.

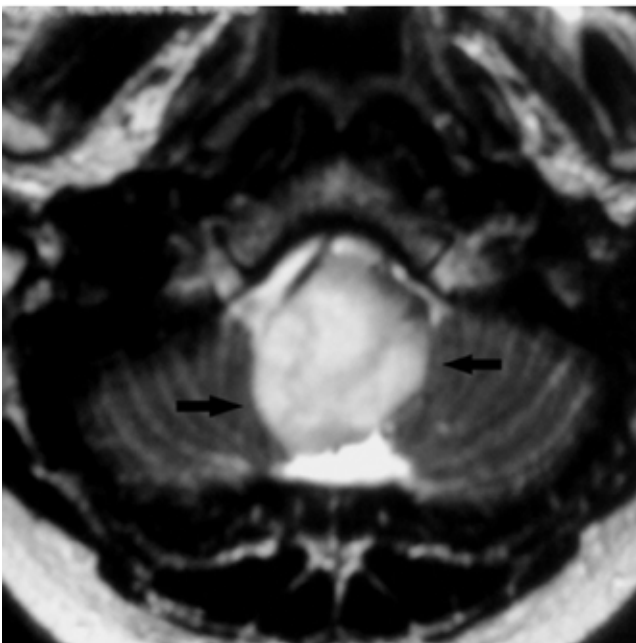
### b) Lesiones del núcleo caudal

En las lesiones del núcleo caudalis, en el bulbo y la médula espinal cervical alta, puede darse un trastorno de sensibilidad en “tela de cebolla”. La hipoestesia se inicia en la línea media y sigue hacia la zona lateral de la cara. Esto obedece a la organización somatotópica de ese núcleo.

### Caso clínico 4.5

Varón de 58 años. Consultó por una marcha inestable, parestesias en la extremidad inferior derecha y la presencia de un progresivo “adormecimiento” del lado izquierdo de la cara, el cual comenzó en el reborde nasal y porción medial de la boca. En un plazo de tres meses se extendió hacia la zona lateral y alcanzó a la mejilla. Una RNM de encéfalo mostró un extenso proceso expansivo que comprometía el bulbo y la médula cervical (Figura 4.46).

Es el caso dramático de un glioma troncomedular poco sintomático para lo masivo de la lesión. El enfermo fue claro en la descripción del patrón de anestesia en tela de cebolla, propio de una lesión del núcleo caudalis del trigémino.



**Figura 4.46** RNM, corte axial. Las flechas indican a un extenso glioma bulbomedular.

### c) Lesiones del ganglio de Gasser

Habitualmente se asocian a un compromiso del VI nervio. Por tanto, frente a una anestesia trigeminal y una paresia o parálisis del VI nervio del mismo lado, debe pensar en una lesión del vértice del peñasco (osteomielitis o tumores). Es el síndrome de Gradenigo.

### d) Lesiones del seno cavernoso y hendidura esfenoidal

Las lesiones del seno cavernoso y de la hendidura esfenoidal comprometen a los nervios motores oculares y V1. Repase la afectación combinada del III, IV y VI nervios.

### e) Lesiones de la base del cráneo

En la fosa media pueden dar compromisos aislados de V2 y V3-motor. La mayoría son tumores.

### f) Lesiones de ramas distales

Pueden verse en el contexto de carcinomas escamosos de la piel, metástasis de la mandíbula o procedimientos odontológicos.

Hay neuritis de trigémino presumiblemente virales, benignas y autolimitadas.

La RNM de encéfalo, con estudio dirigido al trayecto del nervio, y una TAC con ventana ósea de la base del cráneo, son los exámenes complementarios indicados para el estudio de estos complejos casos.

## 5 El nervio facial o VII nervio

### 5.1 Organización anatómica y funcional del facial

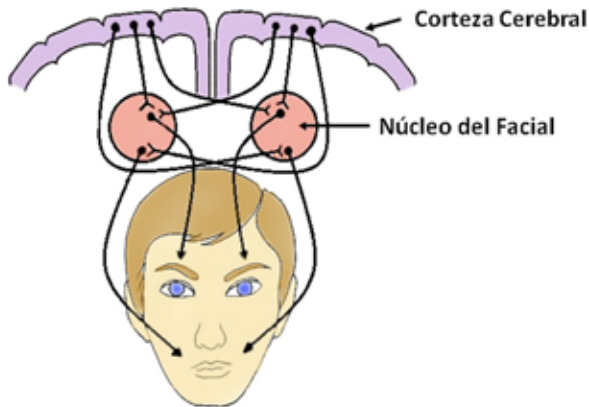
El nervio facial tiene una enorme importancia en la especie humana. Somos animales con una riqueza gestual sin comparación. Nuestra expresión facial informa de nuestro estado de ánimo y coherencia con el lenguaje verbal: “La cara es el espejo del alma”.

Es un nervio de origen branquial cuya principal acción es el control de los músculos voluntarios de la cara, además de otras funciones.

El núcleo principal, o motor del facial, se ubica en el tegmento pontino, ventral y lateral al núcleo del VI nervio. Las neuronas motoras inferiores forman un asa que rodea a este núcleo, dirigiéndose hacia ventral y emergiendo por el surco

bulboprotuberancial, inmediatamente lateral al origen aparente del VI nervio (Figura 4.24).

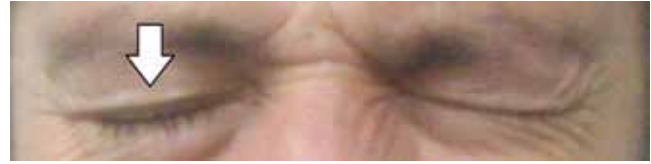En la organización del núcleo facial, las neuronas motoras inferiores destinadas al tercio superior de la cara (región frontal y orbicular) reciben la inervación de las neuronas motoras superiores de los dos hemisferios. Por el contrario, las neuronas motoras inferiores destinadas a los músculos de los dos tercios inferiores de la cara reciben una inervación casi exclusiva del hemisferio opuesto (Figura 4.47). Este es un hecho anatómico significativo que permite diferenciar entre las lesiones de la primera neurona motora, o la parálisis facial central, y de la segunda neurona motora, o la parálisis facial periférica.



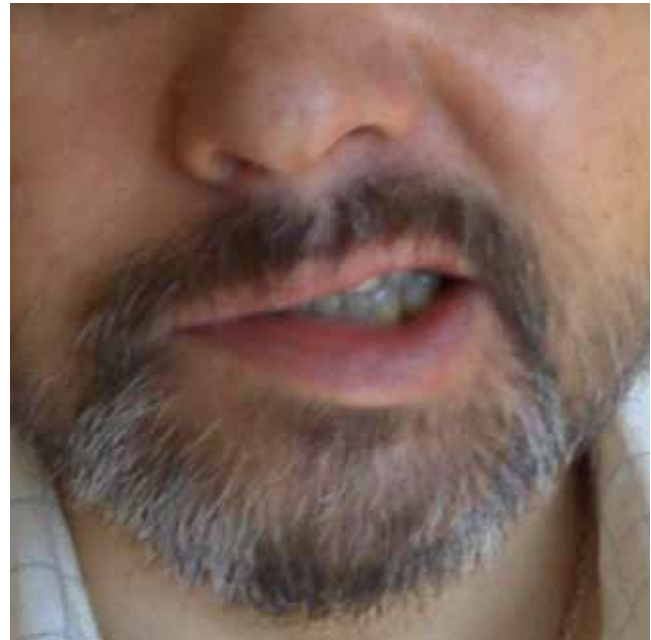**Figura 4.47** Inervación supranuclear de los núcleos faciales.

*La parálisis facial central aparece en el lado opuesto a la lesión y en ella hay una relativa conservación de la función motora frontal y orbicular (Figura 4.48), pero con un evidente compromiso de los músculos inferiores de la cara. En el caso de la parálisis periférica, la afectación es del mismo lado de la lesión y toda la hemicara (Figura 4.49).*

Este clásico axioma de la neurología debe ser tomado con cuidado. Hay parálisis de la neurona motora inferior que afectan más al grupo muscular de la boca y parecen centrales, especialmente en la etapa de recuperación. Asimismo, hay pacientes que tienen una parálisis facial periférica y, además, un defecto motor conversivo de la extremidad superior e inferior de ese lado.



**Figura 4.48** Compromiso facial central derecho. Note la leve afectación de la musculatura periocular.



**Figura 4.49** Parálisis facial periférica derecha.

Considero que es más preciso hablar de lesiones supranucleares, nucleares e infranucleares. Se da el caso que una parálisis definida como periférica corresponde a una lesión del núcleo del nervio o de las fibras que emergen de él y, por tanto, tratarse de una lesión ubicada en el SNC. De esta manera, lo “periférico” es contradictorio y conceptualmente erróneo.

El núcleo motor voluntario del facial también es controlado por el sistema extrapiramidal. Hay enfermos con un infarto que compromete las neuronas motoras superiores. Al solicitarles que voluntariamente muevan los músculos de la cara afectada, no logran hacerlo. Sin embargo, en los movimientos espontáneos o induciendo al paciente a que sonría (ponga a prueba su ingenio), la parálisis deja de ser evidente, lo que da cuenta de que la sonrisa “emocional” opera en un nivel semiautomático y con una importante participación de los ganglios de la base.

El otro componente del facial es el nervio inter-

mediario o de Wrisberg. Está formado por fibras provenientes de núcleos del tronco encefálico: un núcleo sensorial responsable de la inervación de las papilas gustativas de los dos tercios anteriores de la lengua, y núcleos parasimpáticos que dan la inervación de las glándulas lacrimales, de la mucosa nasal y las glándulas salivares submaxilar y sublingual.

Una vez que el facial e intermedio salen del surco bulboprotuberancial, el VII tiene una íntima relación con el VIII nervio e ingresan juntos al meato o agujero auditivo interno, en el hueso temporal. Posteriormente, el VII sigue un camino propio, independiente del VIII, en el conducto del facial o falopiano.

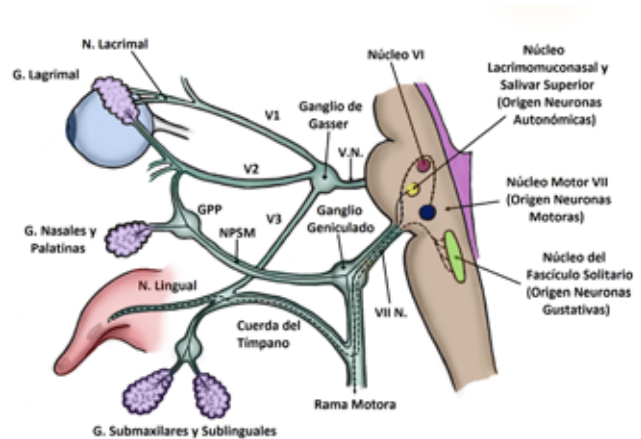
En el primer segmento, o laberíntico, se ubica el ganglio geniculado. El VII da su primera rama, el nervio petroso superficial mayor, el cual, además de conducir fibras parasimpáticas destinadas a las glándulas lacrimales y exocrinas de la mucosa nasal, lleva neuronas sensitivas destinadas al conducto auditivo externo, parte del tímpano, del paladar (hay variaciones anatómicas donde el trigémino es el nervio predominante) y la mastoide. La importancia práctica es que ante la sospecha de un herpes zoster del facial, debe examinar cuidadosamente estas zonas y buscar las vesículas características.

El nervio continúa su recorrido en el segmento horizontal o timpánico. Finalmente, sigue el segmento mastoideo o vertical. Aquí, el facial da el nervio del estapedio y la cuerda del tímpano. Esta última es la que contiene las fibras aferentes gustativas de los dos tercios anteriores de la lengua.

El nervio facial emerge por el agujero estilomastoideo, donde da otras ramas de poca importancia semiológica, y penetra en la parótida. La inervación parasimpática de la mayor glándula salival, como lo verá más adelante, depende del IX Nervio. Esta íntima relación anatómica es muy importante. Por ejemplo, un tumor de la parótida puede ser causante de una parálisis facial. En consecuencia, debe palpar a la glándula como parte del examen. En el interior del parénquima glandular, el facial se divide en dos grandes ramas terminales destinadas a los músculos de la expresión de

la cara y el músculo cutáneo del cuello.

La Figura 4.50 muestra al VII nervio y sus divisiones.



**Figura 4.50** Representación esquemática del nervio facial, sus principales ramas e integración al trigémino. NPSM: nervio petroso superficial mayor y GPP: ganglio pterigopalatino.

## 5.2 El examen del nervio facial

### a.1) El examen motor

¡Desarrolle su capacidad de observación! Ya en la entrevista con el paciente puede reparar en una asimetría del pestañeo. El ojo del lado afectado tiene una hendidura palpebral mayor por la sobreacción del elevador del párpado (III nervio) v/s el orbicular oculis (VII). Es el lagoftalmo. También, hay dificultad en la dicción de los fonemas labiales y una asimetría de los surcos de la cara. En una parálisis facial completa, con la desviación del lado comprometido hacia el lado sano, el diagnóstico es obvio.

*En la etapa aguda de una parálisis facial, los surcos aparecen borrados en el lado afectado de la cara. No obstante, en una parálisis facial antigua, ocurre el fenómeno inverso. Es decir, los surcos son mucho más marcados en el lado que estuvo comprometido. Quien da sus primeros pasos en la neurología, frecuentemente al observar a un individuo con una lesión facial antigua, indica erróneamente el lado sano como patológico.*

Una vez realizada la inspección proceda al examen motor del nervio.

Pida al paciente que arrisque la nariz, que mueva las alas nasales –no todas las personas pueden hacerlo–, que muestre los dientes, que sonría, que frunza los labios, que intente silbar, que insuflé las mejillas, que retraiga el mentón, y toda las musarañas y gestos que usted pueda imaginar. Así podrá definir los músculos afectados y la severidad de la pérdida de fuerza. Además, solicite al enfermo elevar las cejas, fruncir el ceño y cerrar los ojos. En esta última maniobra, usted ve que la mayoría de los seres humanos presentan un fenómeno llamado de Bell (Figura 4.51). Cuando un individuo cierra sus ojos, conjugadamente se desvían hacia arriba. El fenómeno de Bell es una sincinesia normal. Si lo analiza, tiene un sentido evolutivo-adaptativo. Recuerde al reflejo retinoorbicular descrito por Descartes. Cuando un objeto se acerca amenazante ante nuestros ojos, estos se cierran. Al elevar los globos oculares quedan expuestas las escleróticas, salvaguardando las delicadas córneas y la potencial lesión de las cámaras del ojo.

*¿Qué ocurre en un paciente con una severa parálisis facial?*

Al no cerrar un párpado, usted ve esta sincinesia que en condiciones normales permanece oculta. Intente que algún compañero cierre los ojos contra una leve resistencia. Esto se hace tratando, con sus pulgares, de elevar los párpados superiores del voluntario. ¿Qué ve? Si no encuentra el signo de Bell, por favor no preocupe a su colaborador. Hay un grupo de la población que no tiene esta sincinesia y no traduce ninguna patología.

La parálisis del músculo estapedio es referida por el enfermo como “una sensación de percibir los sonidos con más intensidad” y “una desagradable molestia en el oído afectado”, especialmente en presencia de sonidos intensos y agudos. Esto se conoce como la hiperalgiasia. Este músculo traba la cadena de los huesecillos del oído medio como un mecanismo protector.

### a.2) El examen sensorial



**Figura 4.51** Signo de Bell en una parálisis facial bilateral.

Consiste en el empleo de sustancia con los cuatro sabores básicos: ácido, amargo, dulce y salado. Se examina la parte más anterior de cada una de las hemilenguas por separado.

El defecto gustativo se conoce como disgeusia o ageusia.

Debe realizar rutinariamente una inspección del conducto auditivo externo con un otoscopio. Busque en forma dirigida las lesiones vesiculosas propias de un herpes zoster. Examine, también, el paladar.

### a.3) El examen parasimpático

Tiene poca utilidad en la práctica clínica.

## 5.3 Lesiones del facial

### a) Tronco encefálico

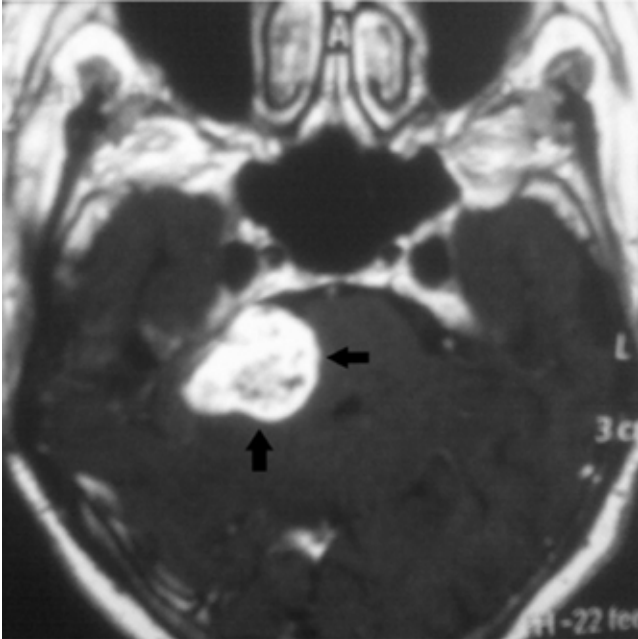
En este caso hay un síndrome alterno y por la relación anatómica con el núcleo del VI nervio el paciente tiene asociada una parálisis del abducens. Por ejemplo, en un infarto del puente medial, el enfermo tiene una parálisis facial de la neurona motora inferior y una parálisis del recto externo del mismo lado. Además, hay una hemiplejía (puede respetar la cara) del lado contrario

### b) Ángulo pontocerebeloso

El puente y el cerebelo forman un ángulo en estrecha relación al meato o agujero auditivo interno. De esta forma, además de una parálisis facial de la neurona motora inferior, necesariamente, hay síntomas de una lesión del VIII nervio del mismo lado: hipoacusia y compromiso vestibular. Típicamente, esto se ve en el neurinoma o shwanoma del nervio acústico. En la medida que el tumor crece

y sale del meato auditivo interno comprime otros nervios craneales vecinos, la protuberancia y el cerebelo, agregándose síntomas derivados de la disfunción de estas estructuras (Figura 4.52).

### c) Conducto de Falopio



**Figura 4.52** RNM, corte axial. Gran tumor de ángulo pontocerebeloso derecho que comprime a la protuberancia y deforma al IV ventrículo.

El facial ya pierde su estrecha relación con el VIII y, por tanto, no hay hipoacusia. Dependiendo del punto de la lesión serán las manifestaciones clínicas.

- Una lesión proximal a la emergencia del nervio petroso superficial mayor da una parálisis facial de la neurona motora inferior, disgeusia, hiperacusia-algiacusia y disminución de la secreción de lágrimas.
- La lesión del ganglio geniculado, como es el caso de un herpes zoster, produce una parálisis facial de ese lado, asociado a la presencia de dolor y vesículas en el conducto auditivo interno, parte del tímpano y, a veces, del paladar. La infección herpética puede hacerse extensiva a los ganglios sensoriales del VIII y acompañar-

se de una sordera súbita e intenso vértigo. Es el síndrome de Ramsay-Hunt. La parálisis facial es muy severa y puede dejar graves secuelas. De ahí la insistencia de examinar las zonas de la piel y mucosas citadas a fin de establecer un diagnóstico lo más precozmente posible e iniciar el tratamiento con el antiviral correspondiente.

*No solo debe hacer la diferenciación entre una parálisis facial central y periférica. No asuma que toda parálisis periférica es “a frigori” o, comúnmente, conocida como parálisis de Bell.*

- En el caso de una lesión ubicada entre las emergencias del nervio estapedio y la cuerda del tímpano no hay hiperacusia-algiacusia, pero sí disgeusia.

### d) Lesiones distales

En las lesiones próximas al agujero estilomastoideo hay un compromiso motor puro del nervio. Una injuria más distal puede dañar a una de las divisiones terminales de este.

Una de las condiciones más frecuentes de ver es la parálisis facial idiopática o de Bell. La causa exacta no es conocida, planteándose múltiples teorías, incluyendo causas virales, isquemia de la vasa nervorum asociado al frío (“a frigori”) y condiciones de susceptibilidad anatómica y genética.

#### Caso clínico 4.6

*Varón de 28 años. En cuarenta y ocho horas notó una disminución de la motilidad de la hemicara derecha acompañada de disgeusia, algiacusia y epífora del ojo derecho. Además, tuvo un intenso dolor ubicado detrás de la mastoides e irradiado hacia la zona occipital y cervical.*

*El examen neurológico mostró una parálisis facial, destacando la ausencia de vesículas herpéticas en el conducto auditivo externo y paladar. Se indicó tratamiento con corticoides, lubricación del ojo comprometido y su protección con un parche ocular. Con el uso de la prednisona se*

*obtuvo una rápida remisión del dolor. Inició la fisioterapia y al mes ya había signos de una franca mejoría motora, con recuperación completa del gusto y sin algiacusia.*

Considere que el punto de inflamación o isquemia del nervio facial en el canal falopiano no es constante. Por lo tanto, la disminución de las lágrimas, la disgeusia e hiperalgiacusia no siempre están presentes.

*En las lesiones distales a la emergencia del nervio petroso superficial mayor, el paciente presenta epífora. Hay una producción normal de lágrima, pero asociada a una alteración de la anatomía del sistema de drenaje hacia el conducto lacrimal. Ello explica el incremento de la secreción lagrimal.*

El manejo fisioterapéutico parece ser útil, aunque no hay claridad hasta dónde la recuperación completa es consecuencia de la evolución natural.

No indique electroestimulación. Este procedimiento pudiera incrementar el riesgo de secuelas, específicamente del hemiespasma facial.

*¡El enfermo y usted deben tener paciencia! No solicite estudios electromiográficos y de velocidad de conducción de rutina. El pronóstico lo establece de acuerdo a la evolución clínica. Si en un mes hay una evidente mejoría, tenga la seguridad de que el paciente se recuperará sin mayores secuelas.*

El riesgo de repetir una parálisis de Bell es de un 8%.

*¿Existen parálisis faciales bilaterales y simultáneas?*

Las hay (Figura 4.53), pero son raras de ver. Pueden aparecer en la etapa inicial de un síndrome de Guillain Barré. Derívelas al neurólogo.

## 5.4 Movimientos involuntarios de la cara y otras alteraciones

### a) Fasciculaciones palpebrales

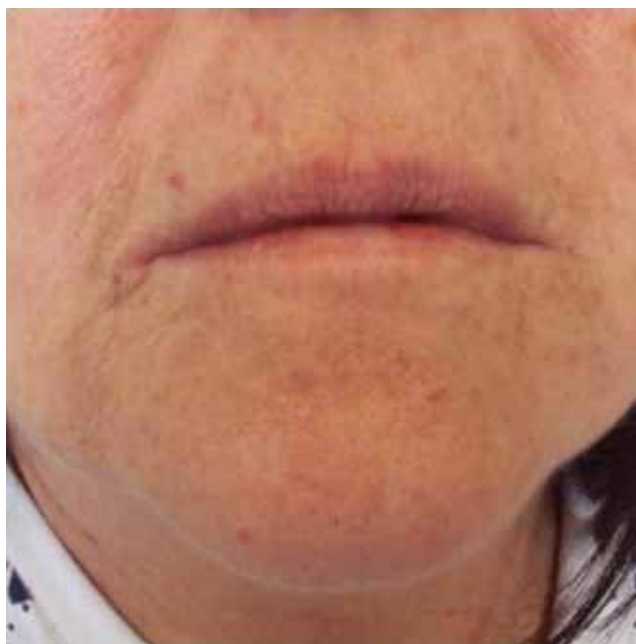Son muy frecuentes y presentes en todos los seres

humanos. Ciertamente será consultado por ello. Tranquilece al paciente e indíquele que es un fenómeno benigno relacionado al estrés y el cansancio.

Si el fenómeno se hace extensivo a otros músculos de la cara y toma un patrón progresivo, asociado a paresia, retracción de la cara y mioquimias, derívelo al especialista. Aunque infrecuente, un glioma del tronco o una placa desmielinizante del puente puede dar estos síntomas y signos.

### b) Hemiespasma facial

Se da en el contexto de una secuela de una parálisis de Bell. En otras ocasiones es idiopático y se ve en adultos mayores e hipertensos. Al unísono se contraen todos los músculos inervados por el facial, incluyendo al cutáneo del cuello. Realice el estudio etiológico de esta condición. Si bien en la mayoría de los casos no se encuentra causa aparente, hay un pequeño grupo de individuos donde un tumor o una malformación vascular actúan como elemento irritativo sobre el nervio.



**Figura 4.53** Biparesia facial con la característica boca en carpa o de tapir. La paciente, portadora de un síndrome de Guillain-Barré, intenta infructuosamente “mostrar” los dientes o sonreír.



### c) Sincinesias posparalíticas

Son secuelas de una parálisis facial y están determinadas por una regeneración e inervación aberrante del nervio. Si el paciente cierra sus ojos, se produce la contracción del músculo orbicular oris en el lado afectado. Al activar los músculos periorales, también se activa el orbicular oculis y el individuo tiende a ocluir su ojo o bien hay una secreción profusa de lágrimas. Esta última condición se conoce como “lágrimas de cocodrilo”.

### d) Blefaroespasmos

Es una distonía. Consiste en un movimiento involuntario donde el paciente cierra sus ojos. Muchas veces es confundido con la fotofobia. Estos movimientos también pueden aparecer en el área oromandibular. En el capítulo 3 se expusieron los movimientos involuntarios.

### e) Signo de Chvostek

Al percutir el nervio facial en la mejilla hay una contracción, especialmente de los músculos periorales.

Es un signo característico de la tetania por hipocalcemia, en el contexto de un hipoparatiroidismo. No obstante, es mucho más frecuente de ver en individuos ansiosos que están en una permanente hiperventilación; compruébelo.

## 6 El nervio cócleo-vestibular o VIII nervio

### 6.1 Organización anatómica y funcional del nervio cocleovestibular

Es el responsable de conducir la información de dos sistemas funcionales diferentes: el auditivo y el vestibular. Este último es una modalidad de sensibilidad propioceptiva especializada.

Los núcleos cocleares y vestibulares se ubican en la porción más lateral de la calota pontina baja y bulbo alto. Desde ellos emergen las fibras que

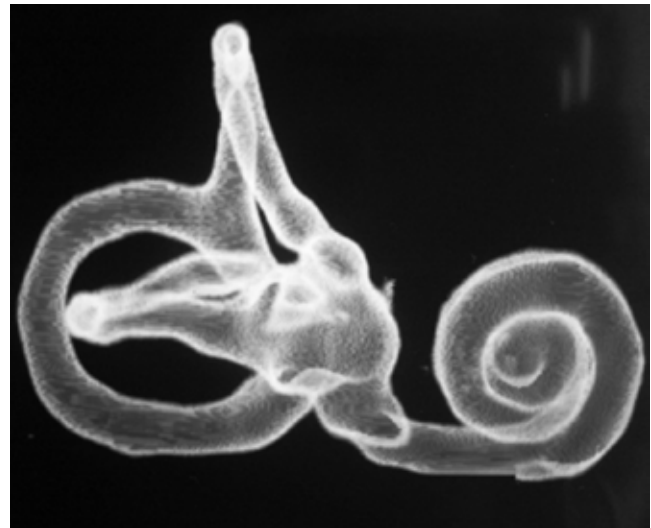formarán el nervio acústico y el vestibular, que en su conjunto se conocen como el VIII nervio craneal.

El origen aparente se ubica en la cara anterior del tallo encefálico, en el surco bulboprotuberancial, lateral al origen del facial (Figura 4.24). El VIII nervio mantiene una estrecha relación con el facial en el agujero auditivo interno. Llega a los órganos receptores del oído interno: el órgano de Corti del caracol, en el caso del nervio auditivo; y las máculas del utrículo-sáculo, y las crestas ampulares de los conductos semicirculares superior, lateral y posterior, del nervio vestibular (Figura 4.54).

El órgano de Corti tiene una distribución tonotópica de acuerdo a la frecuencia del sonido entrante.

El utrículo y el sáculo son los responsables de detectar la aceleración lineal, mientras que los canales semicirculares registran la aceleración angular.

Escapa a los objetivos de este libro dar una



**Figura 4.54** RNM-reconstrucción tridimensional del oído interno.

detallada explicación de la anatomía y fisiología de receptores tan altamente especializados.

### 6.2 El examen y patología del nervio auditivo

El síntoma cardinal de una lesión de la vía auditiva es la hipoacusia. Puede estimar la audición de un paciente susurrándole una palabra o frase.

No olvide enmascarar el oído opuesto frotando el pulpejo del índice suyo contra el conducto auditivo externo (CAE) del examinado. Otra manera de estimar la audición es frotar al cabello del paciente en las proximidades del pabellón auricular. Una persona con audición normal detectará este sonido sin dificultad.

### a) Hipoacusia sensorineural

Es causada por lesiones de la cóclea (sensorial), el nervio auditivo, sus núcleos en el tallo cerebral y las vías auditivas del SNC (neural).

### b) Hipoacusia de conducción

El otro tipo es la hipoacusia de conducción o transmisión. La dan lesiones que afecten al CAE, el tímpano y la cadena de huesecillos: el martillo, el yunque y el estribo.

La hipoacusia de conducción es analizada con mayor profundidad en los textos de otorrinolaringología.

*¿Cómo realizar el diagnóstico diferencial entre una hipoacusia sensorineural y de conducción?*

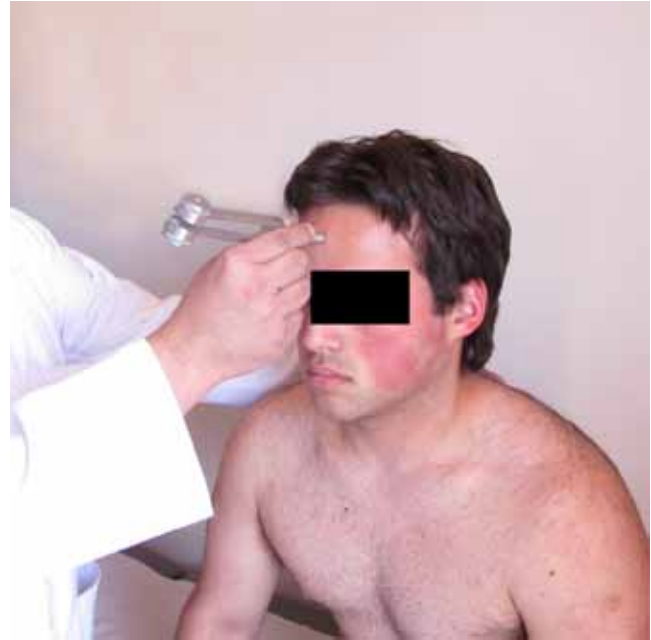Para ello existen las pruebas con los diapasones. El ideal es realizarla con un dispositivo de 512 Hz.

#### • Prueba de Weber

El diapasón se apoya contra la superficie ósea de la porción central de la frente (Figura 4.55) o la base de la nariz. Una persona normal no nota que la vibración lateralice hacia un lado en particular.

Para comprender mejor esta prueba, realice el siguiente experimento: mientras mantiene el diapasón vibrando y apoyado en su frente, ocluya con un dedo uno de sus CAE. Inmediatamente va a percibir la vibración en ese lado. Con este simple procedimiento comprueba cómo usted induce una hipoacusia de transmisión y la prueba de Weber lateraliza hacia el lado afectado.

En el caso de una hipoacusia sensorineu-



**Figura 4.55** Prueba de Weber.

ral, el paciente lateraliza hacia el lado no afectado.

#### • Prueba de Rinne

El diapasón es ubicado en la mastoides. Al momento que el paciente deja de percibir la vibración ósea, el instrumento es puesto a unos dos centímetros al lado de la entrada del CAE (Figura 4.56 a y b).

En los individuos normales, la conducción aérea es más eficiente que la ósea. Por lo tanto, escuchan las vibraciones del diapasón.

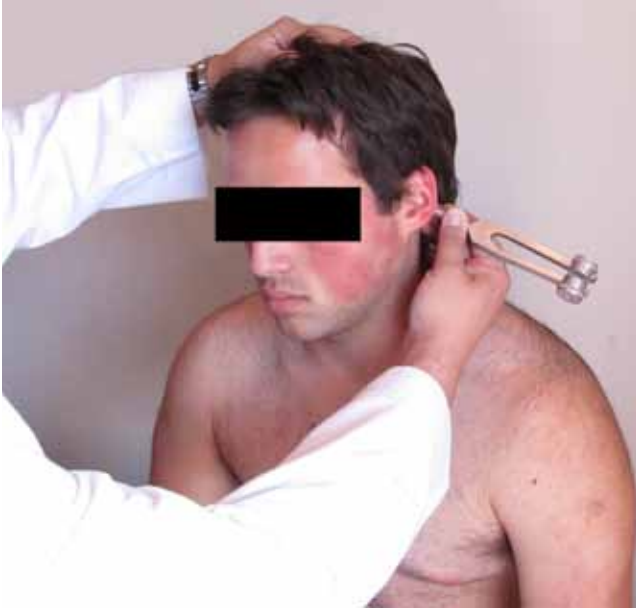*Si hay una hipoacusia de conducción, la vía ósea es más eficiente que la aérea y al acercar el diapasón al oído afectado el paciente no escucha el sonido.*

*En la hipoacusia sensorineural ambas vías de conducción están afectadas, pero se mantiene la mayor eficiencia de la conducción aérea.*

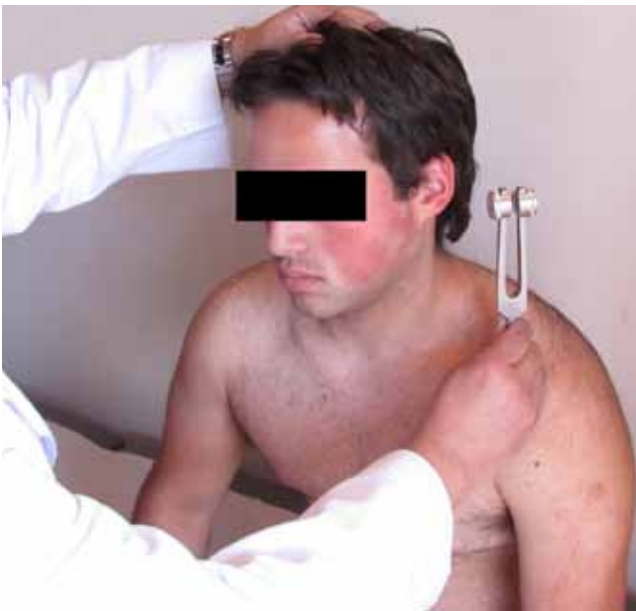#### *Interpretación de la prueba de los diapasones*

Por ejemplo, un enfermo con una hipoacusia derecha.

Es sensorineural si en la prueba de Weber lateraliza hacia el lado izquierdo (no afectado) y la prueba de Rinne es positiva. Vale decir, la conduc-



**Figura 4.56a** Prueba de Rinne.



**Figura 4.56b** Prueba de Rinne.

ción aérea supera a la ósea.

Es de conducción si la prueba de Weber lateraliza a derecha (lado afectado) y la prueba de Rinne es negativa, lo que implica que la conducción ósea supera a la aérea.

El estudio de una hipoacusia pasa por un adecuado examen otorrinolaringológico, destacando la importancia de la otoscopia. Como ejemplo, una hipoacusia de transmisión puede ser causada por algo tan baladí como un tapón de

cerumen en el CAE.

La audiometría le permite hacer una cuantificación más precisa de la hipoacusia, y la diferenciación entre una lesión del órgano de Corti y nervio auditivo.

Adquirirá las habilidades para la realización de un buen examen físico, e interpretación de las pruebas señaladas, en su curso de Otorrinolaringología.

Un síntoma coclear frecuente, muy molesto y de difícil tratamiento es el acúfeno o tinnitus. Es percibido como un ruido agudo o grave y de mayor intensidad nocturna. No siempre el enfermo define el lado exacto afectado.

Un acúfeno de carácter pulsátil puede traducir una malformación vascular. Ausculta el cráneo, particularmente la mastoides y la región periauricular.

### 6.3 El examen y patología del nervio vestibular

Una de las columnas del equilibrio es el sistema vestibular. El otro pilar es la sensibilidad propioceptiva de músculos, tendones y articulaciones que permanentemente informan al cerebro la ubicación exacta de cada uno de los segmentos corporales. El SNC realiza continuas correcciones a través de reflejos integrados en el tallo del encéfalo, con la participación del sistema extrapiramidal y el cerebelo. Somos animales bípedos “luchando” contra la fuerza de gravedad. A estos reflejos posturales, los viejos clínicos les llamaron los “arbozantes del tronco”; hicieron una hermosa metáfora de las estructuras laterales de descarga de fuerza en las catedrales góticas.

Finalmente, el sistema visual es la tercera columna del equilibrio. Es evidente que una mala visión hace a una marcha titubeante e insegura.

#### a) El vértigo

El síntoma cardinal de un defecto vestibular es el vértigo. Se define como una alucinación de movimiento rotatorio, sea del individuo o del entorno. El vértigo se asocia a trastornos vegetativos tales como náuseas, vómitos, palidez intensa y sudora-

ción, entre otros.

El mareo es un síntoma mucho más inespecífico y con decenas de posibles etiologías.

El examen que se expone está destinado a detectar fallas específicas del sistema vestibular, aunque esto no excluye que también lo deba realizar al paciente que refiera “mareo”.

*¿Qué debe evaluar en un paciente con vértigo?*

- **La prueba de Barany**

Fue descrita por el neurólogo húngaro del mismo nombre. Consiste en sentar al paciente en el borde de una silla con las plantas de los pies apoyadas en las patas de esta. El individuo hace una extensión de sus brazos e índice y cierra los ojos. Con esto se busca una situación de equilibrio precario donde sea más fácil detectar una falla vestibular. En caso de existir una paresia o parálisis vestibular, un término consagrado por el uso pero no correcto, ya que se está evaluando una función sensorial y no motora, el paciente desviará su tronco y extremidades extendidas hacia el lado de la lesión (Figura 4.57).

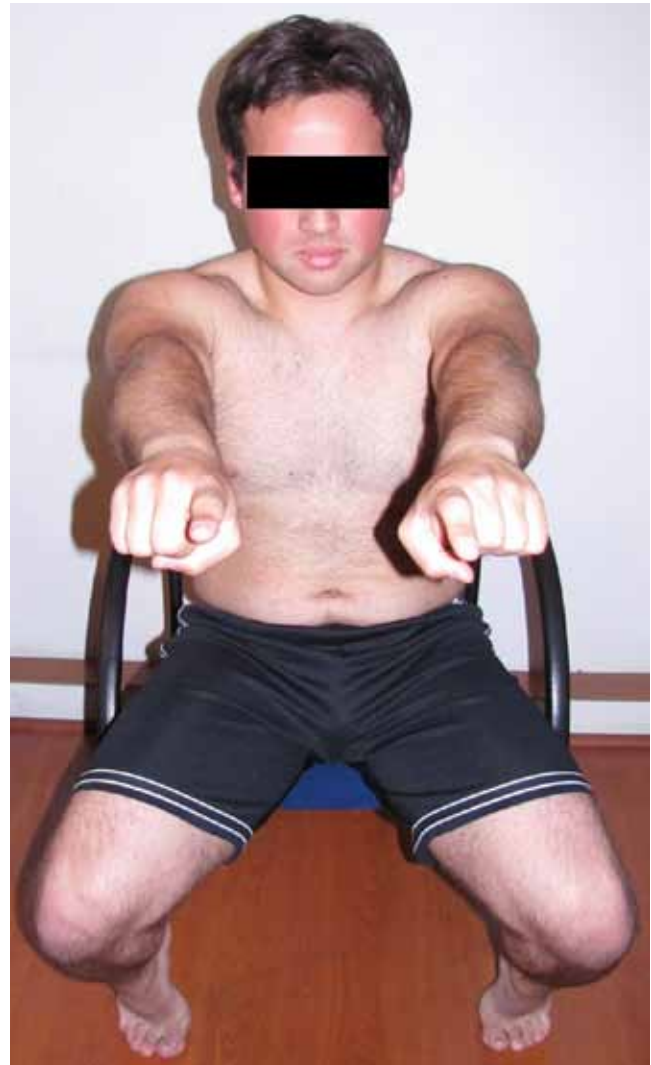- **La prueba de Romberg “vestibular”**

Si bien fue diseñada para evaluar el defecto propioceptivo o de sensibilidad profunda, también resulta útil como complemento del examen vestibular. En una paresia o parálisis vestibular el paciente oscila y cae hacia el lado de la lesión. Puede hacer modificaciones de la prueba pidiendo al examinado que extienda sus brazos hacia delante (Figura 4.58).

- **La marcha**

La marcha de un paciente con una lesión vestibular se caracteriza por un aumento compensatorio de la base de sustentación y la presencia de pulsiones hacia el lado de la lesión.

Sensibilice la prueba solicitando al individuo que camine en tándem. Siempre considere la edad del paciente. El nivel de exigencia para una



**Figura 4.57** Prueba de Barany.

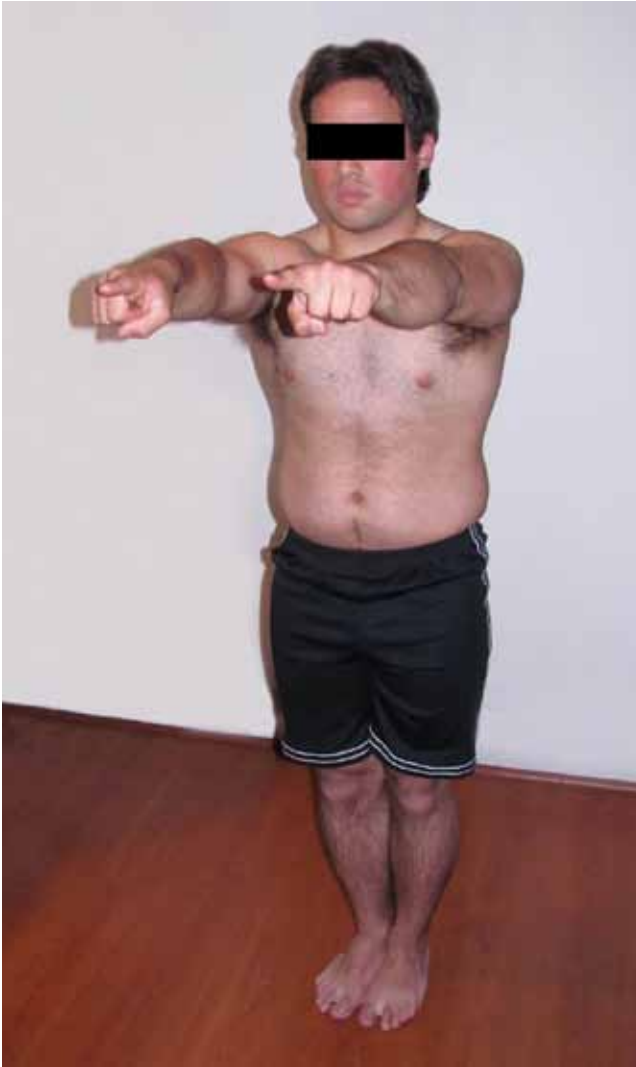persona joven debe ser mucho mayor que para un anciano, quien por múltiples factores, tiene un equilibrio menos eficiente.

Como se expuso en el capítulo 3, todas estas pruebas también están anormales en el síndrome cerebeloso, explicado por la integración del lóbulo flóculonodular a los núcleos vestibulares.

## **b) El nistagmo**

El signo capital de una disfunción vestibular es el nistagmo.

Se define como un movimiento involuntario ocular bifásico. Tiene una fase lenta o tónica y una fase rápida o sacádica. Hay excepciones: el nistagmo pendular, en donde las dos fases son



**Figura 4.58** Prueba de Romberg modificada.

iguales. No es infrecuente que el nistagmo pendular sea congénito y no represente patología. A pesar de las intensas oscilaciones oculares, el individuo ve perfectamente y no percibe ningún tipo de movimiento en las imágenes; es decir, no tiene opscilopsia. Probablemente conoce alguna persona con esta condición. También en los ciegos está presente este tipo de movimiento ocular.

Cuando mencione nistagmo, específicamente me referiré al bifásico.

Para entenderlo es necesario que recuerde la neuroanatomía de la mirada conjugada.

¿No le quedó clara? Por favor, vuelva al análisis de la motilidad ocular desarrollada en el examen de los nervios III, IV y VI.

## b.1) Nistagmos fisiológicos

### • *Nistagmo optocinético*

Basta observar a una persona en el tren subterráneo que mira por la ventana. Usted mismo lo ha experimentado muchas veces. La fase tónica o lenta es consecuencia de los mecanismos de seguimiento de los lóbulos parietales. Este seguimiento lento depende del parietal del mismo lado. La fase rápida es la compensación del centro de la mirada conjugada en el lóbulo frontal opuesto. Tenga en cuenta que el seguimiento tónico es involuntario. Por lo tanto, el nistagmo optocinético es de gran utilidad para detectar cegueras conversivas. Lo puede evocar con una cinta o un tambor rotatorio que intercala bandas rojas y blancas.

### • *Prueba calórica*

Otro nistagmo fisiológico es el provocado a través de las pruebas calóricas que, junto con la audiometría, es parte de la evaluación funcional del VIII par.

*¿Cuál es el fundamento de la prueba calórica?*

Se basa en aplicar sobre el tímpano intacto agua o aire a una temperatura específica. Si tomamos como temperatura media corporal 37 °C, un estímulo de 30 °C es frío y 44 °C es caliente. El calor o frío es transmitido al conducto semicircular horizontal. El calor estimula a los núcleos vestibulares y el frío los inhibe. Como el estímulo se realiza en cada oído por separado, se produce un desbalance en el sistema que se traduce como nistagmo. Si se aplican temperaturas más extremas, por razones obvias frías, la magnitud de la asimetría se incrementa y mayor es la intensidad del movimiento ocular.

El estímulo de los núcleos vestibulares produce una desviación tónica y mantenida de la mirada conjugada horizontal hacia el lado opuesto. La corteza frontal contraria a los núcleos estimulados produce una desviación fásica o rápida hacia el lado del estímulo. En el siguiente ejemplo comprenderá mejor este fenómeno: si aplica un estímulo frío en el tímpano derecho se produ-

ce una inhibición de la descarga neuronal de los núcleos vestibulares derechos, lo que da una asimetría a favor del aparato vestibular izquierdo, y se genera una desviación tónica y conjugada de la mirada hacia el lado derecho. Recuerde que la mirada conjugada horizontal tiene una vía final común ya discutida en el examen de los nervios motores oculares, donde se expuso la integración del núcleo del VI, FLM y núcleo del recto interno. Una vez ocurrida la desviación tónica a derecha, inmediatamente aparece una compensación de la corteza frontal, en este caso derecha, y provoca un movimiento rápido o sacádico hacia la izquierda. Por lo tanto, aparece un nistagmo cuya fase rápida es hacia la izquierda y con una dirección opuesta al estímulo frío. Por convención, la dirección la indica su fase rápida. Este ciclo es mantenido mientras persista la diferencia de temperatura, hasta extinguirse lentamente.

*La etapa aguda de una lesión vestibular periférica es equivalente al uso de agua fría o inhibición. Así, también el nistagmo tiene una dirección contraria a la lesión.*

*Dicho de otro modo: “Los ojos huyen del frío y de la lesión”*

*Por contraparte, si el estímulo es caliente, la dirección del nistagmo es hacia el lado del estímulo.*

Con esta prueba verifica la indemnidad del aparato vestibular periférico y de los sistemas centrales troncales y corticales involucrados en la génesis del nistagmos. En una persona sana existe una simetría funcional del sistema vestibular central y periférico.

En el examen del paciente en coma (capítulo 6) se vuelve a revisar este tópico. Vea las figuras allí señaladas.

Un enfermo vigilante y con una parálisis vestibular no logra una respuesta del lado afectado, aun empleando agua o aire a una temperatura tan fría como los 17 °C.

### • *Nistagmo rotatorio*

Si hace rotar al paciente sobre su propio eje, tam-

bién observará un nistagmo fisiológico. Existe una silla diseñada para tal propósito. En la vida diaria lo puede ver cuando los niños juegan girando sobre sí mismos.

### b.2) Nistagmos patológicos

Estos pueden ser espontáneos o provocados por cambios posturales.

Frente a un individuo con vértigo, trastorno del equilibrio y la presencia de nistagmo, lo esencial es determinar si es una patología central o periférica. Analice los elementos para hacer este trascendente diagnóstico diferencial.

#### • *Nistagmo espontáneo periférico*

El mejor ejemplo es un paciente con una parálisis vestibular súbita. Puede tener una etiología viral o, la más de las veces, no tener una causa conocida. El enfermo inicia en forma brusca un intenso vértigo asociado a náuseas, vómitos, palidez y sudoración. La marcha, la prueba de Barany y Romberg “vestibular” muestran una desviación del tronco hacia el lado de la lesión.

Al observar la mirada del paciente, hay un nistagmo unidireccional y horizontal hacia el lado contrario a la lesión. Puede apreciar que la intensidad y velocidad del nistagmo se incrementa en la medida que la mirada conjugada se aleja del lado afectado. Esto se conoce como la ley de Alexander. No profundizaré en su explicación fisiopatológica. Si el enfermo fija su mirada, el nistagmo disminuye en intensidad y tiende a inhibirse, además es rítmico, simétrico y se autolimita al tiempo en que los sistemas centrales lleven a la compensación y mejoría.

Otro elemento que orienta a una causa periférica es la asociación de síntomas auditivos. Por ejemplo, un vértigo de gran intensidad precedido de acúfeno, sensación de “oído tapado” e hipoacusia, apuntan a una hidropesía endolinfática o enfermedad de Ménière. En el SNC el sistema vestibular y coclear siguen vía anatómicas diferen-

tes, por tanto la probabilidad de que ambas sean afectadas por una lesión es menor.

La ausencia de una clínica cerebelosa, y de otros síntomas y signos de una lesión del SNC, es condición sine qua non para asumir que se trata de un síndrome vestibular periférico.

A pesar de lo dramático de los síntomas, el paciente no está en un riesgo vital y usted dispone del tiempo para el alivio sintomático de las molestias y la derivación al otorrinolaringólogo.

### • *Nistagmo espontáneo central*

Todo nistagmo bi o multidireccional es central, al igual que un nistagmo vertical.

Además, hay una disociación entre su intensidad y la clínica del enfermo. Puede encontrar nistagmos de gran amplitud, pero el paciente apenas refiere algún grado de vértigo.

El nistagmo central no se inhibe con la fijación ocular, y puede ser disrítmo, aparecer de distinta intensidad entre un ojo y otro, o no ser conjugado.

La presencia de cefalea, de un SHIC, de alteraciones en el examen cerebeloso, piramidal y de otros pares craneales, son elementos adicionales para el diagnóstico de un síndrome vestibular central.

*Está frente a una emergencia y debe derivar a este enfermo a un centro especializado lo antes posible.*

### • *Nistagmo posicional o postural periférico*

Es una situación bastante frecuente la del paciente que consulta por la presencia de un vértigo que aparece al despertar, gatillado por mover la cabeza, intenso y asociado a los síntomas autonómicos ya descritos. Sin embargo, si el enfermo elude todo desplazamiento angular cefálico, logra evitar este desagradable síntoma. Es un paciente que entra a su consulta acompañado, caminando lento y titubeante y tratando de no hacer el más mínimo mo-

vimiento con su cabeza. En ese momento puede describirle una sensación de “abombamiento craneal” y “mareo”.

Al examen no espere encontrar nistagmo espontáneo.

*¿Qué hacer?*

Siente al paciente en la camilla y explíquele: “Voy a realizarle unos movimientos que le pueden producir vértigo, pero esto es muy importante para el diagnóstico y su tratamiento. Al repetir estos movimientos notará como el vértigo irá desapareciendo”.

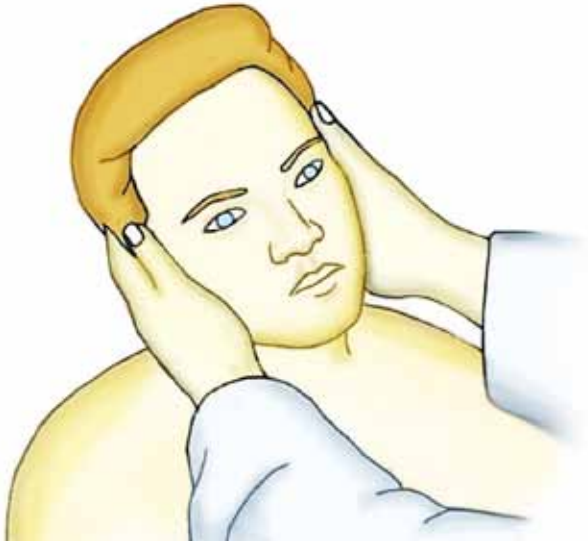Realice la siguiente maniobra (Figura 4.59 a y b):

- Tome la cabeza del paciente e inclínala unos 30°. Luego, rápidamente llévela hacia la derecha del enfermo y observe atentamente sus ojos.
- Hay una latencia seguida de un nistagmo rotatorio hacia el lado del desplazamiento, en el caso del lado derecho el nistagmo es de dirección horaria o siguiendo los punteros del reloj.
- El nistagmo se hace intenso, el examinado experimenta el vértigo y paulatinamente, en un período de uno o dos minutos, este movimiento ocular se agota y desaparece.
- Una vez que no haya vértigo lleve al paciente a la posición sentado. Observe la aparición del nistagmo con las características citadas.
- Repita la maniobra hacia la izquierda del enfermo. Nuevamente hay una latencia, luego un nistagmo rotatorio hacia la izquierda, en este caso antihorario, y también agotable.
- Usualmente el nistagmo y vértigo se producen hacia un lado determinado.
- Compruebe el proceso de habituación. La intensidad de los síntomas y del nistagmo va extinguiéndose en la medida que repita los desplazamientos hacia el lado afectado.

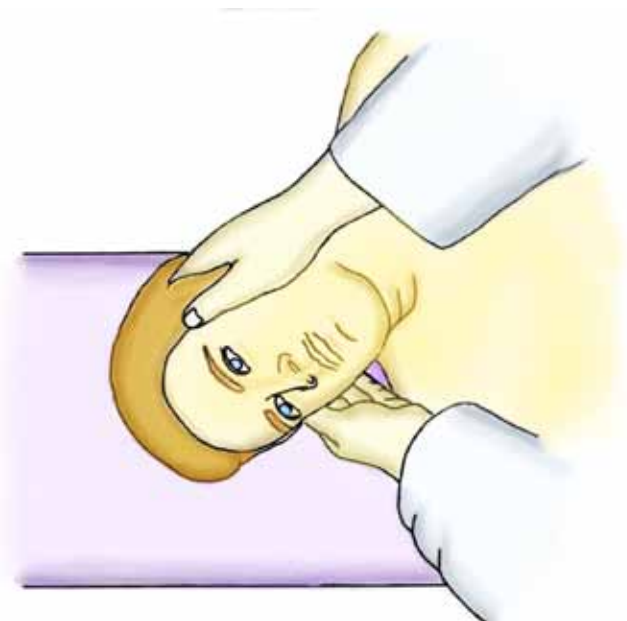
Es el vértigo postural paroxístico benigno o VPPB. Su tratamiento se basa en el manejo farmacológico de los síntomas acompañantes, además de repetir las maniobras antes citadas con la ayuda de algún familiar y en el domicilio del paciente. En la ma-

yoría de los casos basta con esto y no se requiere de estudios complementarios, particularmente de una prueba calórica.

En el caso del vértigo post TEC – por conmoción laberinto – o formas más rebeldes del VPPB, existen maniobras de reposición postural



**Figura 4.59a** Maniobras posturales.



**Figura 4.59b** Maniobras posturales.

específicas indicadas por el otorrinolaringólogo.

- **Nistagmo posicional o postural central**

En raras oportunidades el nistagmo postural tiene una causa central. Sospéchelo si no hay latencia, no es agotable y no sigue el patrón de la dirección ya señalada. La presencia de otros síntomas y signos de compromiso del SNC son elementos adicionales para sustentar el diagnóstico.

## 7 Los nervios glossofaríngeo (IX) y vago (X)

### 7.1 Organización anatómica y funcional de los nervios glossofaríngeo y vago

Los núcleos del IX y X están ubicados en la porción lateral del bulbo (Figura 4.60).

Las fibras infranucleares tienen un origen aparente en el surco retroolivario, al igual que el nervio espinal (Figura 4.24). Junto al XI emergen del cráneo a través del foramen yugular o agujero rasgado posterior. Estos tres nervios tienen una íntima relación con el paquete vascular del cuello (yugular y CI), además del plexo simpático que rodea a la arteria.

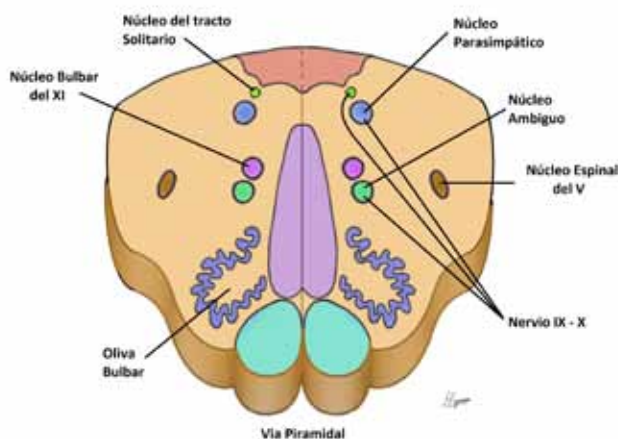
El vago derecho entra al tórax discurrendo sobre la arteria subclavia. El izquierdo pasa entre la carótida común y subclavia izquierda. Ya en el tórax forma importantes plexos parasimpáticos para continuar hacia el abdomen a través de la apertura esofágica del diafragma, tomando el X izquierdo una posición anterior respecto al esófago.

Las fibras sensoriales del IX llevan la información gustativa del tercio posterior de la lengua. Da también la sensibilidad de la base de la lengua, del arco palatino posterior, paladar blando, tonsilas, nasofaringe y tragus. La rama timpánica del glossofaríngeo (nervio de Jacobson) inerva a parte del tímpano, la trompa de Eustaquio y la mastoides.

Las aferencias sensitivas del X corresponden al área cutánea de una parte del pabellón auricular, faringe y laringe.

La inervación motora voluntaria del IX va





**Figura 4.60** Corte axial del bulbo. Origen del IX y XI nervios.

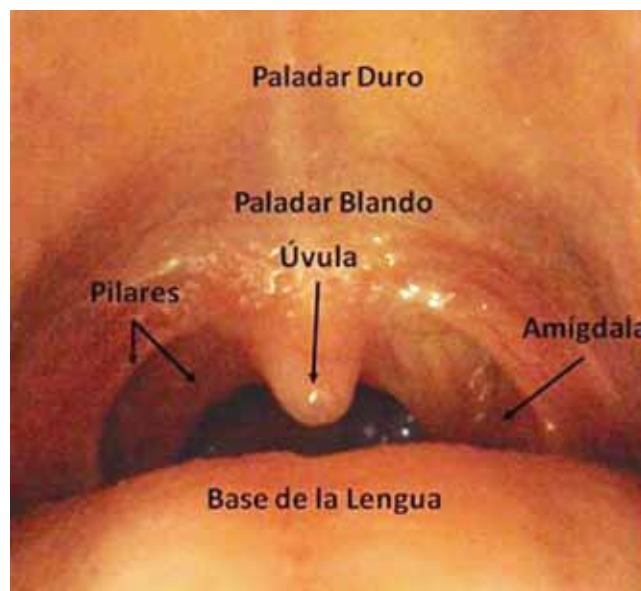
dirigida al estilofaríngeo y una parte de los músculos constrictores de la faringe, pero es el vago el responsable de la mayor parte de la deglución y de la movilización de las cuerdas vocales. Esto último lo hace por medio del recurrente laríngeo. Este nervio toma un trayecto caudal para, posteriormente, formar un asa y ascender hasta las cuerdas vocales. El nervio recurrente laríngeo izquierdo tiene un largo trayecto, llegando hasta mediastino, en íntima relación al arco aórtico. El nervio recurrente derecho no sobrepasa a la arteria subclavia.

Además de estas funciones voluntarias, el IX y X tienen importantes funciones vegetativas o autonómicas. El IX da la inervación a la principal glándula salival: la parótida. Una rama del glossofaríngeo (nervio de Hering) es responsable de la inervación de los baro y quimiorreceptores del sinus carotídeo.

## 7.2 El examen del complejo IX-X

Estos nervios craneales se examinan conjuntamente.

Lo primero es realizar una inspección del istmo de las fauces pidiendo al examinado que emita fonemas a distintos volúmenes y tiempos de duración: "Diga ah". Vea la contracción y elevación simétrica de la faringe (Figura 4.61). Con un baja



**Figura 4.61** Istmo de las fauces en un individuo normal.

lengua proceda a tocar suavemente la pared posterior de la faringe, tonsilas, base de la lengua y/o paladar blando. Esto evoca el reflejo nauseoso. Se expresa por una arcada; hay una retracción de la lengua con una vigorosa elevación y constricción de la musculatura faríngea. El componente aferente de este reflejo lo da el IX, mientras que en la parte eferente participan el IX y X. En una lesión del complejo IX-X a la inspección del istmo de las fauces y la fonación, ve un aplanamiento y caída del arco palatino o el signo de la cortina. Además, hay una tracción de este y la úvula hacia el lado indemne (Figura 4.62). El reflejo nauseoso está ausente en el lado afectado. Si la lesión es proximal al origen del nervio recurrente laríngeo, la laringoscopia con espejo muestra una cuerda vocal inmóvil y en posición media, aun cuando el paciente intente emitir un fonema (Figura 4.63). Esto lo puede complementar y corroborar con una laringoscopia directa realizada por el otorrinolaringólogo. La cuerda inmóvil o parética corresponde al lado de la lesión y es característica la disfonía o voz bitonal.

Puede haber una lesión distal limitada a uno o ambos recurrentes laríngeos. En este caso no hay defecto en la deglución y el reflejo nauseoso está conservado, pero sí una disfonía y parálisis de la cuerda vocal correspondiente.

Un enfermo con una lesión del complejo IX-X presenta una disfagia ilógica. Esto significa que el deglutir líquidos le resulta más difícil que los sólidos. Compruébelo pidiéndole al paciente que beba un vaso de agua. Se puede acompañar de una voz hipernasal, o gangosa, y disfonía. En la lesión bilateral – hay escape del aire por la nariz – realice la siguiente prueba: indíquelo al examinado que sopla una hoja de papel y aprecia la dificultad en realizarlo. Sin embargo, al ocluir las fosas nasales, la capacidad de desplazar al papel es normal.

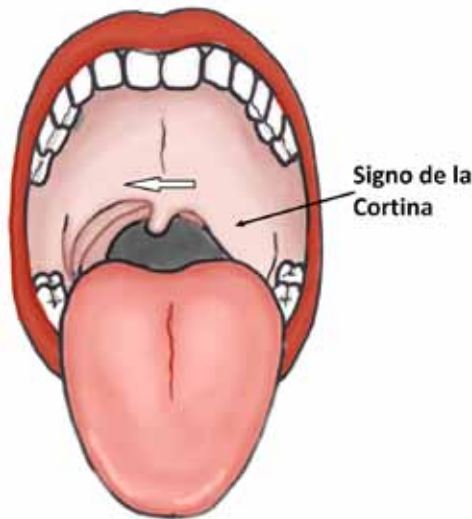

Figura 4.62 Paresia istmo fauces.

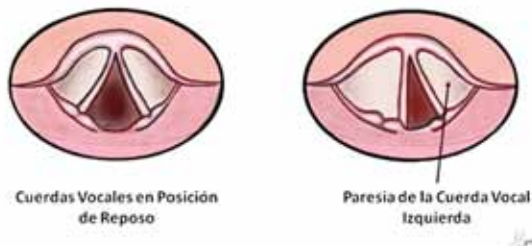


Figura 4.63 Paresia o parálisis de una cuerda vocal vista por laringoscopia.

### 7.3 Lesiones del complejo IX-X

Son los síntomas y signos acompañantes los que permiten establecer el diagnóstico topográfico de la lesión.

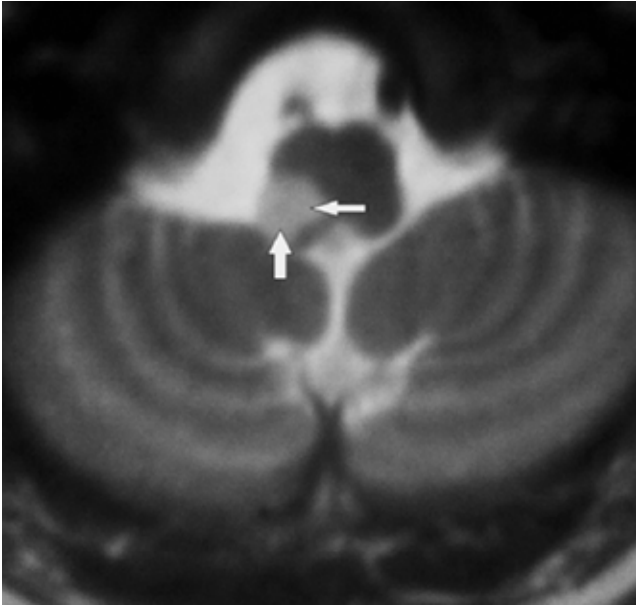
#### a) Lesiones supranucleares

Los núcleos motores de los nervios IX y X reciben inervación de ambas áreas motoras de los hemisferios cerebrales. Sin embargo, la proporción de la distribución de las fibras es variables entre los individuos. Hay personas en quienes predominan las neuronas motoras superiores opuestas, sobre las del mismo lado, y hacen sinapsis con el núcleo ambiguo o voluntario del IX-X. Esto explica los trastornos en la deglución y la fonación, frecuentemente, vistos en la fase aguda de la enfermedad vascular cerebral.

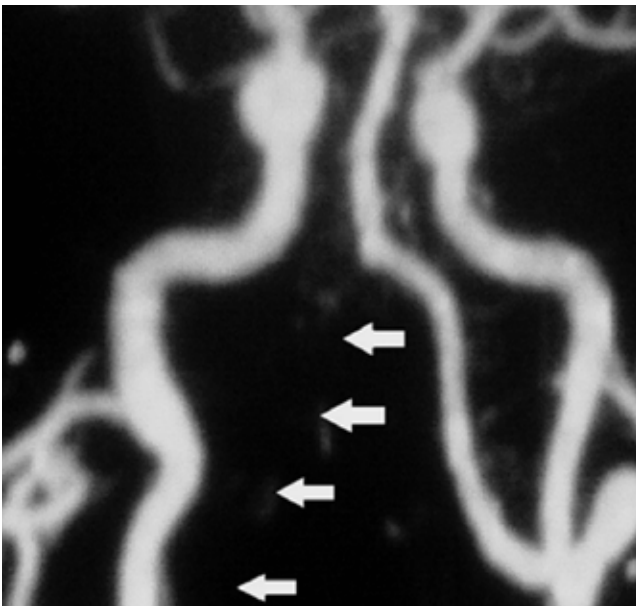
En los pacientes con múltiples lesiones isquémicas subcorticales, que comprometan las vías corticoespinales de cada hemisferio, pueden desarrollar un síndrome pseudobulbar. El enfermo presenta disfagia, su reflejo nauseoso está disminuido o muy vivo, y destaca la presencia de un llanto y/o una risa espasmódico(a) no adecuados a la situación emocional. El reflejo maseterino está exaltado, la marcha y equilibrio son defectuosos y hay una demencia subcortical.

#### b) Lesiones en el tallo encefálico

Un paradigma de una lesión troncal es el infarto bulbar lateral por oclusión de la AV o la PICA. Es el síndrome de Wallemborg (Figura 4.64 a y b). Se comprometen los núcleos ipsilaterales del IX, X, parte del V, vestibulares, vía simpática, pedúnculo cerebeloso inferior y tracto espinotalámico. Este último trae información de la sensibilidad termalgésica del lado contrario, ya que el cruce se realizó a un nivel segmentario en la médula espinal. En el examen de la sensibilidad se analizará con más detalle. El paciente presenta una disfagia ilógica, disfonía, hipo, una hipoestesia trigeminal, un signo de Horner y un síndrome cerebeloso del lado de la lesión, además de un compromiso vestibular central. También hay una hemihipoestesia para la sensibilidad termalgésica del lado contrario y que no alcanza a la cara.



**Figura 4.64a** RNM, corte axial. Las flechas indican a un área de infarto en la porción lateral del bulbo derecho o síndrome de Wallenberg.



**Figura 4.64b** Angio-RNM. Las flechas muestran la exclusión de la AV derecha como consecuencia de una disección.

### c) Lesiones del ángulo pontocerebeloso

Las lesiones del ángulo pontocerebeloso afectan al VIII nervio. No obstante, la extensión caudal puede comprometer al complejo IX-X.

### d) Lesiones de la base del cráneo

Los nervios IX, X y XI emergen a través del agujero rasgado posterior o foramen yugular.

Existen tumores primarios y metastásicos que destruyen el hueso, comprometiendo a estos nervios craneales. La lesión conjunta del glosofaríngeo, vago y espinal (síndrome de Vernet) debe alertarlo de este diagnóstico.

### e) Lesiones del espacio retrofaríngeo y retroparotídeo

En estas zonas el complejo IX-X puede ser afectado por neoplasias (carcinomas nasofaríngeos), abscesos, adenopatías, aneurismas de la CI o un daño iatrogénico en una endarterectomía. En esta compleja región anatómica se ven también afectados el nervio XI (espinal), XII (hipogloso) y la cadena simpática cervical, dándose varias combinaciones de lesiones, cada una de ellas con un nombre propio. Lo importante es que usted dirija su estudio a esa zona cuando vea un paciente con los hallazgos descritos.

### f) Lesiones distales

El X nervio tiene un extenso recorrido hacia el tórax y el abdomen. Colaterales distales son susceptibles de ser comprometidas. Así, una lesión del nervio recurrente laríngeo provoca una parálisis de la cuerda vocal del mismo lado, pero respetando la deglución y el reflejo nauseoso. Esto debe hacerle pensar en la presencia de un aneurisma aórtico, subclavio, adenopatías traqueales y bronquiales, adenopatías y tumores del mediastino, entre otros. El nervio recurrente laríngeo puede ser afectado por iatrogenia, como puede ocurrir en una tiroidectomía radical. Tenga presente la mayor longitud y trayecto del nervio recurrente laríngeo izquierdo.

Hay descritas lesiones del nervio laríngeo superior. En lo práctico tiene un escaso impacto clínico y no profundizaré en ello.

**Caso clínico 4.7**

*Varón de 41 años previamente sano. Presentó crisis de dolor paroxístico muy intenso y de carácter “eléctrico” en la garganta y en la zona profunda de la faringe y oído. El dolor era gatillado al tragar, masticar, hablar o toser. Se acompañaba de un incremento en la salivación y en un par de oportunidades tuvo síncope. Una RNM y una TAC dirigida al estudio de los nervios craneales fueron normales. Se trató con CBZ con una respuesta parcial. Finalmente se decidió por un procedimiento quirúrgico, con lo que se logró resolver su problema.*

Este paciente tenía una neuralgia idiopática del glossofaríngeo. Es largamente menos frecuente que la neuralgia del trigémino. Los episodios de síncope e hipersalivación se explican por la inervación que da el IX al sinus carotídeo (nervio de Hering) y parótida.

**8 El nervio espinal o XI nervio**

**8.1 Organización anatómica y funcional del nervio espinal**

Es un nervio exclusivamente motor. Está formado por dos porciones, un ramo craneal o interno y un ramo espinal o externo. El ramo craneal, o bulbar, es pequeño y se origina de las zonas más caudales de núcleo ambiguo, en el bulbo.

La porción más importante y clínicamente relevante es la espinal o nervio accesorio. Se origina en las astas anteriores de la médula cervical desde C1 hasta C4 o C5. Cada ramo sale de la médula entre el ligamento dentado (un elemento de fijación de la médula espinal) y las raíces espinales posteriores. Estas raicillas convergen para formar el nervio espinal accesorio, que asciende y entra al cráneo a través del foramen magno, donde se une al pequeño ramo craneal o bulbar (Figura 4.65). Su origen aparente está en la porción más baja del surco retroolivario (Figura 4.24).

El nervio espinal emerge del cráneo a tra-

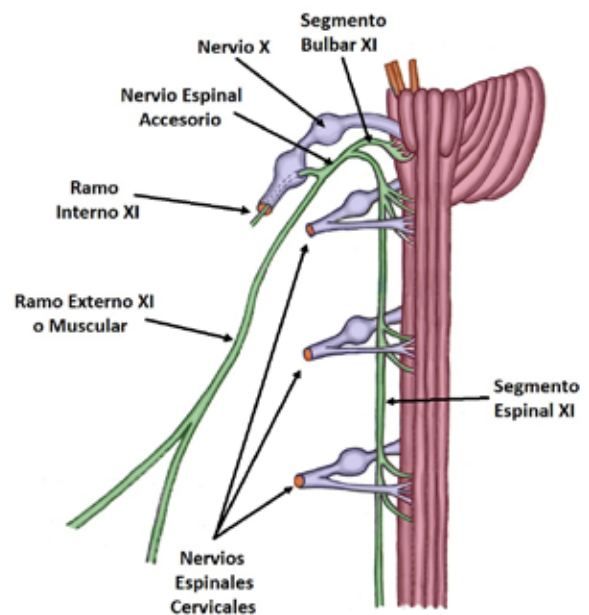
vés del foramen yugular y es acompañando en su trayecto extracraneal por el complejo IX-X.

El pequeño ramo interno o bulbar se incorpora al X, contribuyendo a la inervación de la faringe y laringe.

El nervio espinal accesorio da, en el cuello, la inervación al esternocleidomastoideo (ECM) y las fibras superiores del trapecius.

Hay tanta variabilidad del trayecto de las fibras corticoespinales del XI como opiniones de los neuroanatomistas. No obstante, la inervación del ECM parece ser predominantemente directa, no decusada. Esto tiene sentido. Recordará que la activación del área 8 frontal genera una desviación de la mirada conjugada hacia el lado opuesto y es acompañada de un giro cefálico en esa misma dirección. Tendrá más claridad de lo que señalo en la descripción de cómo examinar al espinal y sus lesiones.

El trapecius recibe inervación por las neuronas motoras superiores, predominantemente del lado contrario.



*Figura 4.65 El nervio espinal.*

**8.2 El examen del nervio espinal**

Examine al ECM solicitando al paciente que rote la cabeza contra resistencia hacia el lado opuesto al

músculo que explora (Figura 4.66). Debe inspeccionar y palpar al ECM comparándolos cuando realice la maniobra en el lado contrario. La acción combinada de los ECM permite la flexión de la cabeza.

El trapezius lo examina indicando al paciente que eleve cada uno de sus hombros sobre el plano de la horizontal (Figura 4.67).

*En una lesión del nervio espinal derecho el ECM derecho está débil, atrófico y hay una limitación del giro de la cabeza hacia la izquierda. Además, existe una paresia a la elevación del hombro derecho.*

### 8.3 Lesiones del nervio espinal

#### a) Lesiones supranucleares

Al venir la inervación supranuclear del ECM del área motora del mismo lado, por ejemplo, una lesión frontal derecha – infarto de la ACM – produce una hemiplejia izquierda y una debilidad del ECM derecho. El paciente manifiesta una limitación para girar la cabeza hacia la izquierda y, espontáneamente, rota su cabeza hacia el lado opuesto al de la hemiplejia.

El trapezius se afecta en el lado opuesto a la lesión cerebral o al mismo lado de la hemiplejia.

#### b) Lesiones nucleares

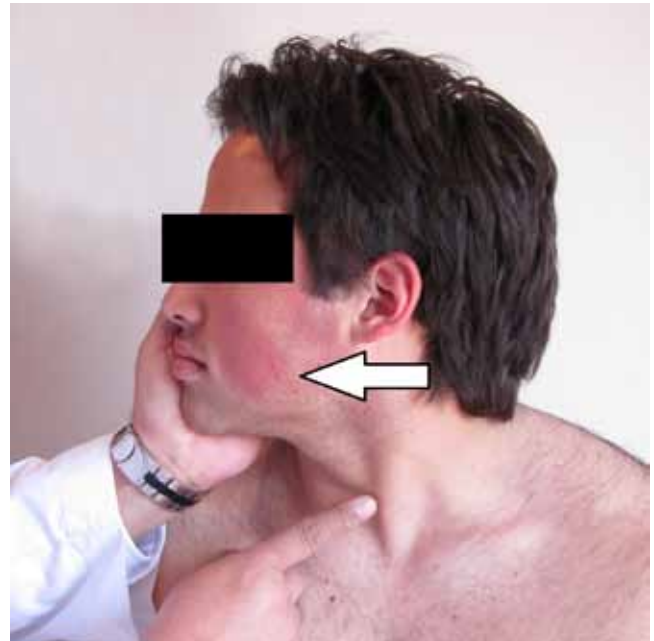Son raras y van acompañadas del compromiso de las vías de paso del tronco encefálico y la médula cervical alta.

#### c) Lesiones infranucleares

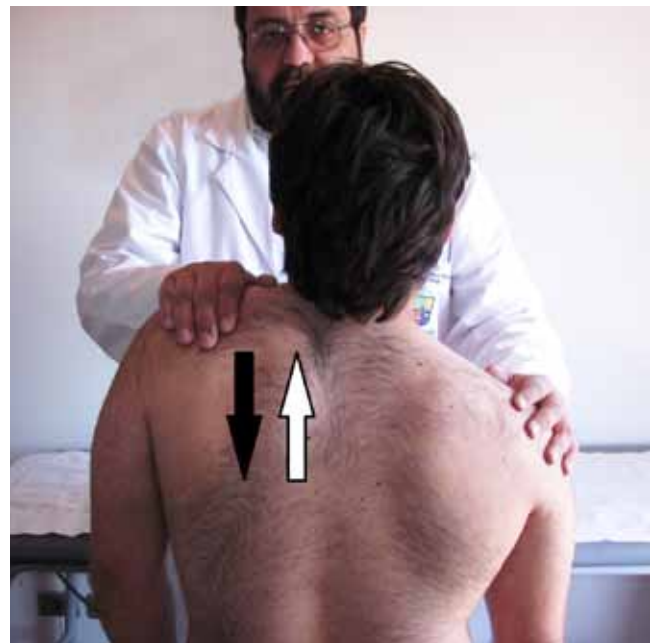Se dan lesiones combinadas con el complejo IX-X, XII y la cadena simpática cervical. No obstante, hay lesiones aisladas del espinal como complicaciones de una cirugía cervical, al poner una cánula en la yugular interna y en traumatismos penetrantes de la región del triángulo posterior del cuello. También, un giro brusco de la cabeza asociado a una fuerte tracción caudal del hombro pueden dañar aisladamente al XI. Causas idiopáticas con re-

cuperación espontánea están descritas. Todas son condiciones infrecuentes.

El compromiso espinal bilateral y acompañado de una paresia de los músculos extensores del cuello da el síndrome de la cabeza caída. Se ve en el síndrome de Guillain Barré, la miastenia gravis y en miopatías.



**Figura 4.66** Examen del ECM.



**Figura 4.67** Examen del trapezius.

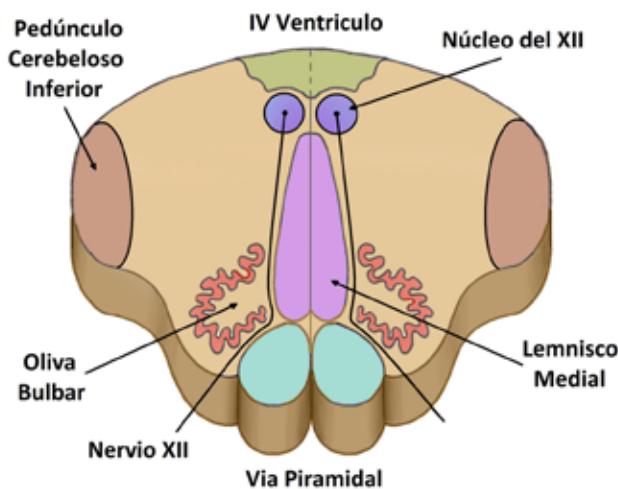
## 9 El nervio hipogloso o XII nervio

### 9.1 Organización anatómica y funcional del hipogloso

Es el responsable de la inervación motora de la lengua y, al igual que los nervios motores oculares, tiene un origen embriológico somítico.

Su núcleo se ubica en la porción medial y posterior del tegmento bulbar (Figura 4.68). Las fibras infranucleares se dirigen a ventral emergiendo como pequeñas raicillas (10 a 15) a nivel del surco preolivar, las cuales se unen y forman el nervio XII (Figura 4.24). Sale del cráneo a través del conducto del hipogloso o foramen condíleo anterior.

Desciende por el cuello en íntima relación al IX, X, XI, la cadena simpática cervical, la CI y la yugular. A la altura del ángulo de la mandíbula se dirige al hioides para luego tomar una dirección medial hacia la base de la lengua. Da la inervación de los músculos extrínsecos de la lengua (hiogloso, estilogloso, geniohioideo y geniogloso) y los intrínsecos (músculos longitudinal, transversal y vertical).



**Figura 4.68** Corte axial del bulbo. Origen del XII nervio.

Mientras que la mayor parte de los músculos tienen un control supranuclear bilateral, el geniogloso recibe una inervación predominante de las neuronas motoras superiores del lado opuesto.

### 9.2 El examen del hipogloso

Observe la lengua en reposo, sobre el piso de la boca. Evalúe el tamaño, simetría, coloración y aspecto de las papilas. Busque atrofia y fasciculaciones.

De existir una lesión del XII hay una atrofia de la mitad de la lengua del mismo lado y se acompaña de fasciculaciones, las que puede ver mejor en el borde lateral (Figura 4.69).

Solicite al paciente que saque la lengua. La desviación es hacia el lado de la lesión (Figura 4.70) y la paresia la encuentra cuando el examinado hace fuerza con la lengua contra mejilla del lado contrario. Se explica por la acción vectorial no compensada del geniogloso indemne.

En las lesiones unilaterales la disartria es moderada.

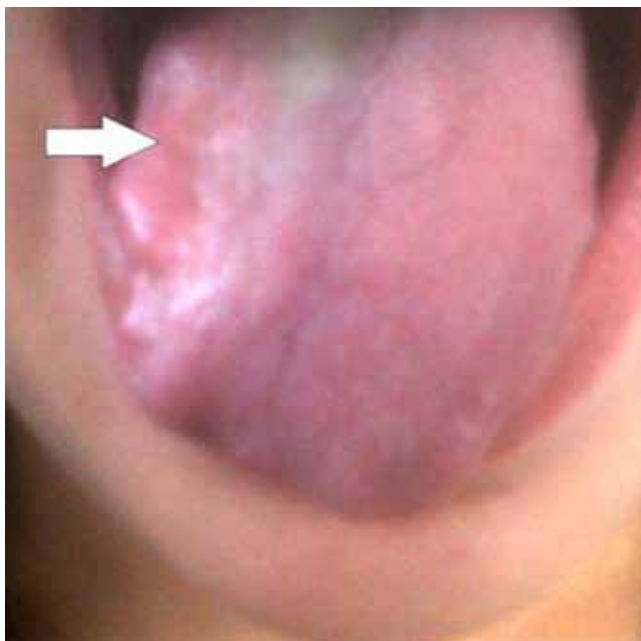*Un paciente con una lesión del nervio XII izquierdo tiene una atrofia y fasciculaciones en la mitad izquierda de la lengua. Al protruirlo, se desvía hacia la izquierda.*

En lesiones bilaterales las fasciculaciones son evidentes en toda la lengua, la que debe diferenciar de un temblor de esta. La ubicación predominante en los bordes laterales, la presencia de atrofia y paresia le permiten realizar el diagnóstico correcto. En ocasiones, el paciente es incapaz de sacar la lengua. Esto es característico de las enfermedades de la neurona motora como es el caso de la ELA (Figura 4.71).

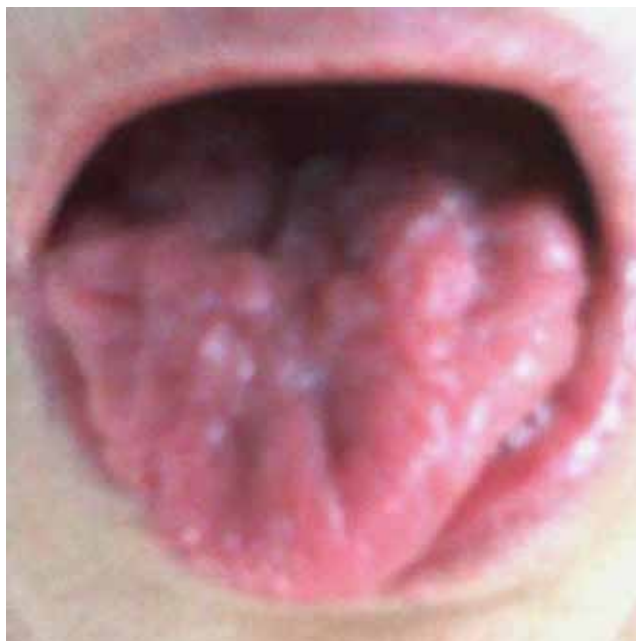### 9.3 Lesiones del nervio hipogloso

#### a) Lesiones supranucleares

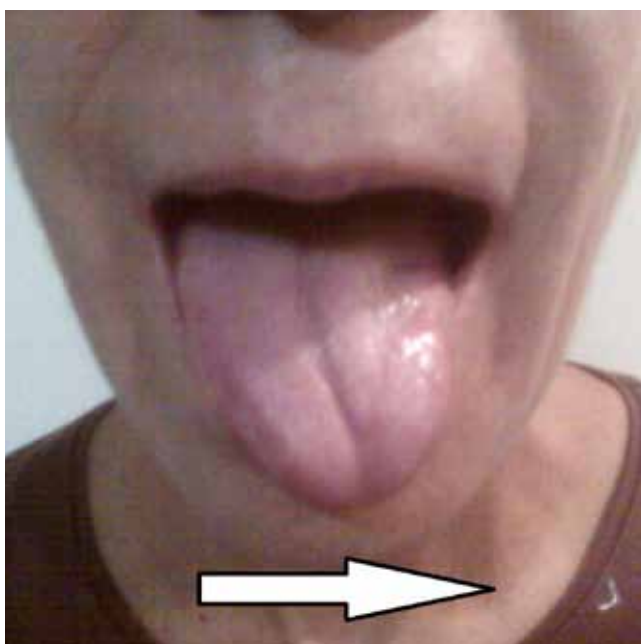Desde el momento que la mayor parte de las neuronas motoras que controlan el músculo geniogloso son decusadas, una lesión de la vía piramidal derecha produce una paresia del geniogloso iz-



**Figura 4.69** Lesión del XII nervio derecho. Paresia y atrofia de la mitad derecha de la lengua.



**Figura 4.71** Paciente con una ELA. Hay atrofia y fasciculaciones de la lengua.



**Figura 4.70** Lesión del XII nervio izquierdo. Paresia y atrofia de la mitad de la lengua izquierda. Note la desviación hacia la izquierda (flecha).

quierdo. Si el enfermo protruye la lengua se desvía hacia la izquierda o al mismo lado de la hemiplejía.

Por tratarse de una lesión de la neurona motora superior, no hay atrofia ni fasciculaciones.

### b) Lesiones nucleares y del tallo encefálico

Hay un síndrome alterno. Es el caso de un infarto bulbar medial, caracterizado por una hemiplejía incompleta del lado opuesto (respeto la cara) y un compromiso del XII nervio del lado de la lesión, o síndrome de Déjerine.

### c) Lesiones infranucleares

Lesiones del clivus y del agujero condíleo anterior, como tumores primarios o metastásicos de la base del cráneo, tuberculosis y abscesos, pueden afectar aisladamente al XII.

#### Caso clínico 4.7

*Mujer de 61 años, sin antecedentes mórbidos de importancia.*

*Presentó un intenso dolor cervical alto izquierdo asociado a disartria.*

*El examen neurológico mostró una paresia del nervio hipogloso izquierdo (Figura 4.70).*

*El estudio con imágenes dio cuenta de un com-*

*promiso inflamatorio del canal del hipogloso y del agujero condíleo anterior izquierdo. El cuadro se resolvió espontáneamente.*

En su salida del cráneo y trayecto cervical es frecuente el compromiso asociado de los nervios IX, X, XI y la cadena simpática cervical, como ya se señaló en las lesiones del complejo IX-X, dándose múltiples combinaciones y cada una con su epónimo correspondiente.

Hay lesiones aisladas del XII nervio en relación a una artritis reumatoide con afectación de la articulación atlantoaxoidea, como complicación de una endarterectomía o la extracción del tercer molar, disección de la CI, y abscesos y tumores de la base de la lengua, entre otros. Todas son causas poco frecuentes de injuria del nervio.

## Bibliografía general

- Barraquer Ferré L, De Gispert Cruz I, Castañer Vendrell E. Tratado de enfermedades nerviosas. Barcelona: Salvat Editores, 1936.
- Bickerstaff ER, Spillane J. Neurological Examination Clinical Practice. 5th ed. Oxford: Blackwell, 1989.
- Brazis PW, Masdeu JC, Biller J. Localization in Clinical Neurology. 5th ed. Philadelphia: Lippincott Williams & Wilkins, 2006.
- DeJong R. The Neurological Examination. 5th ed. Philadelphia: Harper & Row, 1991.
- DeMyer WE. Technique of the Neurologic Examination. 5th ed. New York: McGraw-Hill, 2004.
- Glaser J. Neuro-Ophthalmology. 3rd ed. Philadelphia: Lippincott Williams & Wilkins, 2006.
- Kelly WM. Neuroimaging Clinics of North America. Cranial Neuropathy. Philadelphia: W.B. Saunders Company, 1993.
- Lévy-Valensi J. Précis de diagnostic neurologique. Deuxième Édition. Paris: Librairie JB Baillière et Fils, 1932.
- Micheli FE, Fernández Pardal M. Neurología. 2ª ed. Buenos Aires: Editorial Médica Panamericana, 2010.
- Molina JA, Luquín R, Jiménez-Jiménez FJ. Manual de diagnóstico y terapéutica neurológicas. 2ª ed. Barcelona: Viguera Editores, 2007.
- Netter FH. M.D. Atlas de anatomía humana. 4ª ed. Barcelona: Elsevier Masson, 2007.
- Parent A. Carpenter's Human Neuroanatomy. 9th ed. Baltimore: Williams & Wilkins, 1996.
- Ropper A, Samuels M. Adams and Victor's Principles of Neurology. 9th ed. New York: McGraw Hill, 2009.
- Rowland LP, Pedley TA. Merritt's Neurology. 12th ed. Philadelphia: Lippincott Williams & Wilkins, 2009.
- Zarranz JJ. Neurología. 4ª ed. Barcelona: Elsevier España, 2007.



# EL EXAMEN DEL SISTEMA SENSITIVO Y LOS SIGNOS MENÍNGEOS

CAPÍTULO

# 5

*“El neurólogo, como el marino en el océano, obtiene la determinación de un lugar desconocido por líneas de cruce conocidas. Estas líneas son, en el plano vertical, la vía motriz y la vía sensitiva; en el plano horizontal, los centros del cerebro, los núcleos de los nervios craneales y raquídeos y los centros reflejos”.*

(Joseph Lévy-Valensi. Neurólogo francés, murió en Auschwitz en 1943)

El examen de la sensibilidad es, probablemente, el más difícil de realizar e interpretar. La cooperación y concentración, tanto suya como del enfermo, deben ser óptimas.

Considere que en su aprendizaje debe realizar un examen neurológico detallado y completo. Cuando llegue el momento de evaluar la sensibilidad, tanto usted como el paciente estarán cansados. Por eso es recomendable que esta etapa de la exploración neurológica la realice en un segundo tiempo.

Como en todo, la confiabilidad de sus hallazgos dependerá de la práctica y la cantidad de veces que lo realice. Frecuentemente, encontrará anomalías o, siguiendo ese gran principio de la neurología, asimetrías que muchas veces son ficticias y consecuencia de un examen no adecuado o bien interpretado.

*Considere como anormales aquellas alteraciones que sean consistentes.*

Nuevamente sale a la luz la importancia de la anamnesis. Si un paciente no refiere alteraciones

sensitivas, con una alta probabilidad esta parte del examen es normal. No obstante, no olvide ser cuidadoso al decifrar lo que el enfermo entiende por “adormecido”. Muchas personas, al señalar esta sensación, refieren una debilidad muscular.

## 1 Bases anatómicas de la sensibilidad

Gran parte del segmento craneal se ha analizado en el capítulo 4.

*¿Cuáles son las modalidades sensitivas que explora?*

### 1.1 Sensibilidad protopática o termalgésica

Este tipo de sensibilidad es canalizada por fibras amielínicas de las terminaciones nerviosas libres en la piel, de algunos receptores más especializados y de las terminaciones nerviosas viscerales. Fibras mielínicas de conducción más rápida son las responsables de llevar la información del tacto superficial.

Los somas de estas neuronas sensitivas forman los ganglios raquídeos.

Las proyecciones de las neuronas de primer orden entran a través de las astas posteriores, en relación a la sustancia gelatinosa de Rolando, y hacen sinapsis con neuronas de segundo orden. Ya en este nivel hay modulación de la información dolorosa mediada por endorfinas, encefalinas y la sustancia P.

Los axones de las neuronas de segundo orden ascienden unos dos o tres segmentos y cruzan hacia la médula del lado opuesto por la comisura gris anterior. Estos axones forman la principal vía de información protopática o el haz espinotalámico lateral. Este haz sigue un largo recorrido hasta alcanzar el núcleo ventral lateral posterior del tálamo. Desde aquí se proyectan las neuronas de tercer orden hacia la corteza somatosensorial, o circunvolución posrolándica o área 1 y 2 de Brodmann (Figura 5.1).

Así, el cruce de las neuronas de segundo orden se produce en un nivel segmentario medular.

### 1.2 Sensibilidad epicrítica o del tacto profundo, de la presión, vibratoria y posicional articular (propioceptiva)

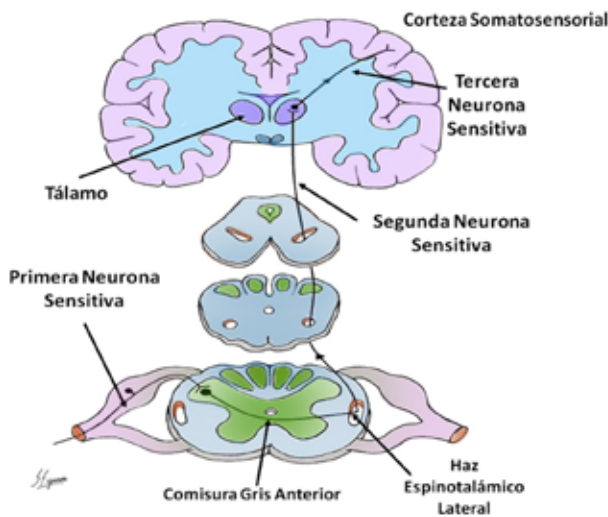


Figura 5.1 La vía espinotalámica.

Los somas de las neuronas de la sensibilidad epicrítica también contribuyen a formar el ganglio raquídeo. Estas fibras son más gruesas, mielinizadas y de conducción rápida. No olvide que en el componente aferente del reflejo miotático participan estas neuronas (I-a y II). Las neuronas de primer orden envían sus axones por los cordones posteriores de la médula espinal. Se dividen en dos fascículos: el gracilis y el cuneatus. En el cordón posterior ya hay una organización somatotópica. Las porciones sacras o caudales toman una disposición medial y las más rostrales una lateral. Los haces ascienden por el mismo lado de la médula y hacen sinapsis con los núcleos respectivos bulbares: gracilis, o de Goll, y cuneatus, o de Burdach, los cuales son los somas de las neuronas de segundo orden. La decusación se ubica en el bulbo, en un plano inmediatamente rostral al cruce de la gran vía piramidal.

Los axones de segundo orden forman el lemnisco medial y convergen al núcleo ventral lateral posterior del tálamo. Desde aquí surgen las neuronas de tercer orden que se proyectan a la corteza somatosensorial (Figura 5.2).

Aquí, el cruce de las neuronas de segundo orden es a un nivel bulbar caudal.

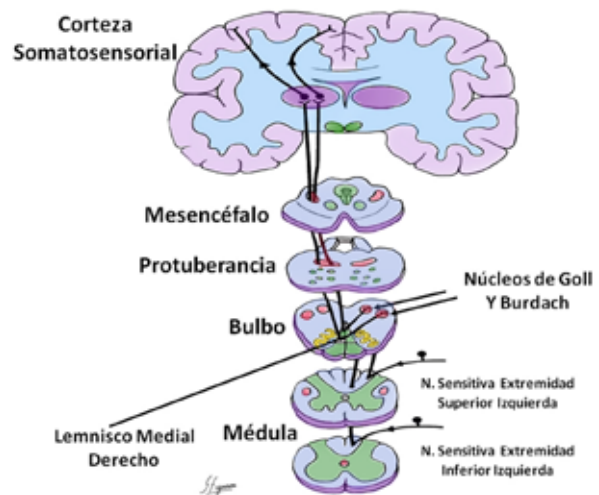


Figura 5.2 La vía cordonal posterior.

En el tallo cerebral, las fibras supranucleares para las distintas modalidades sensitivas de los nervios V y IX-X cruzan al lado opuesto y, finalmente, se integran al lemnisco medial y a la vía espinotalámica, aunque los neuroanatomistas reconocen un lemnisco trigeminal, pero sin una relevancia clínica que justifique tan detallado conocimiento.

*De esta manera, en la parte alta del tronco todas las vías sensitivas están integradas y alcanzan al tálamo.*

Toda esta árida información la entenderá mucho mejor al analizar la patología.

## 2 Las alteraciones de la sensibilidad

Se dividen en síntomas positivos y negativos.

### 2.1 Síntomas positivos

#### a) Las parestesias

Son descritas como una sensación espontánea de hormigueo, cosquilleo, quemante y/o eléctrica, entre otras, y pueden tener un carácter doloroso.

#### b) Las disestesias

Constituyen una distorsión de sensibilidad. Un estímulo común, como el tocar o rozar la piel, resulta desagradable y descrito como eléctrico o quemante y, en ocasiones, doloroso.

#### c) La hiperalgesia

Es el aumento de la sensibilidad dolorosa espontánea o provocada.

#### d) La alodinia

Es la presencia de la sensación de dolor a estímulos que, normalmente, no lo producen.

#### e) La hiperpatía

Es la percepción de un dolor muy intenso y extremadamente desagradable, y con un componente afectivo. A diferencia de la hiperalgesia, el umbral de evocación del dolor está aumentado. La hiperpatía está presente en lesiones del tálamo.

### 2.2 Síntomas negativos

#### a) Hipoestesia y anestesia

En el grupo de los síntomas negativos está la hipoestesia y la anestesia. Esta última no es habitual de encontrar salvo en lesiones medulares transversas y completas, o en las raras polineuropatías hereditarias sensitivas puras. En las últimas hay mutilaciones de los dedos de manos y pies.

En los cuadros conversivos, frecuentemente, es posible encontrar anestias absolutas de distintos segmentos corporales, incluyen la línea media y tienen límites muy bien definidos.

## 3 El examen de la sensibilidad

### 3.1 La sensibilidad termalgésica

#### a) El dolor

Se examina empleando un alfiler de costura. Tome la precaución de desinfectarlo antes de su uso y deséchelo en un receptáculo de material punzante. Aplique el estímulo con una intensidad de menos a más.

Se han desarrollado instrumentos que permiten cuantificar la presión realizada y definir un umbral del dolor. Son poco prácticos y de mayor utilidad en la investigación.

Haga un examen sistematizado iniciando la exploración en los pies y continúe hacia rostral: piernas, muslo, tronco y extremidades superiores.

*Siempre tenga en cuenta el principio de la simetría en la neurología comparando cada segmento corporal correspondiente y demarque el área de hipoestesia o anestesia que establezca.*

Todo el examen de sensibilidad debe realizarse sin que el paciente vea el estímulo aplicado. Mantener

los ojos cerrados implica la contracción del orbicularis oculis, y esto agota. El ideal es cubrir los ojos del examinado con unas antiparras de género o, simplemente un pañuelo.

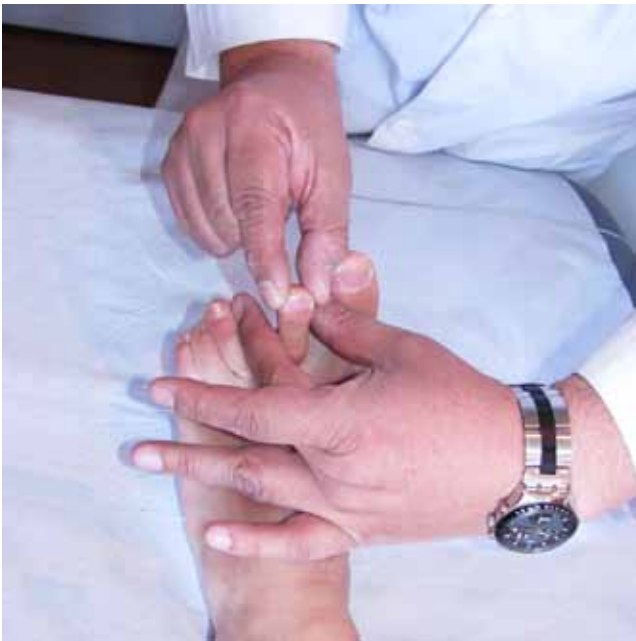### b) La temperatura

Emplee un par de tubos de ensayo. Uno con agua a temperatura ambiente, que obtiene del grifo, y el otro con agua tibia. No use agua muy caliente. De hacerlo le restará validez a su examen y estará explorando dolor. El objetivo es que el enfermo sea capaz de discriminar lo frío de lo caliente.

Obviamente, el examinado no debe ver los tubos. La condensación del vapor de agua en el cristal delatará la naturaleza del estímulo.

### c) El tacto superficial

Utilice una pequeña mota de algodón o un pincel. Al igual que en las pruebas anteriores, inicie su examen en los segmentos distales de los pies, ascienda a través del cuerpo del paciente e intente establecer el límite entre el área de sensibilidad normal y alterada. Note que dicho límite no es neto dándose una gradación entre la zona normal y alterada, lo que también es válido para línea media corporal.



**Figura 5.3** Exploración de la cinestesia.

*No lo olvide, la presencia de límites netos en un defecto sensitivo debe ponerlo en alerta ante la posibilidad de un cuadro conversivo.*

## 3.2 La sensibilidad epicrítica

### a) La cinestesia

Aquí explora la sensibilidad posicional articular o propiocepción.

Inicie la prueba en los dedos mediales del pie. Tenga la precaución de tomarlo por las partes laterales (Figura 5.3). Muéstrelle al examinado qué es “hacia arriba” y “hacia abajo” antes de realizar la prueba. En el caso de un severo compromiso de la sensibilidad profunda, está alterada la percepción del desplazamiento de los segmentos corporales mayores y el paciente es incapaz de localizar la extremidad.

La grave pérdida de la información posicional hace que al desplazamiento activo de las extremidades, en ausencia de la información visual, sea descoordinado y fragmentado. Es la ataxia sensitiva, como contrapunto a la ataxia del cerebelo. La mano puede tomar una postura característica que recuerda a la atetosis: la pseudoatetosis sensitiva.

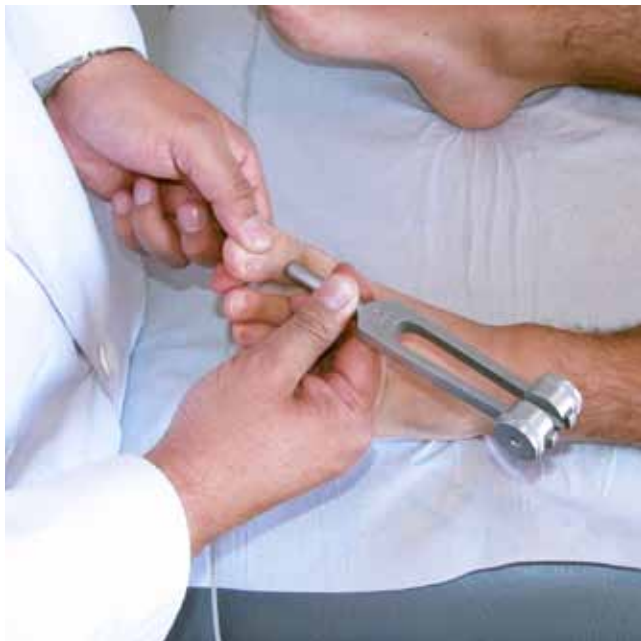### b) La palestesia

La percepción de la vibración no constituye una modalidad sensitiva en sí. Cuando apoya el diapason en una superficie ósea explora una forma de tacto profundo o presión. Lo que hace el diapason es entregar un estímulo repetitivo.

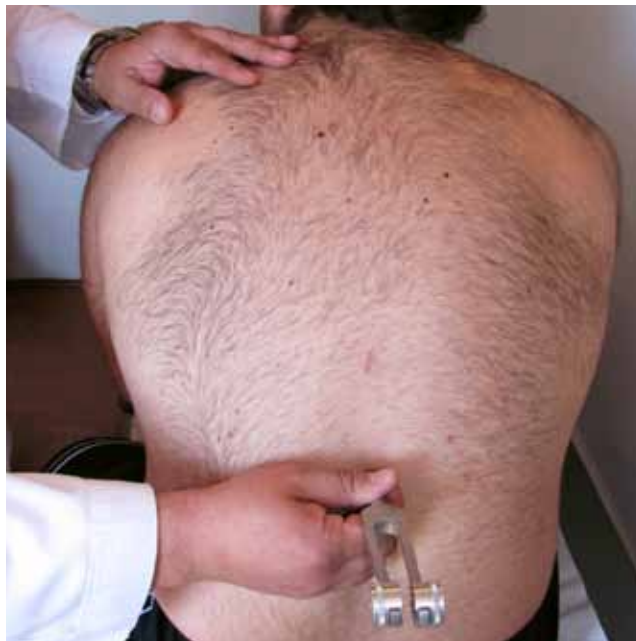En las extremidades inferiores y superiores no es difícil establecer un nivel de hipo o apalestesia dada la gran cantidad de articulaciones y prominencias óseas (Figura 5.4 a y b).

*¿Cómo establece un nivel en el tronco?*

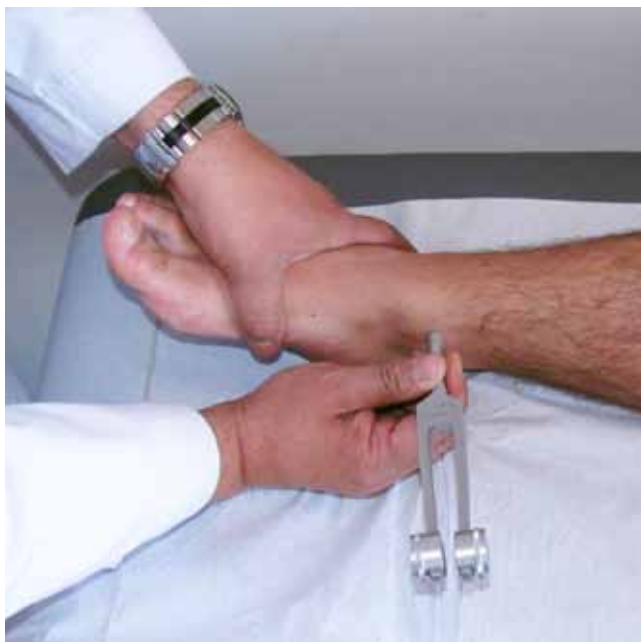Para ello utilice las apófisis espinosas de la columna vertebral (Figura 5.5).



**Figura 5.4a** Exploración de la palestesia.



**Figura 5.5** Exploración de la palestesia siguiendo las apófisis espinosas de la columna vertebral.



**Figura 5.4b** Exploración de la palestesia.

¿Cuál es el diapasón más adecuado?

Una persona joven percibe perfectamente una vibración de 250 Hz en las falanges de los dedos del pie. Sin embargo, un anciano puede no detectarlo y ello no es necesariamente patológico. Para este caso es mejor el diapasón de 125 Hz.

## 4 Localización de la lesión

### a) Lesiones periféricas

Como se expuso en el examen de la neurona motora inferior, las vías sensitivas acompañan a las fibras motoras. De esta manera hay una distribución del compromiso sensitivo que sigue el patrón radicular del dermatoma (Figura 5.6), del plexo o del nervio periférico (Figura 5.7).

*Es útil recordar que las raíces sacras más bajas dan la inervación del periné, D12 corresponde al reborde de las crestas ilíacas, D10 está a nivel del ombligo, D7 el reborde costal, D5 la zona mamaria y D2 en la parte más alta del tórax.*

Otro dato importante es conocer la relación de la médula espinal con los cuerpos vertebrales y raíces emergentes.

Esta relación, en el adulto, es mostrada en la Figura 5.8.

Usted debe tener una idea general de esta organización funcional, integrada al conocimiento de la anatomía del sistema motor. De esta manera puede localizar la lesión y establecer un diagnóstico topográfico.

Si bien, la mayor parte de los nervios periféricos son mixtos, hay excepciones de nervios exclusiva o predominantemente sensitivos.

- **Nervio cutáneo medial del brazo y del antebrazo (C8-D1)**

Inerva la piel en la axila, parte media del brazo, y anteromedial y posteromedial del antebrazo. Puede ver que es el responsable de la sensibilidad de

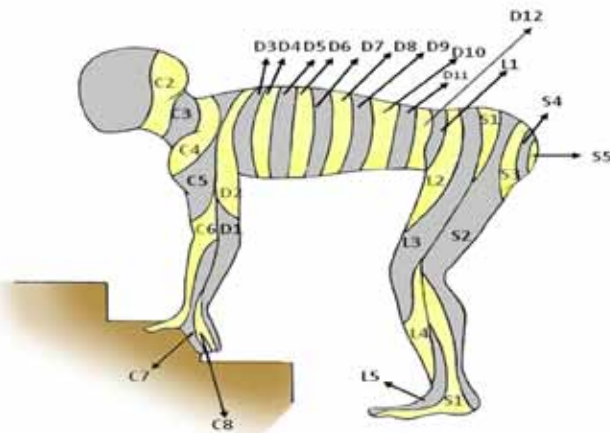


Figura 5.6 Distribución de los dermatomas.

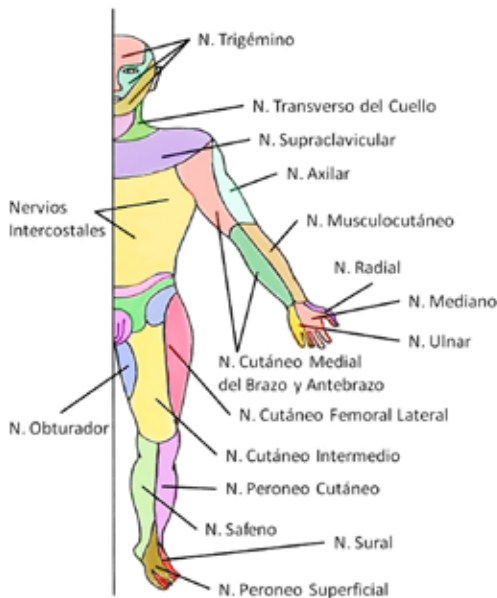


Figura 5.7 Distribución de los nervios periféricos.

una extensa área de la extremidad superior.

A pesar de que su lesión es infrecuente, he mencionado este nervio para que lo compare con la distribución sensitiva radicular (Figuras 5.6 y 5.7). ¿Ve la diferencia y lo importante que es en el diagnóstico diferencial?

¡No intente memorizar cada uno de los detalles anatómicos expuestos! ¡Ante la duda, consulte los esquemas! Ya se dijo en el capítulo del examen motor: “Examinar pacientes es la forma más efectiva de consolidar su aprendizaje”. Aquellos casos que le generan más dudas y en los que comete errores son los que quedan grabados a fuego en su memoria. No es casual la participación del sistema límbico en esta última.

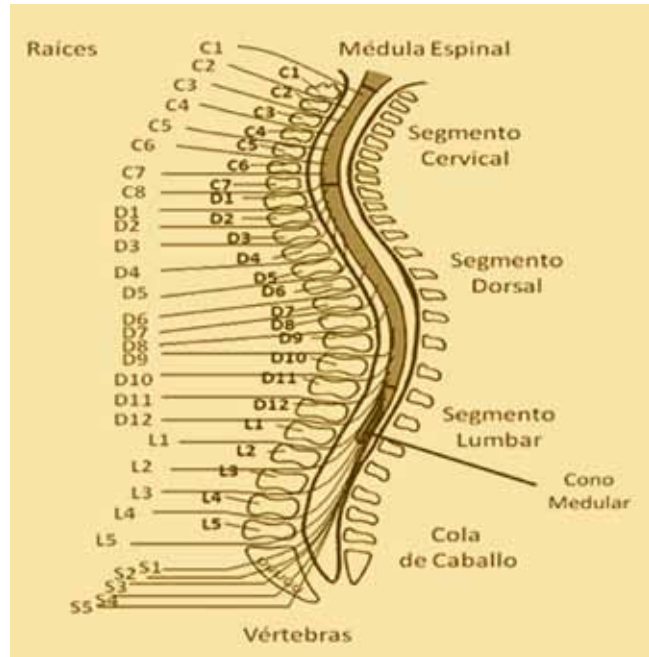


Figura 5.8 Relación de la médula espinal, raíces espinales y columna vertebral.

Note que la emergencia de C1 es sobre el atlas, C8 sobre la vértebra D1, y las sucesivas raíces bajo la vértebra correspondiente.

- **Nervio cutáneo femoral lateral (L2-L3)**

Pasa en estrecha relación a la espina iliaca antero-superior de la pelvis y el ligamento inguinal. Da la sensibilidad de la cara anteroexterna del muslo.

Este nervio, frecuentemente, se comprime en individuos obesos o en el embarazo. El uso de pretinas o cinturones ajustados son otra causa de lesión.

El cuadro se llama meralgia parestésica o el síndrome de Bernhardt-Roth y el paciente describe una sensación muy desagradable, quemante o de “acartonamiento”, en la cara externa del muslo.

La exploración da cuenta de un examen de sensibilidad alterado en el territorio señalado.

### Caso clínico 5.1

*Mujer de 23 años, cursaba el tercer trimestre del embarazo.*

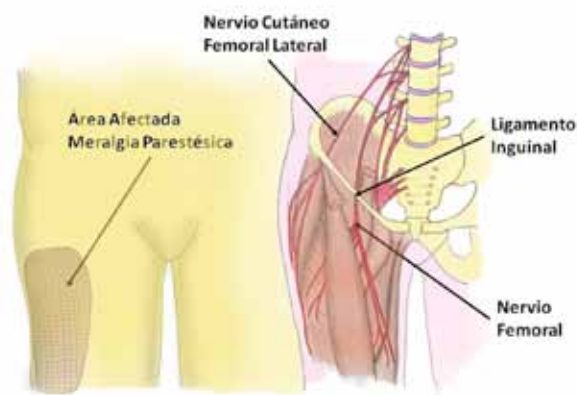
*En los momentos en que estaba de pie, y por períodos prolongados, notaba la presencia de adormecimiento y parestesias en la cara externa del muslo derecho.*

*El examen dio cuenta de una hipoestesia de la zona referida, sin un déficit motor asociado y con un reflejo rotuliano normal.*

*Las molestias desaparecieron posterior al parto.*

Ella tenía una meralgia parestésica. El peso del vientre grávido comprimía al nervio contra el ligamento inguinal, dando las molestias en el territorio referido (Figura 5.9).

*Aquí tiene otro ejemplo de la trascendencia del conocimiento integrado de la anatomía y la clínica, y evita así someter a la paciente a exámenes complementarios innecesarios.*



**Figura 5.9** Meralgia parestésica o síndrome de Bernhardt-Roth.

### • Nervio genitofemoral (L1-L2)

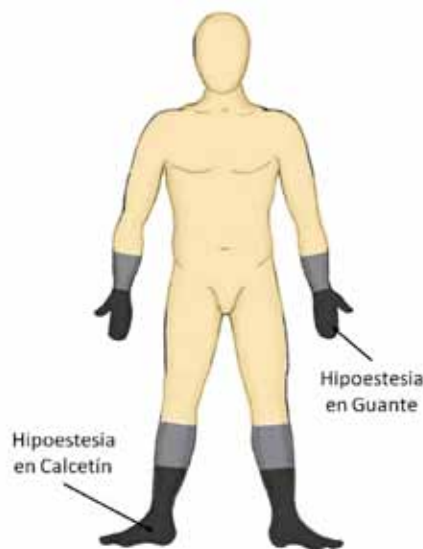
Es predominantemente sensitivo y es el responsable de la sensibilidad del escroto o los labios mayores.

Es susceptible de ser lesionado en las herniorrafias inguinales, apendicectomías y en cirugías ginecológicas.

Además del defecto de la sensibilidad en el territorio señalado, el reflejo cremastérico está ausente. En esta situación, su abolición es por una lesión periférica y no consecuencia de un daño piramidal (capítulo 3).

En el capítulo del examen motor se hizo mención de otros nervios puramente sensitivos: el calcáneo medial y el sural.

En las polineuropatías hay hipoestесias y parestesias-disestesias de la planta del pie, en calcetín, en bota corta, en bota larga, en guante, etc. (Figura 5.10). El mismo principio del compromiso distal en las fibras motoras de mayor longitud (inicio en las extremidades inferiores) se aplica para las sensitivas, al igual que el patrón simétrico.



**Figura 5.10** Patrón sensitivo de una polineuropatía.

### b) Lesiones de la médula espinal

Consecuencia de la particular neuroanatomía puede observar distintas formas de compromiso sensitivo, motor y autonómico, dependiendo de la ubicación de las lesiones en la médula espinal.

- **Sección medular completa**

El paradigma son los traumatismos raquimedulares.

Dependiendo si el nivel de la lesión es dorsal o cervical, hay una paraplejía o una tetraplejía, inicialmente flácida y arrefléctica.

A lo anterior se suma una anestesia que corresponde al segmento medular seccionado. Esta anestesia incluye todas las modalidades sensitivas, tanto protopática como epicrítica.

Además, hay una atonía vesical inicial y un íleo paralítico.

El control hemodinámico se ve severamente afectado y el paciente puede llegar a un colapso circulatorio o shock.

**Caso clínico 5.2**

*Varón de 22 años previamente sano. Presentó un cuadro caracterizado por parestesias en las extremidades inferiores y pérdida de fuerza.*

*En cuarenta y ocho horas el enfermo no fue capaz de caminar y el compromiso sensitivomotor era extensivo a las extremidades superiores.*

*En Urgencias se constató la presencia de una tetraparesia flácida M3, una arreflexia miotática y un nivel sensitivo multimodal D2. Además, había un globo vesical. El sondeo dio cuenta de un volumen de orina de 1.100 cc.*

*El estudio con una RNM medular mostró una lesión inflamatoria de la médula cervical y dorsal (Figura 5.11).*

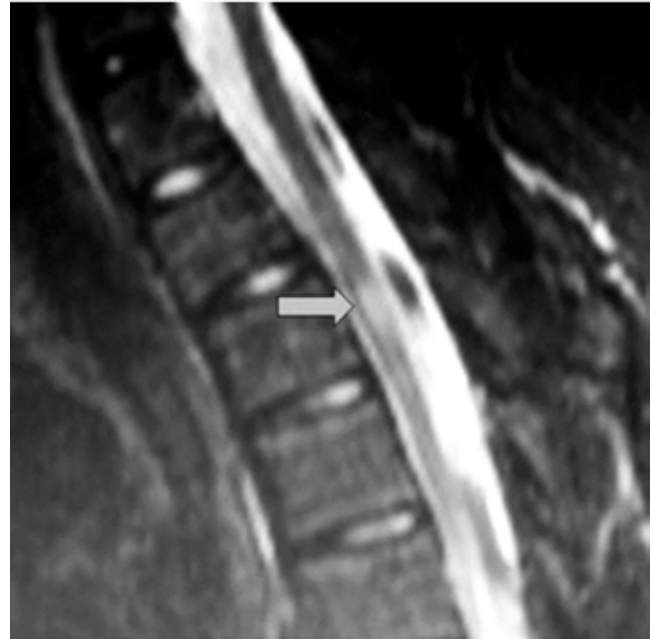*Con estos elementos se planteó el diagnóstico de una mielitis transversa y se procedió a realizar el tratamiento pertinente.*

Este caso es representativo de una mielitis transversa, sea monofásica o un brote de una esclerosis múltiple.

Debe hacer el diagnóstico diferencial de un síndrome de Guillain Barré.

*Los elementos clínicos que apoyan el diagnóstico de una mielitis transversa, y permiten dirigir el estudio, son la presencia de un claro nivel sensitivo y la*

*atonía vesical. Estos hechos son excepcionales en un síndrome de Guillain Barré.*



**Figura 5.11** RNM, corte sagital. Mielitis transversa dorsal (flecha).

- **Síndrome de hemisección medular o Brown-Séquard**

La principal causa es traumática, específicamente, por armas cortopunzantes capaces de seccionar parcialmente la médula espinal.

La vía piramidal ya se cruzó en la base de la unión bulbo-medular. Por lo tanto, hay un compromiso piramidal del lado de la lesión.

Con la interrupción del cordón posterior también hay un defecto sensitivo propioceptivo al mismo lado de la lesión. Recuerde, el cruce de esta vía está en el bulbo bajo.

Al lesionar el haz espinotalámico de un lado se afecta la sensibilidad termalgésica del lado opuesto. La decusación de estas fibras es segmentaria-medular. Como los axones de segundo orden ascienden dos o tres niveles, antes de cruzar por la comisura gris anterior, es posible encontrar una pequeña franja de disestesia dolorosa al mismo lado de la lesión.

En la Figura 5.12 se representa al síndrome de Brown-Séquard.



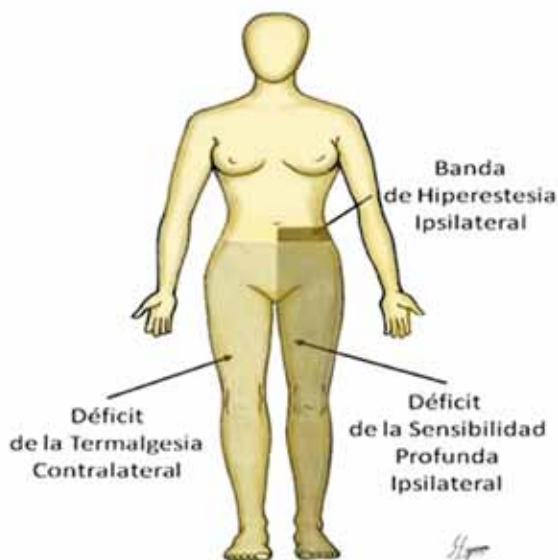
A pesar de esta precisión anatómica, muchas lesiones son parciales y lo habitual es encontrar formas incompletas del cuadro clásico.

El nivel de la lesión también lo determina por el nivel motor. Recuerde la utilidad de los reflejos miotáticos para ello.

En los traumatismos cortantes, el nivel de la lesión es más obvio. Sin embargo, el síndrome de hemisección medular lo puede ver en placas desmielinizantes o en tumores que compriman lateralmente a la médula.

Su conocimiento de la neuroanatomía, integrado a la semiología, le ayuda a dirigir un estudio con una hipótesis de la localización del proceso mórbido, y así evitar el retraso del diagnóstico.

*Recuerde, en una lesión de lento crecimiento y que comprima al haz piramidal predomina la espasticidad y la hiperreflexia por sobre la paresia. Así, el cultivo de su agudeza clínica y el desarrollo de un "razonamiento neurológico" dan sus frutos.*

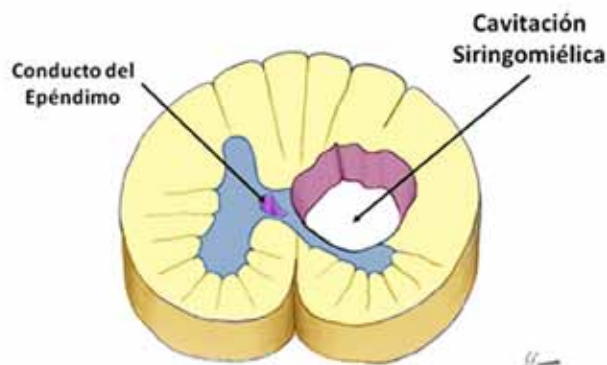


**Figura 5.12** Síndrome de hemisección medular izquierdo.

- **Síndrome siringomiélico o centromedular**

La siringomielia es una cavitación central de la médula espinal (Figura 5.13).

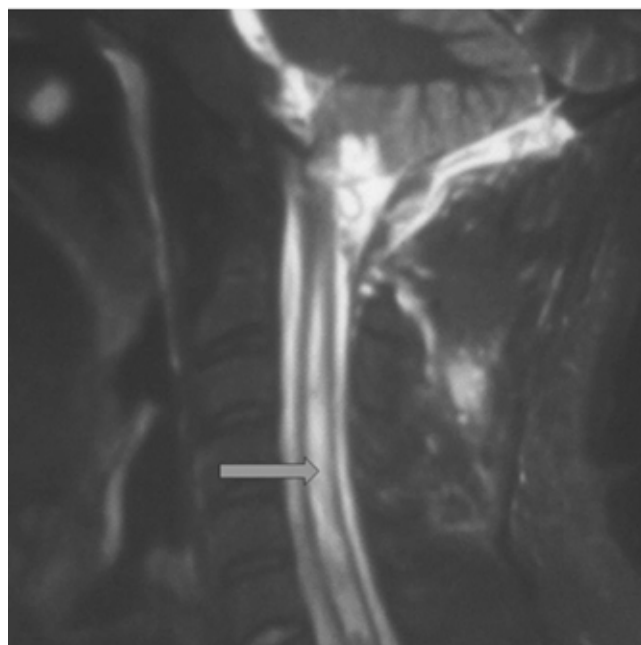
Con más frecuencia se ve en la porción cer-



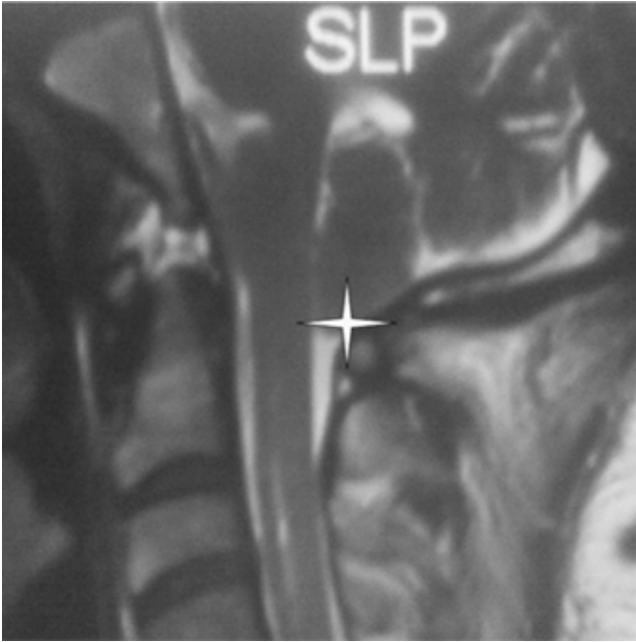**Figura 5.13** Siringomielia.

vical (Figura 5.14 a) y asociada a una malformación de Chiari (Figura 5.14 b y c). En esta última, hay un descenso de las amígdalas cerebelosas.

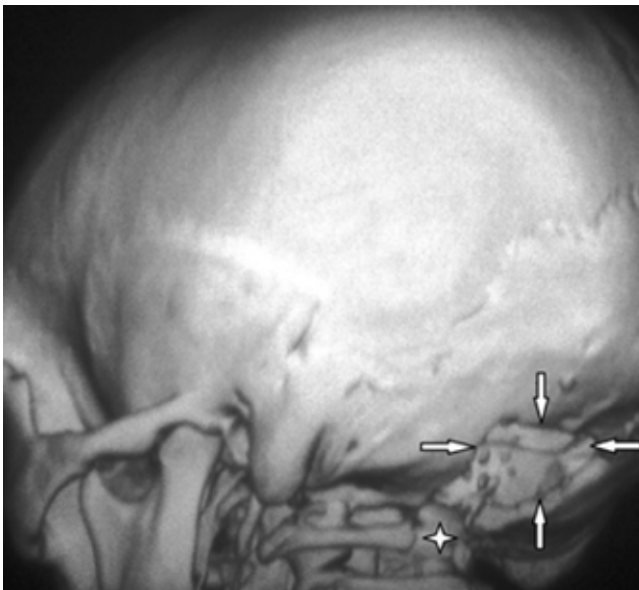
La siringomielia (del latín *siringa* o tubo hueco) se extiende por varios segmentos del cordón espinal. La lesión del cruce de las vías espinotalámicas laterales da un patrón de hipoestesia-anestesia disociado (no hay compromiso de la sensibilidad epicrítica) y suspendido. Toma la distribución en peto, en chaleco y, en los casos más severos, en escavina.



**Figura 5.14a** RNM, corte sagital. La flecha indica la cavitación central medular.



**Figura 5.14b** RNM, corte sagital. Siringomielia asociada a malformación de Chiari operada. La estrella está ubicada en el punto de resección de las amígdalas cerebelosas descendidas.



**Figura 5.14c** Reconstrucción tridimensional con TAC. Las flechas indican la craneotomía suboccipital; la estrella, la resección del arco posterior del atlas.

La dilatación centromedular crece en dirección a las zonas de menor resistencia: las astas anteriores y, más tardíamente, el haz piramidal. Por lo tanto, hay un compromiso suspendido de las neuronas motoras inferiores correspondientes, con

amiotrofia y fasciculaciones, y un síndrome piramidal bilateral bajo el nivel de lesión. La presencia de un déficit sensitivo termalgésico suspendido ayuda en el diagnóstico diferencial de una ELA.

Además de la siringomielia, hay otras condiciones patológicas que pueden dar este cuadro: un tumor de la porción central de la médula, una hematomielia traumática (síndrome de Schneider) o una malformación vascular.

- *Síndrome de los cordones posteriores*

El ejemplo clásico es la tabes dorsal, una complicación tardía de la neurosífilis (Figura 5.15).

Hay tumores que compriman los cordones posteriores, placas desmielinizantes y cuadros carenciales, como la degeneración combinada subaguda por déficit de vitamina B12. Una enfermedad genética espinocerebelosa llamada ataxia de Friedrich, también puede dar este síndrome.

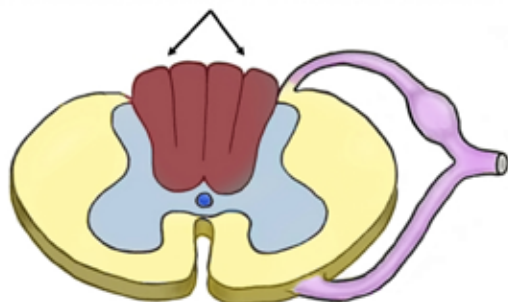
En las enfermedades señaladas, además del déficit de la sensibilidad profunda, hay un compromiso de la gran vía piramidal, por lo que puede encontrar debilidad, pero sin espasticidad ni hiperreflexia. Las fibras gruesas y mielinizadas son las responsables del componente aferente del arco reflejo y de la respuesta de estiramiento muscular.

*El paciente tiene severamente afectada la sensibilidad epicrítica que usted evalúa a través de la cinestesia y la palestesia. Asimismo, hay una arreflexia miotática e hipotonía, pero con un reflejo plantar extensor. Es una asociación muy singular en la semiología neurológica.*

Hay personas con lesiones de los cordones posteriores de la médula cervical, principalmente desmielinizantes. Al flexionar el cuello perciben “una descarga eléctrica” que desciende por la columna vertebral y puede llegar hasta las extremidades inferiores. Es el signo de Lhermitte.

El enfermo, al no disponer de la información propioceptiva, tiene a la visión como mecanismo de compensación y la prueba de Romberg fue descrita para estos efectos. El paciente debe

Compromiso de los Cordones Posteriores  
Vías de Conducción de la Sensibilidad Profunda



**Figura 5.15** Síndrome de los cordones posteriores en la *tabes dorsal*.

estar en posición erecta, con los pies juntos y en paralelo (Figura 5.16). Podrá notar algún grado de oscilación. ¡Sujétele! Al momento que le solicite que cierre los ojos, el enfermo se desploma. Los neurólogos de La Salpêtrière llamaban a la visión “el bastón de los tabéticos”.

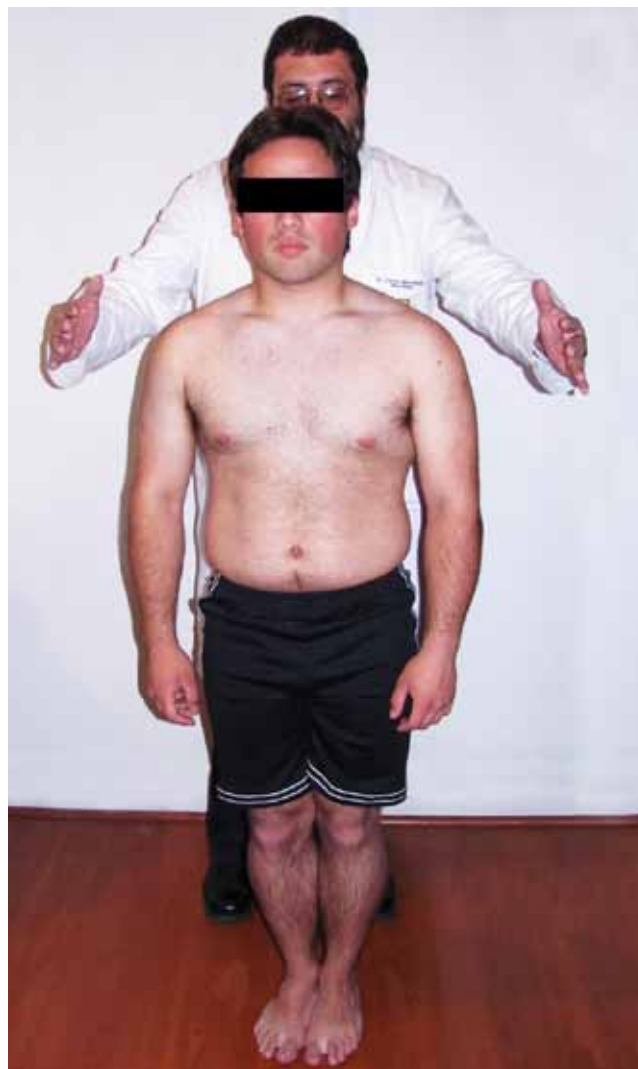Cuando el individuo se lava la cara o usa champú en la ducha, y cierra sus ojos, o al caminar en una habitación con escasa iluminación, inmediatamente nota una pérdida de equilibrio, con un alto riesgo de caída.

En la actualidad, este fenómeno se ve con relativa frecuencia en pacientes con esclerosis múltiple y que tienen placas en los densos y ricamente mielinizados cordones posteriores de la médula espinal.

### Caso clínico 5.3

*Varón de 58 años previamente sano. Consultó por un cuadro de tres meses de evolución caracterizado por astenia, adinamia, cefalea y disnea de esfuerzo. Además, refirió dificultad en la marcha asociada a “un adormecimiento” de las extremidades inferiores, y fallas en la memoria y concentración.*

*El examen neurológico mostró la presencia de una paraparesia M4 flácida, una arreflexia miotática global y reflejos plantares extensores. El examen sensitivo evidenció una apalestesia y acinestesia con un nivel D12 (crestas ilíacas). La sensibilidad superficial estaba indemne. La prueba de Romberg fue positiva y la marcha tenía el clásico patrón tabético.*



**Figura 5.16** Prueba de Romberg.

*En la RNM de médula espinal dorsal había una hiperintensidad de los cordones posteriores y laterales, sin un efecto expansivo.*

*De los exámenes de laboratorio el VDRL y ELISA para el VIH-1 fueron no reactivos. En el hemograma había una anemia macrocítica, con un nivel plasmático de vitamina B12 muy bajo y la presencia de anticuerpos anticélulas parietales a títulos elevados. La endoscopia digestiva confirmó una severa gastritis atrófica.*

*Se diagnosticó una anemia perniciosa. El aporte parenteral de vitamina B12 y ácido fólico re-vertieron completamente los síntomas y signos enumerados.*

Este caso es muy ilustrativo de una degeneración combinada subaguda por déficit de vitamina B12,

en el contexto de una anemia perniciosa.

Cada vez se ve menos la tabes dorsal. La neurosífilis se asocia con mayor frecuencia a los pacientes infectados con el VIH-1. Aquí se expresa por las formas más precoces de la enfermedad, como una meningitis sintomática del período secundario, el compromiso ocular y meningovascular.

- **Síndrome de la arteria espinal anterior**

La irrigación de la médula está dada, principalmente, por la arteria espinal anterior. En su formación participan diferentes aferentes según el nivel espinal. La parte más alta la constituyen ramas de las arterias vertebrales. Hay también una contribución de arterias cervicales y de las intercostales. Una rama directa de la aorta es la arteria radicular magna o de Adamkiewicz. En el 75% de los individuos se origina entre los cuerpos vertebrales D9 y D11. Esta arteria es susceptible de dañarse en cirugías de aneurismas de la aorta abdominal o en la enfermedad ateromatosa severa. El sistema espinal anterior irriga los dos tercios anteriores de la médula y tiene un patrón de circulación terminal (Figura 5.17).

La instalación aguda de una paraplejía en un enfermo con los factores de riesgo citados y que exista un nivel sensitivo termalgésico, pero con indemnidad de la palestesia-cinestesia, son propios del síndrome de la espinal anterior.

Hay dos arterias espinales posteriores, y forman un abundante y eficiente plexo vascular que asegura una buena irrigación de los cordones posteriores.

#### **Caso clínico 5.4**

*Varón de 78 años portador de un gran aneurisma aórtico abdominal.*

*Se procedió a la cirugía. En el posoperatorio el enfermo era incapaz de movilizar sus extremidades inferiores.*

*El examen neurológico objetivó una paraparesia flácida. Los reflejos miotáticos estaban ausentes y los reflejos plantares era extensores. En*

*el examen de sensibilidad se constató una anestesia bajo el nivel D10. La cinestesia y palestesia estaban conservadas.*

Este desafortunado paciente tuvo un infarto del territorio de la espinal anterior. Un gran aneurisma aórtico se extendía hasta la bifurcación ilíaca, lo que permite inferir que la arteria radicular magna de Adamkiewicz se vio comprometida durante el procedimiento.

- **Síndrome del epicono**

Es el segmento medular ubicado sobre el cono medular. En este síndrome hay una parálisis y anestesia desde L2 a L5. Por lo tanto, el reflejo aquileo está conservado. El compromiso vesical es espástico y el reflejo plantar puede ser extensor.

- **Síndrome del cono medular**

Corresponde a la región terminal de la médula espinal, segmentos S1 al S5 (Figura 5.18), y en el adulto el cono medular llega hasta los cuerpos vertebrales L1-L2.

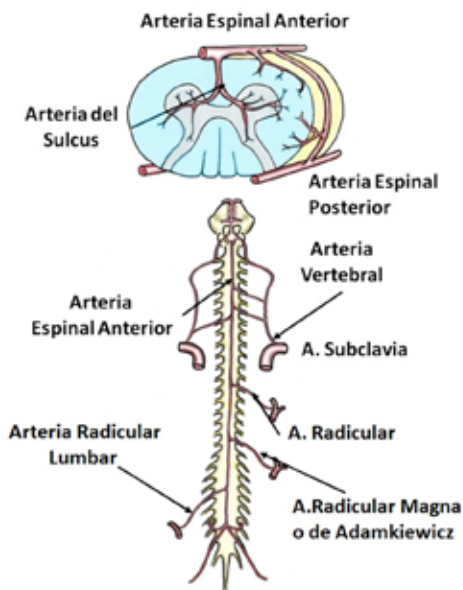
Al comprometer los segmentos sacros hay una anestesia en “silla de montar” que se extiende a la cara posterior de los muslos y una parálisis flácida de los músculos de la corva, periné y del esfínter anal. Además, se asocia a trastornos vegetativos de la función sexual y de los esfínteres (atónia vesical y estreñimiento). Puede estar abolido el reflejo aquileo, aunque el rotuliano está conservado y rara vez hay dolor.

Las lesiones más frecuentes, además de malformaciones congénitas, son de causa tumoral (Figura 5.19) y traumática.

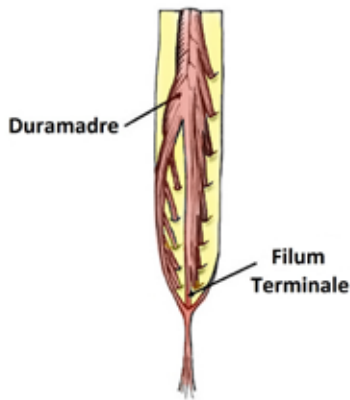
- **Síndrome de la cola de caballo**

El cono se fija a la cara posterior del sacro a través del filum terminale e inmediatamente lateral a este discurren las raíces espinales sacras.

El síndrome se caracteriza por una parálisis flácida y asimétrica que puede incluir pie, pierna, región posterior del muslo, nalgas y periné. La anes-



**Figura 5.17** Irrigación de la médula espinal.



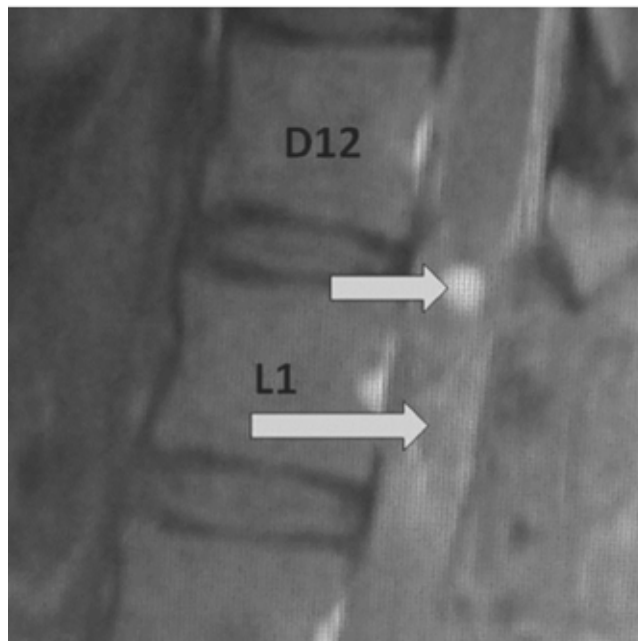
**Figura 5.18** Cono medular.

tesia tiende a ser más restringida y asimétrica que en el síndrome del cono medular. El reflejo aquileo está ausente y el reflejo plantar es indiferente. También hay trastornos de los esfínteres e impotencia.

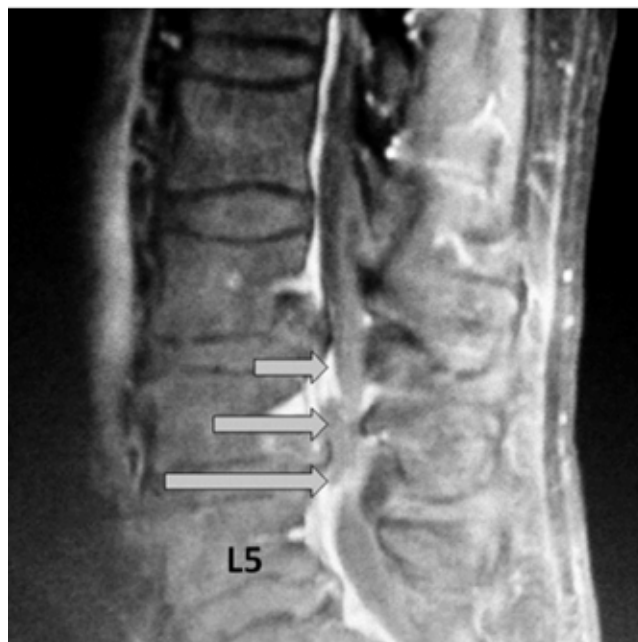
Una de las características distintivas de este cuadro es un intenso dolor radicular. Las lesiones más frecuentes son, también, congénitas, tumorales (Figura 5.20) y traumáticas.

### c) Lesiones del tallo encefálico

Ya se señalaron algunas características de las lesiones del tallo cerebral en el capítulo del examen de los nervios craneanos.



**Figura 5.19** RNM, corte sagital. Tumor del cono medular (flechas).



**Figura 5.20** RNM, corte sagital. Tumor de la cauda equina (flechas).

La anatomía de la sensibilidad se caracteriza por lo siguiente: en las porciones más caudales del tallo (bulbo y protuberancia) la vía lemniscal (ubicada medialmente) está alejada de la vía espinotalámica (ubicada a lateral), lo que determina que se den

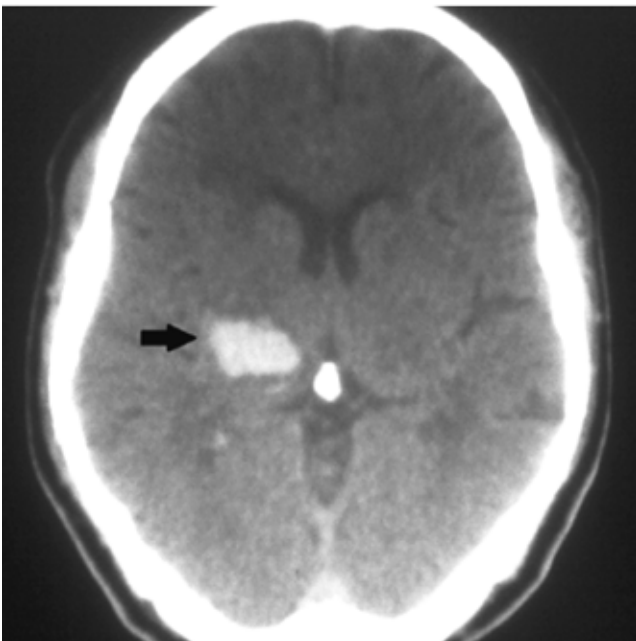
patrones de sensibilidad disociados. Por otra parte, la sistematización de la irrigación del tronco encefálico contribuye a la presencia de este tipo de defectos sensitivos. Además, hay un defecto sensitivo alterno. Un ejemplo clásico ya fue señalado en el Capítulo 4, el síndrome bulbar lateral o de Wallemborg.

El lemnisco medial (neurona sensitiva epicrítica de segundo orden) se une a la vía espinotalámica (neurona sensitiva protopática de segundo orden) y a las neuronas supranucleares del trigémino (ya decusadas) en el mesencéfalo. Por tanto, todas las lesiones rostrales del tallo cerebral producen defectos sensitivos multimodales y no disociados.

#### d) Lesiones del tálamo

Desde núcleos específicos del tálamo se proyectan hacia la corteza cerebral las neuronas sensitivas de tercer orden.

Las lesiones talámicas, especialmente las hemorrágicas, pueden dar una grave y mortificante hiperpatía asociada a un defecto sensitivo multimodal y severo. Es el síndrome talámico de Déjerine-Roussy (Figura 5.21).



**Figura 5.21** TAC de cerebro. Hematoma del tálamo derecho.

#### e) Lesiones de la corteza cerebral

Hay un defecto sensitivo que sigue la distribución del homúnculo somatosensorial. En la especie humana hay una extensa representación de la cara y las manos.

Habitualmente no hay anestesia sino hipoestesia.

Existen defectos como la incapacidad de discriminar dos estímulos simultáneos. Esto depende de la zona corporal explorada. En los pulpejos de los dedos es posible discriminar dos estímulos separados por milímetros, pero en la piel del dorso ocurre en distancias de centímetros. Verifíquelo en usted mismo.

Dibuje sobre la piel figuras como círculos, triángulos, cruces, letras, números, etc. El reconocimiento de estas formas, o grafestesia, depende de la corteza cerebral somatosensorial y su lesión da una agrafestesia.

Un paciente con polineuropatía puede tener una hipoestesia leve. Si se le entrega un objeto (una moneda, por ejemplo), al haber una indemnidad cortical, el sujeto es capaz de reconocerlo. En lesiones corticales se produce la situación inversa o astereognosia.

#### Caso clínico 5.5

*Varón de 72 años, diestro, con el antecedente de una HTA mal controlada. Abruptamente presentó un defecto sensitivo y motor del lado izquierdo del cuerpo.*

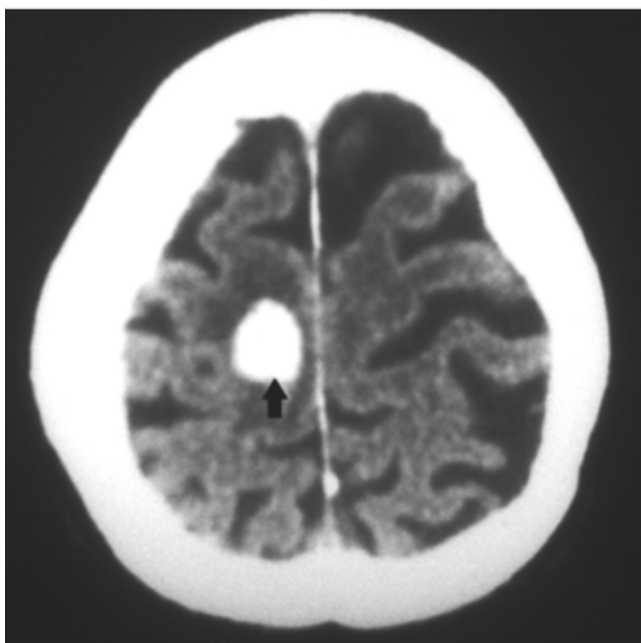
*Una TAC mostró un hematoma parietal derecho (Figura 5.22).*

*Si bien había un síndrome piramidal izquierdo, no era severo. La principal queja del enfermo era el “adormecimiento” de la extremidad superior izquierda.*

*La exploración de la sensibilidad dio cuenta de una discreta hipoestesia multimodal en todo el hemicuerpo izquierdo. Se exploró la discriminación de dos puntos y la grafestesia. Estaban francamente alterados y resultó llamativa esta discordancia para lo leve del déficit sensitivo.*

*Al pasarle objetos, sin que los pudiera ver, y pedirle que los reconociera con su mano izquierda (una moneda, un lápiz, una cuchara y una llave), el enfermo fue capaz de describirlos, pero no logró su identificación.*

Este es un ejemplo de una aestereognosia e implica el daño de la corteza cerebral somatosensorial.



**Figura 5.22** TAC de cerebro. Hematoma parietal derecho.

## 5 Los signos meníngeos

Los signos meníngeos traducen la irritación de las raíces espinales sensitivas en su trayecto subaracnoideo.

La presencia de un LCR inflamatorio, de sangre, químicos o células neoplásicas hacen que las raíces estén irritadas y sensibles. Su elongación produce una respuesta refleja.

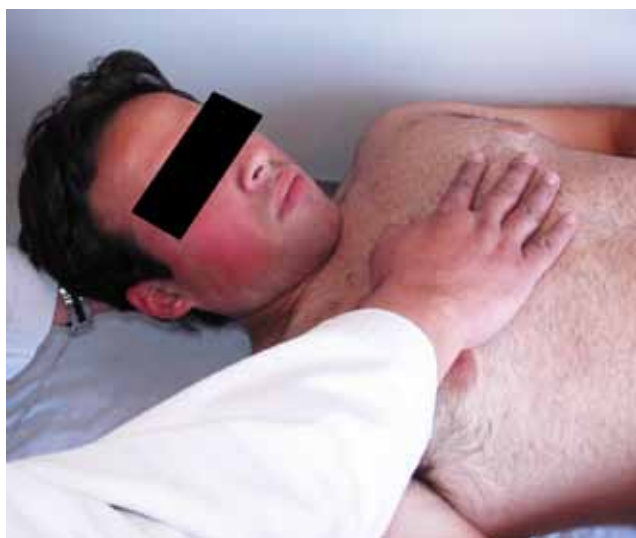Tenga en consideración que los signos meníngeos pueden estar ausentes en las edades extremas de la vida o en el coma.

*¿Cuáles son los signos meníngeos y cómo se obtienen?*

### a) La rigidez de nuca

Tome la cabeza de paciente apoyando la región occipital en la palma de su mano. Primero, desplácela en el sentido lateral. En enfermos añosos y con patología degenerativa de la columna cervical, encuentra una limitación al mover la cabeza en esa dirección. Considere este hecho, ya que puede detectar una rigidez de nuca por artrosis cervical y no por la irritación de las raíces espinales. Luego, realice una flexión de la cabeza en dirección al tórax del enfermo (Figura 5.23). Notará que en una primera fase no hay resistencia, pero con el progreso del movimiento aparece una resistencia abrupta e involuntaria.

*La rigidez de nuca también puede verse en lesiones de la fosa posterior o en tumores del foramen magno.*



**Figura 5.23** Signos meníngeos. Pesquisa de la rigidez de nuca.

### Caso clínico 5.6

*Mujer de 84 años solo con el antecedente de artrosis. Fue llevada a Urgencias por la instalación de un cuadro febril y un estado de confusión de veinticuatro horas de evolución.*

*Al examen, la paciente estaba confusa, febril (38,5 °C axilar) y deshidratada. La evaluación neurológica no mostró focalidad alguna.*

*En la obtención de los signos meníngeos fue llamativa una marcada rigidez de nuca, pero que estaba presente en todos los planos del despla-*

zamiento de la cabeza. No estaban los signos de Kerning ni Brudzinski.

El hemograma tenía 13.000 blancos, con desviación a izquierda, una VHS de 53 mm/hora y una proteína C reactiva muy elevada. En el sedimento de orina habían abundantes leucocitos y placas de pus.

Se inició el tratamiento para una pielonefritis aguda y aporte de volumen. La paciente se recuperó por completo

Una radiografía de la columna cervical evidenció una severa artrosis.

En este caso la rigidez de nuca fue causada por la artrosis de la enferma y no correspondía a un real signo meníngeo. El foco séptico era urinario y el haber considerado la rigidez de nuca como un elemento de apoyo de una meningitis hubiera llevado a un diagnóstico erróneo.

### b) El signo de Brudzinski

Realice la misma maniobra anterior, pero haciéndolo con mayor vigor. La respuesta es una flexión de las rodillas (Figura 5.24).

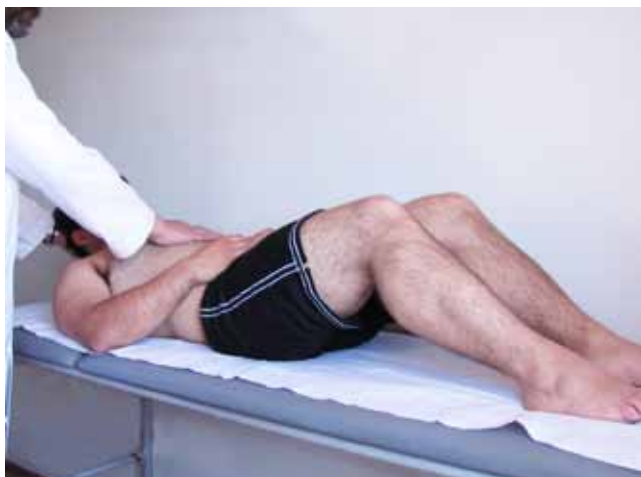

Figura 5.24 Signos meníngeos. Signo de Brudzinski.

### c) El signo de Kerning

Eleve las dos extremidades inferiores con las rodillas en extensión. A los pocos grados aparece una flexión refleja de las rodillas. (Figura 5.25).

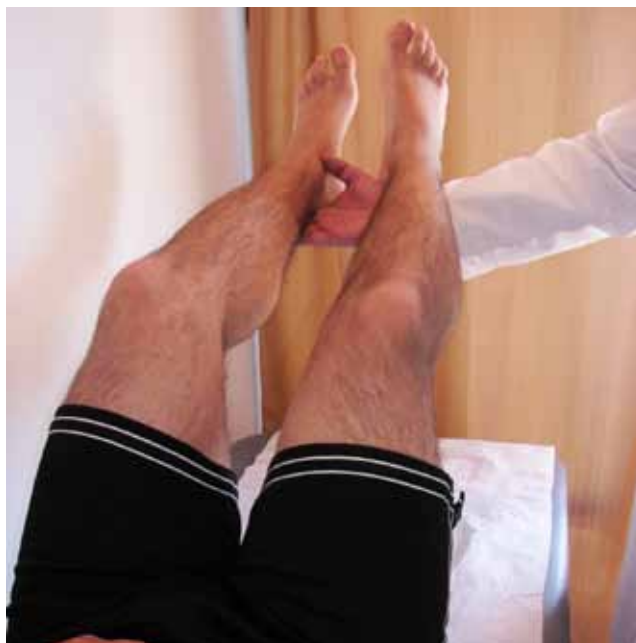

Figura 5.25 Signos meníngeos. Signo de Kerning.

En un paciente despierto las maniobras citadas evocan un intenso dolor.

En situaciones extremas, el enfermo toma una postura con la cabeza en hiperextensión, el troco en flexión y las extremidades inferiores con las rodillas y caderas flexionadas. Se denomina la posición en “gatillo de escopeta”.

En niños es posible llegar a un opistótonos, el cual es clásico del tétanos (Figura 5.26).

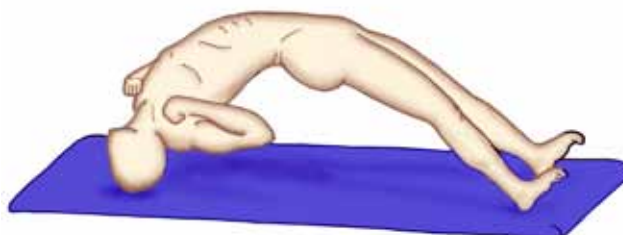


Figura 5.26 Opistótono.



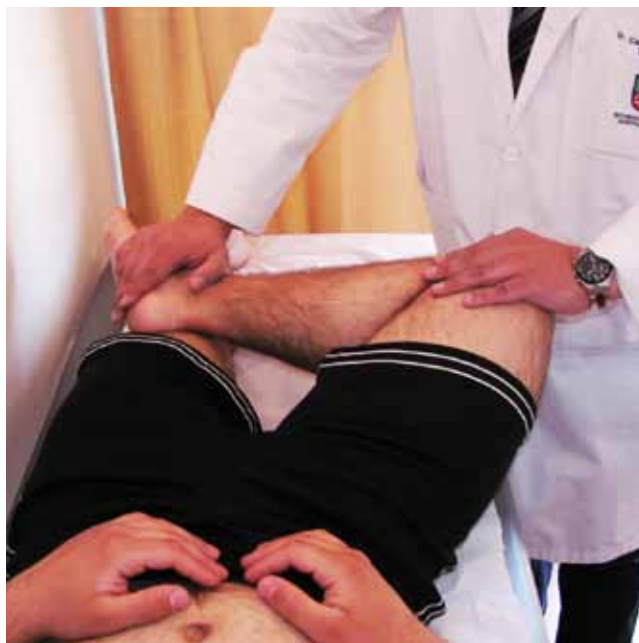*¡Precaución!*

*En un paciente politraumatizado existe la posibilidad de una lesión raquímedular cervical y los signos meníngeos no son de mayor utilidad. Por el contrario, el intentar obtenerlos puede dejar al paciente tetrapléjico.*

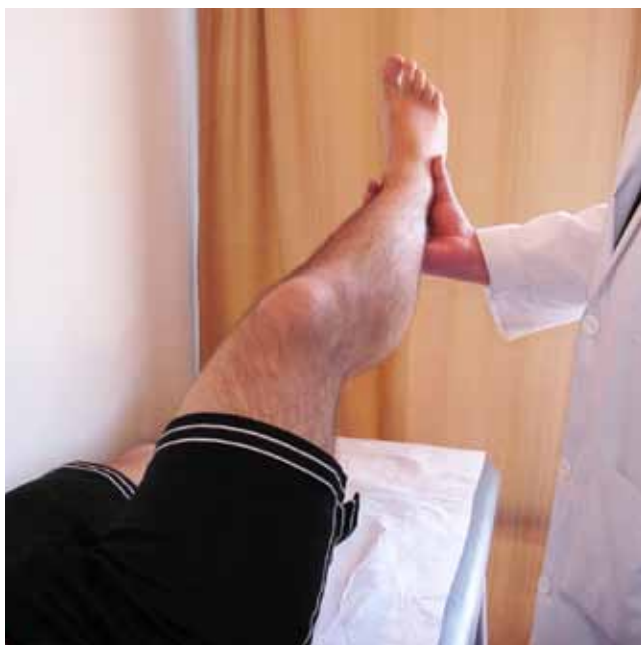Dentro de la irritación de las raíces no olvide el factor mecánico. Puntualmente hago referencia a una hernia del núcleo pulposo que esté en contacto con una raíz.

Por ejemplo, en una compresión de la raíz S1 derecha. Al elevar la extremidad inferior derecha en extensión, a los pocos grados se produce dolor con una flexión refleja de la rodilla en la extremidad afectada (Figura 5.27). Es el signo de Lasègue, de gran utilidad en el examen del síndrome ciático.

Destaco al signo de Patrick. Si bien no es un signo meníngeo, es útil en el diagnóstico diferencial de la patología de las extremidades inferiores. Obténgalo al cruzar la pierna del paciente sobre el muslo y realice una presión hacia abajo (Figura 5.28). El dolor indica la presencia de algún proceso mórbido de la articulación de la cadera.



*Figura 5.28 Signo de Patrick.*



*Figura 5.27 Signo de Lasègue.*

## Bibliografía general

- Barraquer Ferré L, De Gispert Cruz I, Castañer Vendrell E. Tratado de enfermedades nerviosas. Barcelona: Salvat Editores, 1936.
- Bickerstaff ER, Spillane J. Neurological Examination Clinical Practice. 5th ed. Oxford: Blackwell, 1989.
- Brazis PW, Masdeu JC, Biller J. Localization in Clinical Neurology. 5th ed. Philadelphia: Lippincott Williams & Wilkins, 2006.
- DeJong R. The Neurological Examination. 5th ed. Philadelphia: Harper & Row, 1991.
- DeMyer WE. Technique of the Neurologic Examination. 5th ed. New York: McGraw-Hill, 2004.
- Dyck PJ, Thomas PK. Peripheral Neuropathy. 4th ed. Philadelphia: Saunders, 2005.
- Haymaker W, Woodhall B, Peripheral Nerves Injuries-Principles of Diagnosis. Philadelphia: Saunders, 1953.
- Lévy-Valensi J. Précis de diagnostic neurologique. Deuxième Édition. Paris: Librairie JB Baillière et Fils, 1932.
- Micheli FE, Fernández Pardal M. Neurología. 2ª ed. Buenos Aires: Editorial Médica Panamericana, 2010.
- Molina JA, Luquín R, Jiménez-Jiménez FJ. Manual de diagnóstico y terapéutica neurológicas. 2ª ed. Barcelona: Viguera Editores, 2007.
- Netter FH. M.D. Atlas de anatomía humana. 4ª ed. Barcelona: Elsevier Masson, 2007.
- Parent A. Carpenter's Human Neuroanatomy. 9th ed. Baltimore: Williams & Wilkins, 1996.
- Ropper A, Samuels M. Adams and Victor's Principles of Neurology. 9th ed. New York: McGraw Hill, 2009.
- Rowland LP, Pedley TA. Merritt's Neurology. 12th ed. Philadelphia: Lippincott Williams & Wilkins, 2009.
- Yazici Y, Kagen LJ. Clinical presentation of the idiopathic inflammatory myopathies. *Rhem Dis Clin N Am* 2002; 28: 823-32.
- Zarranz JJ. Neurología. 4ª ed. Barcelona: Elsevier España, 2007.

# EL EXAMEN DEL PACIENTE EN SOPOR Y COMA

CAPÍTULO

# 6

*“Por coma entendemos un trance cerebral agudo y evolutivo en el que no se dan acciones y sí solo ciertas respuestas reflejas, primitivas, espontáneas o provocadas. El coma supone apremio vegetativo y orgánico general junto a daño cerebral, visible o invisible, metabólico. Por tanto, no constituyen coma los cuadros estancados sin perturbaciones vegetativas aunque no se den en ellos actos”.*

(Guillermo Brinck Pashwall (†), profesor emérito de neurología de la Universidad de Chile, Segundo Congreso Panamericano de Neurología, 1960)

El enfrentar a un enfermo inconsciente difiere de un paciente despierto y cooperador.

Usted ya conoce las bases para realizar un examen médico y neurológico tendiente a establecer, con la mayor premura, la etiología del compromiso de conciencia.

Sin duda, este tipo de enfermos los verá en la guardia de Emergencias y Unidades de Cuidados Críticos.

## 1 El primer paso frente al paciente en sopor o coma

Lo primero que debe realizar es el ABC en un enfermo con amenaza vital.

La “A” y la “B” están referidas a asegurar que la vía aérea esté permeable y que el paciente reciba una adecuada oxigenación. En muchas ocasiones es necesaria la intubación traqueal.

La “C” hace mención a la circulación. Debe establecer si el enfermo está en un paro cardiorespiratorio (PCR) o en un estado de colapso hemodinámico o shock.

Obviamente, la presencia de un PCR implica el inicio inmediato de las maniobras de resucitación.

En toda persona comprometida de conciencia debe asegurarse, a lo menos, un par de vías periféricas que permitan el aporte de volumen, electrolitos y glucosa.

*Por lo tanto, es esencial dar un adecuado soporte de ventilación, circulatorio, de electrolitos y glucosa antes de seguir con las disquisiciones diagnósticas del caso.*

Desnude al individuo y realice una rápida inspección dirigida a encontrar signos de trauma-

tismo, orificios de entrada de una bala o heridas cortopunzantes. Observe la coloración de la piel: la palidez intensa, la cianosis o el clásico tinte rojo cereza de la intoxicación por monóxido de carbono. Podría ver la presencia de petequias y equimosis en el caso de una septicemia por meningococo.

¡Use su olfato! Por ejemplo, un enfermo soporoso en hiperventilación (respiración de Kussmaul) y con un olor característico a acetona o frutas maduras, permite hacer el diagnóstico de una cetoacidosis diabética. Muchas veces, especialmente en niños y jóvenes, la presentación de una diabetes mellitus tipo I ocurre en dichas circunstancias. Este olor, también, lo encuentra en el ayuno prolongado. El aliento del paciente que ha ingerido etanol o el “olor a orina” del enfermo con una encefalopatía urémica son de fácil detección.

De entrada, realice una prueba rápida de glicemia. Actualmente se disponen de máquinas portátiles altamente confiables. El enfermo que ingresa inconsciente pudo haber sido encontrado en esta condición y usted ignora todo antecedente.

Bien, ya tiene a su paciente estabilizado y sin una amenaza vital, en lo inmediato.

## 2 El paso siguiente a la estabilización del enfermo

### 2.1 ¿Qué debe preguntarse respecto al compromiso de conciencia?

#### a) Lesión focal-estructural o difusa toxicometabólica del SNC

Lo primero es definir si está frente a un sopor o coma causado por una lesión estructural del SNC, o por una alteración de la homeostasis o causa toxicometabólica.

#### b) Si sospecha una lesión estructural del SNC, ¿es supra o infratentorial?

Estos cuestionamientos tan importantes se resuelven con la realización de un examen neurológico

estructurado y orientado al paciente inconsciente. Esta particular exploración le permite solicitar los exámenes complementarios pertinentes y, finalmente, llegar a un diagnóstico certero y dar el tratamiento que corresponda.

## 3 La sistematización del examen neurológico

### 3.1 El compromiso cuantitativo de la conciencia y la actividad motora

Defina el grado del compromiso cuantitativo de conciencia.

#### a) Sopor profundo

En el caso del sopor profundo, un estímulo nociceptivo intenso (maniobra de Foix) hace que el enfermo esboce una respuesta defensiva, la cual es un acto. Aquí nuevamente entra a tallar la utilidad de “la asimetría en la neurología”. Por ejemplo, un paciente puede hacer una mueca de dolor con el lado izquierdo de la cara y mover las extremidades superiores e inferiores de ese lado con una “intencionalidad defensiva”. Este simple hecho le indica que hay una hemiplejía derecha y con una alta probabilidad encontrará una lesión focal del SNC.

Seguramente, conoce la escala de coma de Glasgow (Tabla 6.1). Si bien fue desarrollada para definir gravedad, conducta y pronóstico en un enfermo con un TEC, su aplicación a individuos en sopor o coma es útil. No obstante, hay puntos que es importante aclarar.

*La puntuación se obtiene en base a “la mejor respuesta”. Por lo tanto, no le indica la presencia de un “daño focal”, elemento clave para el diagnóstico de una lesión de un área específica del SNC.*

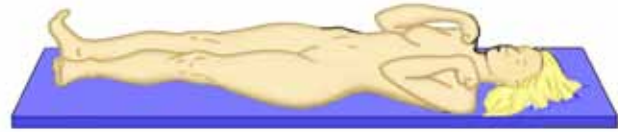*Esta escala tampoco informa del fondo del ojo ni de la presencia de signos meníngeos.*

*Un puntaje igual o menor a ocho implica intubación traqueal con los resguardos de una potencial lesión de la columna cervical.*

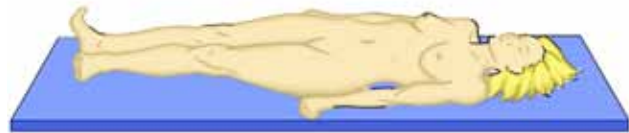*¡Tenga muy claro que la aplicación de la escala de Glasgow no reemplaza al examen neurológico!*

**Tabla 6.1** Escala de Coma de Glasgow

<b>Apertura de los Ojos</b>	
Espontánea	4
A la voz	3
Al dolor	2
Nula	1
<b>Respuesta Verbal</b>	
Orientado	5
Confuso	4
Inapropiado	3
Ininteligible	2
Ninguna	1
<b>Respuesta Motora</b>	
Obedece Órdenes	6
Localiza el dolor	5
Retira la extremidad	4
Sinergia de flexión	3
Sinergia de extensión	2
Sin respuesta	1
 Valores	 3-15
<b>Valor igual o &lt; a 8: PACIENTE GRAVE</b>	



**Figura 6.1** Sinergia de flexión.



**Figura 6.2** Sinergia de extensión.

*coma con sinergias extensoras es más grave que un coma con sinergias de flexión.*

Un mismo paciente puede evolucionar desde un sopor profundo hasta un coma sin respuesta. Sin duda, esto indica un pronóstico ominoso. No obstante, también puede darse la situación inversa y que indica una evolución a la mejoría. Por eso es fundamental que en cada evaluación del enfermo consigne el tipo de respuesta motora.

*También, en el coma la asimetría apoya el diagnóstico de una lesión focal del SNC. Por ejemplo, la presencia de sinergias de flexión en un lado del cuerpo con ausencia de respuesta en lado opuesto.*

## b) Coma

En el caso del coma, el estímulo nociceptivo no es capaz de generar respuestas motoras de intencionalidad o actos.

De existir actividad motora, esta es automática e integrada en el tallo cerebral. Así, hay un coma con sinergias de flexión (Figura 6.1), con sinergias extensoras (Figura 6.2) y un coma sin respuesta. De ello, surge un concepto importante: “el deterioro rostrocaudal” del SNC frente a noxas focales o difusas, indicador de un proceso dinámico y evolutivo.

*Un coma sin respuesta implica una mayor gravedad que un coma con sinergias extensoras. A su vez, un*

Además de la actividad motora, debe examinar el tono, reflejos miotáticos y plantar.

En el coma, frecuentemente encuentra un reflejo plantar extensor bilateral. Su presencia no necesariamente indica un daño focal del SNC. Por ejemplo, en una encefalopatía anóxica (post PCR), habitualmente hay una respuesta plantar extensora.

*Un paciente en ventilación mecánica puede estar bajo efectos de sedación y de bloqueadores neuromusculares.*

Sea cuidadoso cuando se le pida examinar a un paciente al que ya se le retiraron los depresores del SNC y bloqueadores de la placa motora. La farmacocinética es muy variable en un enfermo grave, añoso, con falla de múltiples órganos y que recibe una gran cantidad de fármacos.

*Siempre existe la posibilidad del efecto residual de las drogas, restándole validez al examen neurológico que realice.*

### c) El síndrome de hipertensión intracraneal

Se caracteriza por la presencia de una cefalea pertinaz y progresiva. El enfermo tiene náuseas, vómitos y el fondo de ojo da cuenta de un edema de papila.

En el adulto la cavidad craneana es inextensible. En los lactantes, al tener sus fontanelas abiertas, la compensación transitoria al incremento de la PIC se hace a través de un aumento del perímetro craneal.

*En el momento que el SHIC se descompensa el individuo cae en sopor o coma y se establece el fenómeno del deterioro rostrocaudal.*

Hay un cono de presión que lleva a un sufrimiento del tallo cerebral y culmina con la muerte.

La presión descendente produce hernias supra e infratentoriales.

Dentro de las primeras está la del cíngulo. La circunvolución homónima se desplaza bajo la hoz del cerebro.

La otra es la uncal. En ella el hipocampo pasa a través de la tienda del cerebelo, comprime al III nervio (capítulo 4) y al mesencéfalo. Si la herniación es bilateral, hay desgarros de las pequeñas arterias perforantes del tronco basilar y aparecen focos de hemorragias en el tegmento pontino, o de Duret.

La fase final corresponde a un tipo de hernia infratentorial donde las amígdalas del cerebelo pasan por el foramen magno y comprimen al bulbo con el consecuente fallecimiento del enfermo.

En los procesos expansivos ubicados bajo

la tienda del cerebelo puede producirse un tipo de hernia infratentorial infrecuente. Aquí, el vermis del cerebelo asciende a través del tentorio.

Fisiopatológicamente, el aumento de la PIC limita la presión de perfusión del encéfalo. Un mecanismo compensatorio es el aumento de la presión arterial – se acompaña de bradicardia –; es el efecto Cushing. Finalmente, la PIC supera a la presión arterial media y hay un cese completo de la circulación cerebral, condición que encuentra en la muerte encefálica.

La Figura 6.3 muestra algunas de hernias referidas.

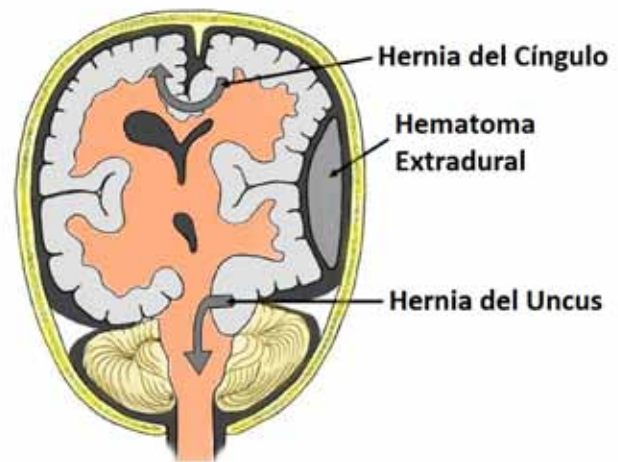


Figura 6.3 Algunas de las hernias del encéfalo.

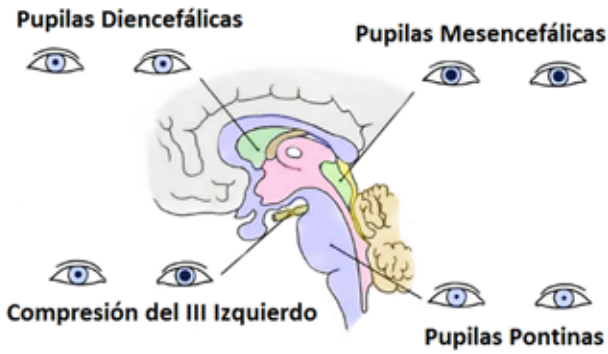
## 3.2 El examen pupilar

Siguiendo el concepto del deterioro rostrocaudal, en la Figura 6.4 se exponen las alteraciones de las pupilas de acuerdo a la severidad del compromiso de conciencia.

Para el examen pupilar tome las precauciones señaladas en el capítulo 4.

### a) Pupila diencefálica

Las pupilas por disfunción diencefálica se caracterizan por ser mióticas y reactivas al estímulo lumínico. Si son asimétricas, en un paciente soporoso y con una hemiplejía del lado contrario a la miosis, indican una lesión estructural del tálamo.



**Figura 6.4** Pupilas según el nivel de lesión.

### b) Pupila mesencefálica

El nivel mesencefálico lo definen pupilas midriáticas arreactivas. A veces, hay una desviación conjugada de la mirada hacia abajo. Asimismo, es posible objetivar un hipus pupilar espontáneo; al observar las pupilas ve cómo se producen contracciones y dilataciones sin que medie un estímulo luminoso.

Una anisocoria con una pupila midriática y arreactiva puede ser causada por una compresión del tercer nervio contra la tienda del cerebelo. Esto tiene valor localizador y es indicador de una lesión estructural. La pupila midriática señala el lado de la lesión.

### c) Pupila pontina

En la medida que la progresión rostrocaudal continúa, puede ver las pupilas pontinas, característicamente puntiformes y reactivas, o del tipo *pinpoint*.

### d) Pupila bulbar

En una persona agónica, con compromiso del bulbo, las pupilas están en una midriasis media y no son reactivas a una potente fuente de luz, situación que se ve en la muerte.

### e) Reflejo cilioespinal

Un complemento del examen pupilar es el reflejo cilioespinal. Comprima con su índice y pulgar el músculo trapecio: de haber una indemnidad de la vía simpática observa una dilatación de la pupila.

*En todas estas consideraciones respecto al tamaño, simetría y reactividad pupilar tenga siempre presente la posibilidad de fármacos, ya sea instilados tópicamente en un ojo y las drogas de uso sistémico.*

*Por ejemplo, en una intoxicación por opiáceos el paciente está en un coma profundo, tiene pupilas puntiformes y hay una severa depresión respiratoria. Todo lo anterior se puede revertir usando un fármaco antagonista que, sumado a un examen toxicológico, le permiten establecer el diagnóstico de una condición potencialmente curable.*

## 3.3 El examen de la mirada

En el paciente soporoso es frecuente ver un “vagabundeo ocular”, lo cual indica la indemnidad de los nervios motores oculares y de los centros integradores supranucleares de la mirada conjugada horizontal y vertical.

### a) Desviación conjugada de la mirada en el plano horizontal

La desviación conjugada de la mirada en el plano horizontal con una hemiplejía del lado opuesto indican que la lesión está en el lóbulo frontal del lado al que se desvía la mirada.

La desviación conjugada de la mirada en el plano horizontal con una hemiplejía del mismo lado indican una lesión en el puente del lado contrario.

### b) Mirada no conjugada y desviación en el plano vertical

Ante la presencia de una mirada no conjugada, o con desviaciones en el plano vertical u oblicuo, debe sospechar de una noxa estructural intrínseca del tallo encefálico.

### 3.4 El reflejo oculocefálico

En condiciones normales, si usted mueve su cabeza, sea en el plano vertical u horizontal, hay un mecanismo reflejo que permite que las imágenes siempre caigan en las fóveas. Así, se evita que lo que ve se desplace por su campo visual.

Hay un complejo sistema que integra el aparato vestibular a los centros de la mirada conjugada.

Un enfermo en sopor profundo o en un coma superficial, el movimiento brusco de la cabeza en una dirección hace que los ojos se desplacen conjugadamente en la dirección inversa (Figura 6.5). Esto indica indemnidad de las estructuras del tallo encefálico.

Si el paciente está despierto, la visión, entendida como una función del cerebro activo, inhibe al reflejo oculocefálico.

En un enfermo con una lesión estructural del mesencéfalo o protuberancia hay una respuesta no conjugada. Por ejemplo, si desplaza la cabeza hacia la derecha el ojo izquierdo abduce, pero el derecho no pasa de la línea media.

En el coma carus la mirada permanece fija a pesar de los movimientos que realice. Esto se conoce como la respuesta de “los ojos de muñeca”.

*Por tanto, en un individuo alerta al girarle la cabeza se inhibe el reflejo oculocefálico. En un paciente en sopor profundo o en un coma superficial aparece la respuesta y en un enfermo en un coma muy profundo desaparece el reflejo.*

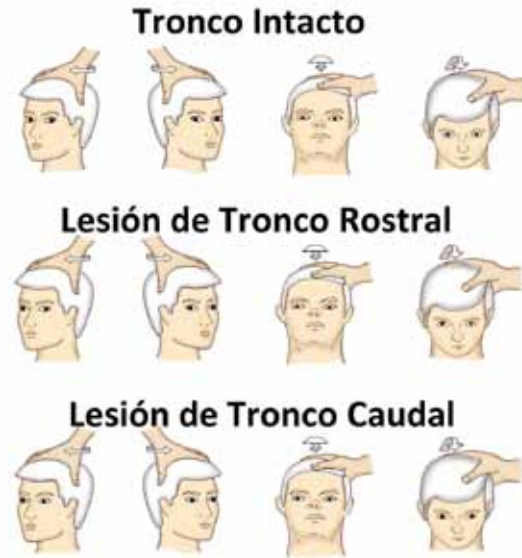
**¡Precaución!**

*En un politraumatismo tome en cuenta la posibilidad de una lesión raquímedular cervical. En consecuencia, no busque los reflejos oculocefálicos.*

### 3.5 El reflejo oculovestibular

La indemnidad de la mirada conjugada también puede ser explorada a través de las pruebas calóricas. Con ello evalúa la integridad del tronco encefálico.

Revise la fundamentación neuroanatómica en el capítulo 4.

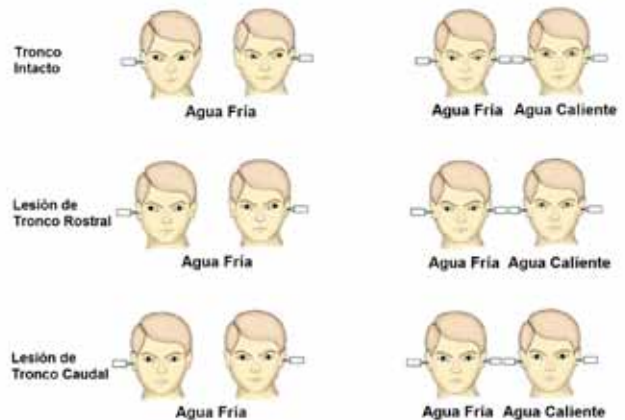

**Figura 6.5** La respuesta oculocefálica.

La fase rápida del nistagmo es dependiente de la corteza cerebral. De este modo, en un individuo en sopor profundo o coma no espere encontrar dicha fase.

El estímulo con agua fría de un lado lleva a la desviación tónica de la mirada a ese lado. Lo inverso sucede con el agua caliente (Figura 6.6).

Puede inferir que en un compromiso de conciencia psicógeno, en la prueba calórica obtiene un intenso nistagmo de dirección opuesta al estímulo frío.



**Figura 6.6** La respuesta oculovestibular.



Al examinar a un paciente comatoso use agua francamente fría. Le señalé que 30 °C es frío para el examen funcional del VIII nervio en un paciente despierto y, excepcionalmente, se puede usar agua a 17°C para el diagnóstico de una “parálisis vestibular” (capítulo 4).

En el paciente comatoso irrigue el CAE con agua a 4 °C. Use el máximo estímulo buscando la más mínima respuesta. Por razones obvias no puede emplear agua sobre los 44 °C.

La respuesta oculovestibular vertical se examina irrigando simultáneamente los dos CAE. El agua fría produce una desviación tónica de la mirada hacia abajo. Por el contrario, el agua caliente genera una desviación tónica hacia arriba.

La presencia de una disociación o desviación tónica de un solo ojo le informa de una lesión del fascículo longitudinal medial, indicador de una lesión intrínseca del tronco encefálico.

La ausencia absoluta de respuestas indica un daño masivo del tallo encefálico.

### 3.6 El patrón respiratorio

Siguiendo con el deterioro rostrocaudal del coma se han definido distintos patrones respiratorios (Figura 6.7). Sin embargo, tenga siempre presente que hay intoxicaciones por drogas que pueden llevar a una profunda depresión respiratoria. También, hay alteraciones de la homeostasis que modifican las características del dicho patrón. Por ejemplo, una acidosis metabólica, un coma cetoacidótico o una intoxicación por metanol generan una marcada hiperventilación. Asimismo, muchos de los patrones respiratorios descritos no se ven desde el advenimiento del ventilador mecánico y las unidades de cuidados críticos.

#### a) La apnea poshiperventilación

Este fenómeno aparece en pacientes con una leve disfunción de los hemisferios cerebrales y para realizarla requiere de la cooperación del enfermo.

Si bien este capítulo está dedicado al examen del paciente inconsciente, la apnea poshiperventilación permite entender los distintos y

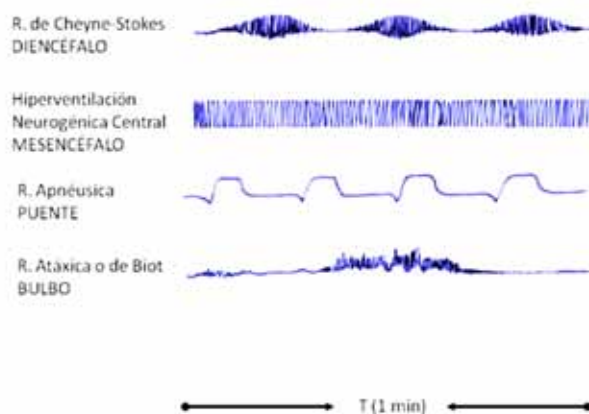


Figura 6.7 Patrones respiratorios.

complejos niveles voluntarios e involuntarios que participan en la respiración.

Pida al examinado que realice cinco inspiraciones profundas con lo que la PCO<sub>2</sub> disminuye en unos 10 mm de Hg. El estímulo del cerebro anterior (prosencefalo) tarda uno 10 segundos en gatillar una nueva inspiración.

En el sueño o en un estado de confusión, la apnea se extiende por unos 20 o 30 segundos.

#### b) La respiración de Cheyne-Stokes

Es un grado más severo de la apnea poshiperventilación y se caracteriza por períodos de hiperventilación intercalados por breves apneas. Este patrón se ve en lesiones diencefálicas. También aparece en encefalopatías metabólicas, en ancianos o en las grandes altitudes.

#### c) La hiperventilación neurogénica central

No es frecuente de ver y la gran mayoría de las hiperventilaciones son compensatorias a una alteración homeostática del equilibrio ácido-base.

Ha sido descrita en tumores de la calota o tegmento del tallo encefálico. Se piensa que pudiera ser secundaria a una modificación del pH en el LCR.

### d) La respiración apnéusica

Se caracteriza por largas pausas inspiratorias, donde el aire es retenido varios segundos y luego liberado. Ha sido descrita en lesiones de la porción más inferior de la protuberancia.

### e) La respiración atáxica o de Biot

Es una respiración absolutamente irregular. Se caracteriza por las boqueadas (*gasps*) de variable amplitud y duración, seguidas de apneas.

Es propia del moribundo e indica un daño bulbar. Biot lo describió en pacientes con meningitis piogénica, la cual en la era preantibiótica tenía una letalidad de casi un 100%.

*Además del esquema de examen planteado, tenga presente la búsqueda de los signos meníngeos, con la precaución ya referida para el paciente politraumatizado.*

*Tampoco olvide la realización del fondo de ojo y el reflejo corneano.*

#### Caso clínico 6.1

*Mujer de 78 años con el antecedente de una enfermedad afectiva.*

*Vivía sola y fue encontrada por su familia comprometida de conciencia.*

*Al ingreso a Urgencias, después del ABC y ser conectada a un ventilador mecánico, se objetivó una paciente en un coma profundo y sin respuesta motoras. Los ojos estaban en una posición divergente y con una midriasis paralítica bilateral. Los reflejos oculocefálicos y corneanos estaban ausentes. No había edema de papila ni presencia de signos meníngeos. Los reflejos miotáticos estaban muy disminuidos y la respuesta plantar era indiferente. La respuesta oculo vestibular estaba presente y simétrica al irrigar los CAE con agua a 4 °C. Esto produjo una desviación tónica y conjugada de la mirada hacia cada oído explorado.*

*La realización de un TAC no mostró anormalidades.*

*Los familiares entregaron la información de que la paciente consumía benzodiazepinas. Se realizó una prueba con un antagonista (flumazenil) y, a los pocos segundos, la enferma adquirió vigilia.*

Este caso ejemplifica un coma por una intoxicación por drogas. Puede ver la profundidad del compromiso de conciencia, pero sin los elementos de una lesión focal y una TAC que no evidenció un daño estructural.

La paciente había tomado una gran cantidad de lorazepam en un intento suicida.

Se recuperó por completo y continuó su manejo en la Unidad de Psiquiatría.

#### Caso clínico 6.2

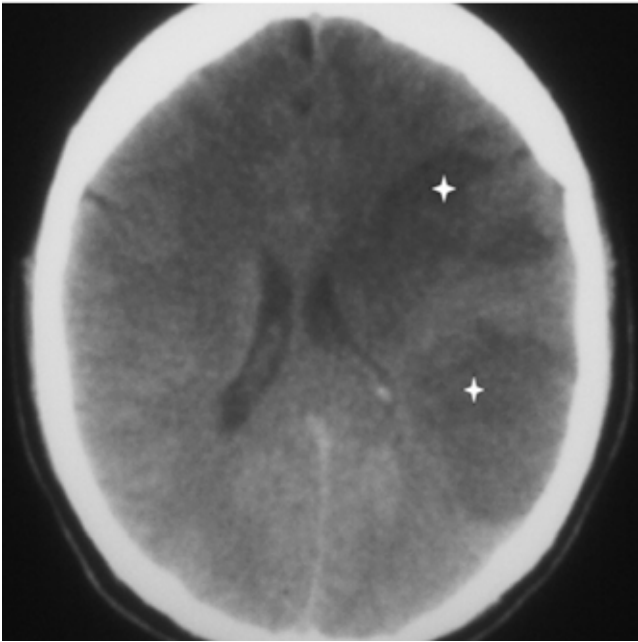
*Varón de 51 años con el antecedente de una hipertensión arterial no controlada, tabaquismo y dislipidemia.*

*En forma brusca presentó un déficit motor del lado derecho y dificultad en el lenguaje. Ingresó a Emergencias a las ocho horas de la instalación de los síntomas.*

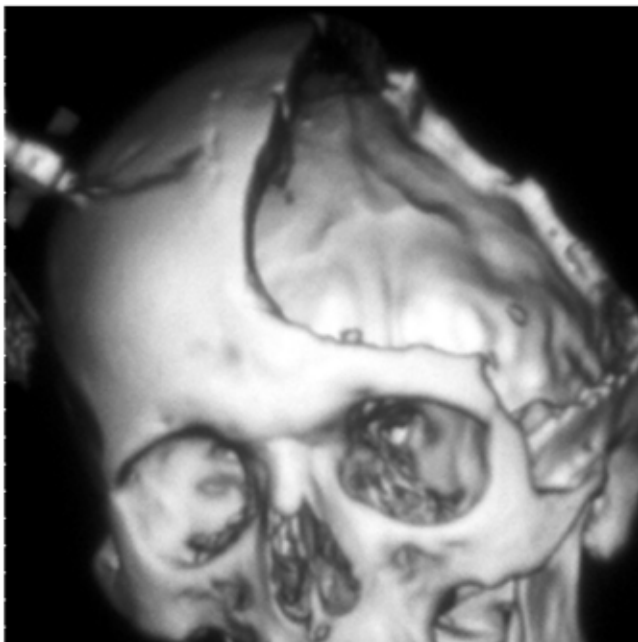
*Se constató un paciente somnoliento, con una hemiparesia derecha M4, una hemihipoestesia y una densa hemianopsia homónima del mismo lado. Además, tenía una afasia global. En 48 horas sufrió un deterioro, llegando a un coma con sinergias flexoras al lado izquierdo y sin respuesta motora al derecho. Había una desviación conjugada de la mirada a izquierda y la pupila de ese lado estaba miótica y reactiva. Su patrón respiratorio era del tipo Cheyne-Stokes y el reflejo plantar era extensor bilateral. En cuanto al reflejo corneano, solo se obtuvo una débil respuesta a izquierda.*

*El control con una TAC dio cuenta de un infarto masivo o maligno del hemisferio izquierdo, consecuencia de una oclusión total de la CI de ese lado (Figura 6.8 a).*

*Se realizó una craneotomía descompresiva (Figura 6.8 b).*



**Figura 6.8a** TAC de cerebro. Las estrellas indican un extenso infarto de todo el territorio de la CI izquierda.



**Figura 6.8b** TAC-reconstrucción tridimensional. Extensa craneotomía de descompresión en un infarto maligno.

*El enfermo sobrevivió, pero con importantes secuelas.*

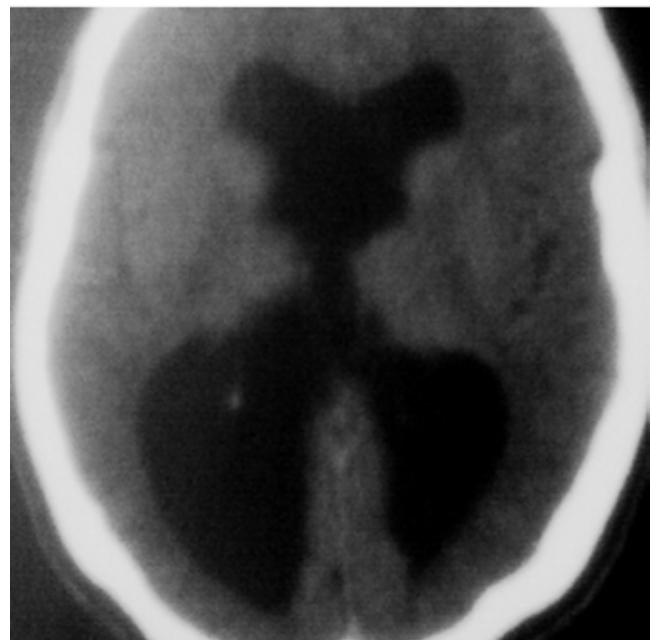
Aquí se ejemplifica un coma secundario a una lesión supratentorial. Además, es claro en mostrar el deterioro rostrocaudal del paciente y es concur-

dante con el plazo en que el edema por un infarto cerebral extenso es máximo.

### Caso clínico 6.3

*Varón de 30 años previamente sano. Tenía el antecedente de un cuadro de cuatro meses de evolución caracterizado por una cefalea progresiva, náuseas y vómitos explosivos. Además, describía inestabilidad en la marcha.*

*Abruptamente tuvo una pérdida de conciencia. Fue ingresado a Emergencias en coma con sinergias extensoras, pupilas midriáticas y arreflécticas, una desviación conjugada de la mirada hacia abajo, ausencia de reflejos corneanos y con un reflejo plantar extensor bilateral. El fondo de ojo dio cuenta de un edema de papila bilateral. Una TAC mostró una hidrocefalia aguda triventricular (Figura 6.9), o no comunicante, secundaria a un proceso expansivo de la línea media del cerebelo que comprimió el IV ventrículo. La colocación inmediata de un drenaje ventricular logró que el paciente pasara a un sopor superficial. Diferidamente se operó el tumor, que resultó ser un ependimoma.*



**Figura 6.9** TAC de cerebro. Hidrocefalia a tensión.

Este enfermo estaba evolucionando con un SHIC y sufrió una brusca descompensación por una hidrocefalia aguda. Puede ver los elementos propios del deterioro rostrocaudal y el ejemplo de un coma por una lesión infratentorial.

La oportuna intervención del neurocirujano permitió revertir el coma y salvar la vida del paciente.

### 4 La muerte encefálica

Establecer el diagnóstico clínico de la *muerte encefálica* debe ser conocido por todo médico.

La legislación acerca de los exámenes complementarios como el EEG, las especificaciones técnicas de este y los exámenes de perfusión cerebral (cintigrafía y angiografía del encéfalo), entre otros, varían según el país.

No obstante, los criterios clínicos son generalmente aceptados y precisos.

#### a) Lesión irreversible del tallo encefálico

*Para el diagnóstico de la muerte encefálica debe haber un daño irreversible y conocido del encéfalo, y donde la única función que se mantiene es la actividad cardíaca y hemodinámica. Más aún, estas requieren del apoyo de fármacos vasoactivos.*

Al examinar al paciente hay un coma sin respuesta o coma depasse, y existe la firme evidencia de un daño irreversible del tallo encefálico:

- *Pupilas midriáticas y no reactivas*
- *Reflejos oculocefálicos ausentes*
- *Reflejo oculovestibular ausente*

La irrigación con agua a 4° C de cada CAE, en forma independiente y no simultánea, no genera ninguna respuesta.

- *Reflejos corneanos ausentes.*
- *Prueba de apnea*

La respiración solo es posible mantenerla con el ventilador mecánico. Esto lo corrobora a través de la prueba de la apnea. Consiste en mantener un alto flujo de O<sub>2</sub> a través de una cánula introducida en el tubo traqueal y así evitar la hipoxemia. Se debe detener el ventilador mecánico hasta que la PCO<sub>2</sub> aumente sobre el nivel de los 60 mm de Hg. La PCO<sub>2</sub> es el estímulo más poderoso para disparar el centro respiratorio automático del bulbo. De no ocurrir, significa que no hay respiración espontánea y solo es mantenida con el ventilador mecánico.

#### b) Certeza de la causa exacta de una lesión encefálica irreversible

Si usted conoce la exacta causa de la lesión encefálica (un TEC grave o una hemorragia encefálica masiva, por ejemplo), ya puede establecer el diagnóstico de muerte encefálica.

#### c) Situaciones de excepción

Hay situaciones de excepción: el coma en los niños, el coma por hipotermia, el coma por intoxicación por drogas, el coma post PCR y el coma de causa no conocida.

No es el objetivo de este libro profundizar en el tema, pero creo conveniente que a partir del conocimiento del examen del paciente en coma entienda el concepto de muerte encefálica.

Para un mayor detalle consulte libros más especializados y conozca la legislación de su país.

## Bibliografía general

- Brazis PW, Masdeu JC, Biller J. Localization in Clinical Neurology. 5th ed. Philadelphia: Lippincott Williams & Wilkins, 2006.
- Brinck G. El pensamiento neurológico del Profesor Guillermo Brinck P. (1898-1992). Rev Med Chil 1993; 121:1456-9.
- DeJong R. The Neurological Examination. 5th ed. Philadelphia: Harper & Row, 1991.
- Micheli FE, Fernández Pardal M. Neurología. 2ª ed. Buenos Aires: Editorial Médica Panamericana, 2010.
- Molina JA, Luquín R, Jiménez-Jiménez FJ. Manual de diagnóstico y terapéutica neurológicas. 2ª ed. Barcelona: Viguera Editores, 2007.
- Netter FH. M.D. Atlas de anatomía humana. 4ª ed. Barcelona: Elsevier Masson, 2007.
- Parent A. Carpenter's Human Neuroanatomy. 9th ed. Baltimore: Williams & Wilkins, 1996.
- Posner JB, Saper CB, Schiff N, Plum F. Plum and Posner's Diagnosis of Stupor and Coma. 4th ed. New York: Oxford University Press, 2007.
- Ropper A, Samuels M. Adams and Victor's Principles of Neurology. 9th ed. New York: McGraw Hill, 2009.
- Rowland LP, Pedley TA. Merritt's Neurology. 12th ed. Philadelphia: Lippincott Williams & Wilkins, 2009.
- Zarranz JJ. Neurología. 4ª ed. Barcelona: Elsevier España, 2007.



# LA PUNCIÓN LUMBAR

CAPÍTULO

# 7

*“Todos los hombres son aptos para perpetuar la especie; la naturaleza forma y escoge aquellos que son dignos de perpetuar la idea.”*

(José María Vargas, médico e intelectual venezolano, 1786-1854)

Este procedimiento fue realizado por primera vez en 1890 por el médico alemán Quincke.

Considere a la PL como una extensión de su examen neurológico. El tener una entrada al espacio subaracnoideo es trascendental en el diagnóstico y la terapéutica neurológicas.

## La barrera hematoencefálica

El tráfico de moléculas y células a través de los capilares del SNC es restringido por la existencia de la barrera hematoencefálica (Figura 7.1). Las células endoteliales del SNC tienen una particularidad: se conectan por medio de las uniones estrechas o tight junctions. Además, hay prolongaciones de los astrocitos que envuelven la mayor parte de los vasos sanguíneos y, también, contribuyen a la formación de la barrera.

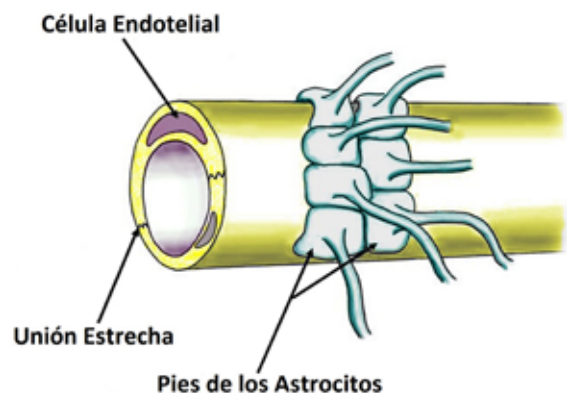
El tener acceso al LCR, es una forma de disponer de una ventana directa al SNC.

## La dinámica del LCR

La mayor parte del LCR es producida por los plexos coroideos, en los ventrículos cerebrales, y una fracción por las células del epéndimo. Son dos ventrículos laterales, uno medio o III, y uno infra-tentorial o IV. Desde el IV, a través de los agujeros

de Magendie y Luschka, el LCR pasa al espacio subaracnoideo. Dicho espacio tiene dilataciones fisiológicas, de gran importancia en la anatomía neuroquirúrgica. Son las cisternas y una de ellas es la lumbar, lugar de realización de la PL.

El LCR se produce constantemente a 0,35 ml/min o 500 ml/día. El continente del sistema ventricular no sobrepasa los 25 ml, mientras que la mayor cantidad está en el espacio subaracnoideo, unos 125 ml. Por lo tanto, el volumen total de LCR es de 150 ml. Conociendo la producción diaria de este fluido, puede estimar que la tasa de recambio es de tres veces en veinticuatro horas.



**Figura 7.1** La barrera hematoencefálica. Capilar del SNC con las uniones estrechas y pies atrocíticos.

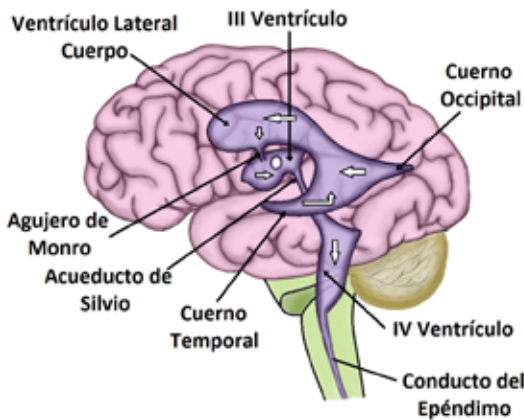
Tradicionalmente, existía la idea de que la mayor parte del LCR era absorbido por las vellosidades aracnoideas de la convexidad craneal, para luego pasar a los senos venosos duros y, finalmente, confluir a la yugular interna. En la actualidad se sabe que la mayor absorción es realizada por las células del epéndimo.

El LCR no es producido ni absorbido pasivamente. Hay una serie de transportadores activos de moléculas.

Las Figuras 7.2 y 7.3 muestran la dinámica de este fluido.

No es el objetivo de este texto que usted conozca cada análisis de laboratorio que se pueden realizar en el LCR ni las drogas que son posibles de administrar por esta vía. No obstante, considero relevante el saber las indicaciones y contraindicaciones de una PL y el cómo realizarla.

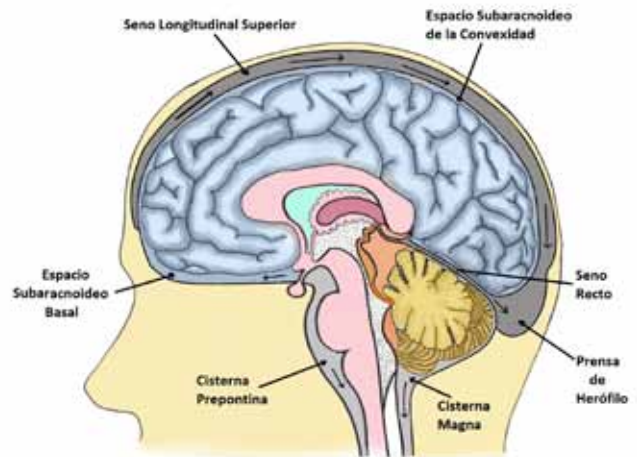
*Usted debe hacer una correcta interpretación, al lado de la cama del enfermo, de los hallazgos en el LCR.*



**Figura 7.2** Representación esquemática del sistema ventricular. Las flechas indican la dirección de circulación del LCR.

## 1 Indicaciones de la PL

Lo más usual es la obtención de una muestra de LCR y, eventualmente, medir la PIC con un manómetro de agua o mecánico.



**Figura 7.3** Esquema de espacio subaracnoideo, cisternas y parte de los senos venosos del encéfalo.

En lo terapéutico está la administración de anestésicos, antibióticos y antineoplásicos intratecales.

## 2 Contraindicaciones de la PL

### a) Síndrome de hipertensión intracraneal por lesión focal del SNC

Hay situaciones en que no es posible realizar una PL. El hacerlo implica un alto riesgo de iatrogenia. Ejemplo de ello es un SHIC causado por un proceso expansivo (tumores, abscesos y hematomas) o un hidrocéfalo a tensión. Al generar un punto de escape del LCR en la cisterna lumbar existe el riesgo de un descenso de las amígdalas cerebelosas, con la consecuente compresión del bulbo y muerte de paciente.

Esta temida complicación es más frecuente en los procesos expansivos de la fosa posterior. No obstante, existen condiciones para un SHIC sin que haya una masa en el encéfalo. Por ejemplo, una meningitis piogénica.

*En este último caso, la PL no debe ser retardada.*

### b) Otras



Otras contraindicaciones son la presencia de procesos infecciosos del área lumbar (celulitis o abscesos), coagulopatías (hemofilia y trombocitopenia) y la existencia de malformaciones de la zona (meningocele o una médula espinal baja y anclada).

### 3 Realización de la PL

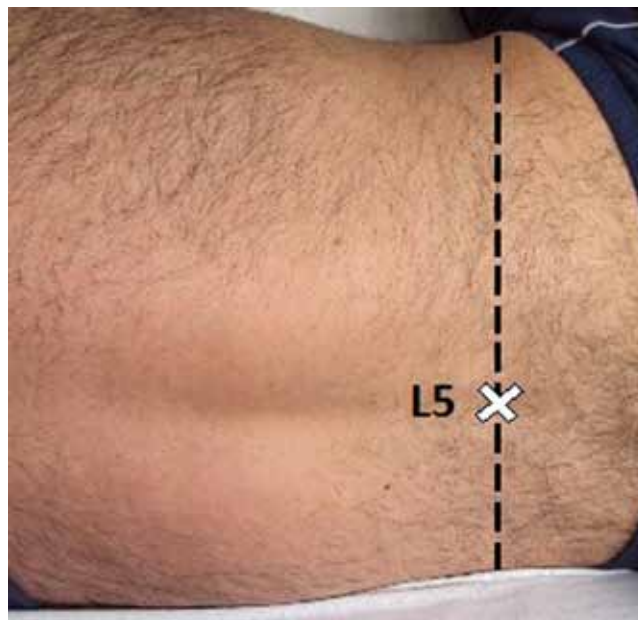
Nuevamente la práctica supervisada entrega la pericia para realizar este procedimiento.

En el caso del adulto se dan múltiples variables que hacen más fácil o difícil el hacer una PL: el peso del paciente, la edad, la presencia de escoliosis, lordosis, la patología degenerativa lumbosacra, el grado de cooperación del enfermo y estado de conciencia, entre otros.

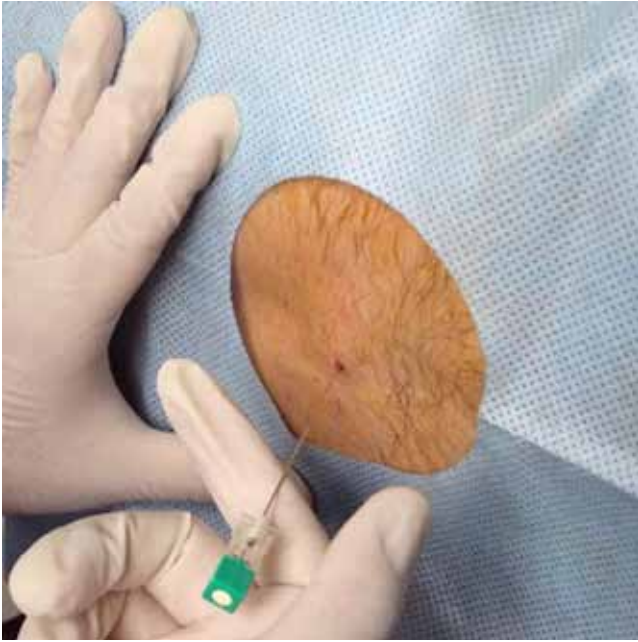Solo es la medida que realice la mayor cantidad de PL podrá perfeccionar su técnica. En el capítulo 2 aprendió que la memoria procedural se mejora a través de los ensayos repetidos, insistiendo que para este caso en particular deben ser realizados bajo la supervisión de su tutor.

#### a) Los pasos a seguir en una PL

- Explique el procedimiento al paciente.
- Si usted es diestro, el enfermo debe colocarse en decúbito lateral izquierdo, en posición fetal y con una pequeña almohada entre los muslos.
- El ideal es que el paciente esté en camilla dura y que no se hunda por el peso de este.
- Otra manera de realizar la PL es con el paciente sentado sobre la cama o camilla.
- Usted debe estar cómodo. Siéntese en una silla o piso que quede a una altura adecuada. La colaboración de un ayudante es imprescindible.
- Identifique el sitio de punción.
- La línea intercrestas ilíacas corresponde a L5 (Figura 7.4).
- La cisterna lumbar tiene una mayor amplitud en los espacios L3-L4 y L4-L5. Recuerde que, en el adulto, el cono medular llega hasta los cuerpos vertebrales de L1 o L2.
- Verifique un adecuado aseo de la piel de la zona con agua tibia y jabonosa antes de la aplicación del antiséptico.
- Realice un lavado de manos como técnica aséptica.
- Use un delantal y guantes esterilizados, además de mascarilla, gorro y antiparras protectoras.
- Aplique sobre la zona un antiséptico adecuado.
- Delimite el área estéril con paños de campo.
- Emplee anestesia local con lidocaína 2% utilizando una jeringa de tuberculina. La mayor sensibilidad está en la piel.
- Puede usar un trocar N° 21. Se introduce con ligera inclinación hacia cefálico (Figura 7.5). Es posible que “sienta” el paso de la punta de este a través de la duramadre o saco tecal lumbar. De no ser así, vaya empujando o retirando el instrumento milímetro a milímetro. En cada ocasión verifique si hay salida de LCR.
- Si durante la punción el paciente se queja de un dolor “eléctrico” en una de las extremidades, ello le indica que está lejos de la línea media y tocó una raíz de la cola de caballo. En este caso es mejor volver a puncionar.
- El individuo está en decúbito lateral izquierdo. Por lo tanto, si el dolor fue referido a la extremidad inferior derecha, la línea media de punción debe restablecerla unos milímetros hacia caudal a usted, es decir en dirección al piso.

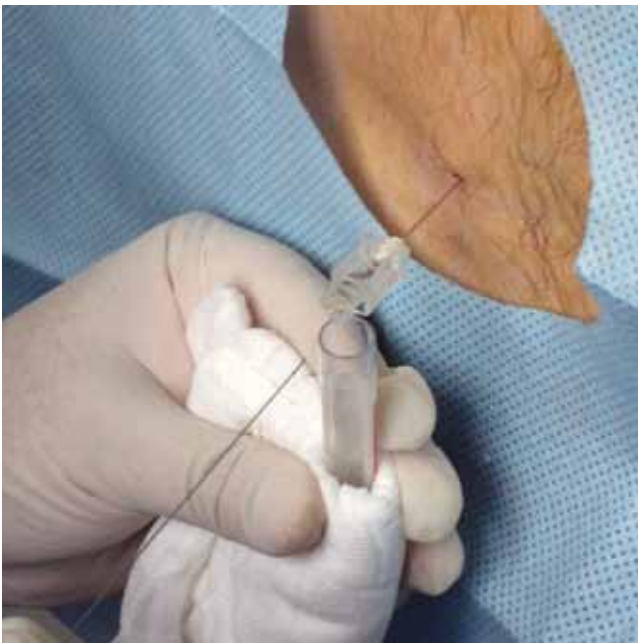

**Figura 7.4** Punción lumbar. Posición del paciente y referencias anatómicas.



**Figura 7.5** Punción lumbar.

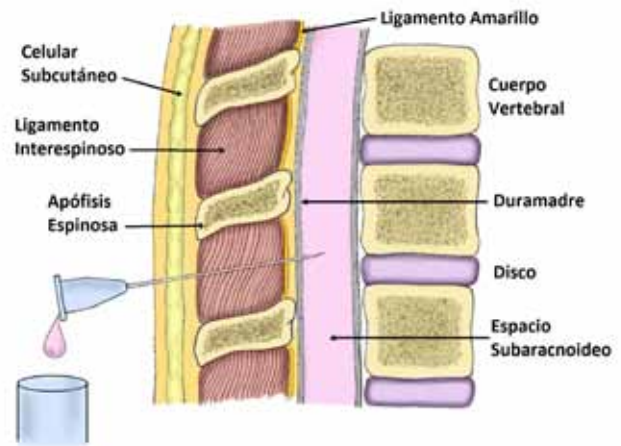
- Aun si su punción es exitosa, no es raro que las primeras gotas pudieran estar teñidas con una ínfima cantidad de sangre. Simplemente deje que el líquido fluya y rápidamente aparece el LCR cristalino. En este momento proceda a obtener las muestras evitando el contacto del tubo con el extremo del trocar (Figura 7.6).



**Figura 7.6** Punción lumbar.

- Realice la medición de la PIC con un manómetro de agua o mecánico.
- Antes de retirar el trocar evite la introducción del mandril hasta el punto de tope. Este, especialmente en punciones lumbares dificultosas, puede haber sido retirado en varias oportunidades, con lo que aumenta la probabilidad de contaminación.
- Limpie la zona y aplique un antiséptico.
- Cubra con un pequeño trozo de gasa estéril el sitio de punción.
- Deje a su paciente en reposo por unas horas.

La Figura 7.7 muestra los planos anatómicos de la PL.



**Figura 7.7** Los planos anatómicos en una punción lumbar. Corte sagital.

En la Tabla 7.1 están las características manométricas, bioquímicas y citológicas de un LCR normal, obviamente ya procesado por el laboratorio.

*Mi interés es que sepa interpretar el aspecto del LCR al momento que realiza la PL.*

*La confirmación de su sospecha de una meningitis piogénica o una hemorragia subaracnoidea (HSA) la realiza antes de que análisis del LCR sea procesado en el laboratorio. Aquí se corrobora lo que usted encuentra, además de entregar información de la tinción de Gram, antígenos capsulares, cultivo del germen, sensibilidad antibiótica, aspecto del sobrenadante poscentrifugación, glucorraquia y proteínorraquia, entre otros.*

**Tabla 7.1** LCR Valores Normales

<b>Aspecto</b>	Agua de roca
<b>Proteínas</b>	Hasta 45 mg/dl, 90% albúmina
<b>Glucosa</b>	60% de la glicemia
<b>Células</b>	No más de 5 células, 100% linfocitos
<b>Presión</b>	60 a 160 mm de agua

#### 4 ¿Qué debe observar al realizar la PL?

##### a) Presión del LCR

Una manera de hacer una estimación de “la presión de apertura” del LCR es la velocidad del goteo. Si emplea un trocar N° 21, el goteo normal es de una a dos gotas por segundo.

Un goteo muy rápido o el fluir continuo del LCR puede indicarle un aumento de la PIC. No obstante, tenga en consideración que el empleo de un trocar de lumen más grande o que el paciente realice una Valsalva tienen el mismo efecto.

De esta manera, lo que señalo es solo una orientación.

*La PIC exacta solo la mide con un manómetro.*


Los manómetros le indicarán un valor de PIC en mm de agua. Para conocer la equivalencia en milímetros de mercurio, simplemente divida los mm de agua por el peso específico del metal: 13,6.

##### b) LCR hemorrágico

La duda que surge es si se trata de una HSA o si la punción fue traumática y está contaminada por el desgarramiento de alguna estructura vascular peridural.

*La antigua prueba de los tres tubos sigue siendo la más confiable.*

En el caso de una punción traumática ve como el LCR se va aclarando en los tubos sucesivos (Figura 7.8). En una HSA reciente, el LCR mantiene su tinte escarlata, no hay coágulos y hay un aumento en la velocidad del goteo.



**Figura 7.8** Prueba de los tres tubos. Indica una PL traumática. Note como el LCR se aclara en las muestras sucesivas.

El análisis del laboratorio mostrará un aspecto xantocrómico o amarillento de sobrenadante. Esto es consecuencia del proceso de degradación de la hemoglobina, aunque su presencia requiere una HSA de más de seis horas.

##### c) LCR xantocrómico

En una hemorragia de varios días de evolución no espere un LCR hemorrágico. El LCR es xantocrómico (Figura 7.9). Revise el caso clínico 1.4.

La xantocromía también la da un incremento del nivel de proteínas del LCR. Cuando este es muy alto, el LCR puede coagular (síndrome de Froin). Puede ver que en estos casos, además de contexto clínico, el análisis del laboratorio le permite establecer la causa exacta de la xantocromía.

*Seguramente verá información acerca de la presencia de eritrocitos crenados y la relación de glóbulos blancos/rojos como elementos para el diagnóstico diferencial entre una HSA y una punción traumática. Sin embargo, su valor es limitado. Por lo demás, estos parámetros son dependientes del tiempo entre la toma de la muestra de LCR y su procesamiento por el laboratorio.*

*El encontrar algunos eritrocitos en el análisis citológico en un LCR de aspecto de agua de roca no es necesariamente indicador de una HSA.*



**Figura 7.9** Xantocromía



**Figura 7.10** LCR turbio en una meningitis piogénica.

#### **d) LCR turbio**

En condiciones normales el LCR es cristalino o agua de roca.

El umbral de la visión humana para detectar la turbidez es sobre las 200 células/ml.

Un LCR turbio (Figura 7.10) asociado a un goteo aumentado y una clínica compatible, le permiten la confirmación inmediata de una meningitis piogénica.

#### **Bibliografía general**

- Molina JA, Luquín R, Jiménez-Jiménez FJ. Manual de diagnóstico y terapéutica neurológicas. 2ª ed. Barcelona: Viguera Editores, 2007.
- Netter FH. M.D. Atlas de anatomía humana. 4ª ed. Barcelona: Elsevier Masson, 2007.
- Posner JB, Saper CB, Schiff N, Plum F. Plum and Posner's Diagnosis of Stupor and Coma. 4th ed. New York: Oxford University Press, 2007.
- Ropper A, Samuels M. Adams and Victor's Principles of Neurology. 9th ed. New York: McGraw Hill, 2009.
- Rowland LP, Pedley TA. Merritt's Neurology. 12th ed. Philadelphia: Lippincott Williams & Wilkins, 2009.
- Zarranz JJ. Neurología. 4ª ed. Barcelona: Elsevier España, 2007.

# ADENDA

## AUTOEVALUACIÓN

1. La vigilancia depende de la indemnidad de:
  - a. La formación reticular activadora ascendente (FRAA)
  - b. El fascículo longitudinal medial
  - c. La corteza cerebral asociativa
  - d. El lóbulo frontal
  - e. La circunvolución de cíngulo
2. De las situaciones citadas, corresponde al más profundo compromiso cuantitativo de conciencia:
  - a. Sopor con reactividad al dolor
  - b. Coma con sinergias extensoras
  - c. Coma con sinergias de flexión
  - d. Estado de enclaustramiento
  - e. Estupor catatónico
3. Un defecto del reconocimiento no explicable por una falla sensorial o una falla cognitiva global del paciente es una:
  - a. Apraxia
  - b. Afasia
  - c. Amnesia
  - d. Ataxia
  - e. Agnosia
4. Paciente con laconismo, trastornos del comportamiento, inadecuación social, conductas perseverantes, de imitación, utilización y signos arcaicos. ¿Qué síndrome tiene?
  - a. Síndrome de Anton
  - b. Síndrome de Gerstmann
  - c. Síndrome de Bálint
  - d. Síndrome de Korsakoff
  - e. Síndrome frontal
5. La incapacidad de retener la información nueva es una:
  - a. Amnesia retrógrada
  - b. Amnesia anterógrada
  - c. Amnesia procedural
  - d. Prosopagnosia
  - e. Apraxia ideatoria
6. Una afasia donde la principal falla está es la repetición corresponde a una:
  - a. Afasia de conducción
  - b. Afasia sensorial
  - c. Afasia motora
  - d. Afasia transcortical motora
  - e. Afasia anómica

7. En la etapa inicial de la enfermedad de Alzheimer se ve(n) más afectado(s) lo(s) siguiente(s) tipo(s) de memoria:
  - a. Memoria de corto plazo
  - b. Memoria semántica
  - c. Memoria de largo plazo
  - d. a y b
  - e. b y c
8. Paciente con una relativa buena fluencia verbal, comprensión y repetición. Sin embargo, la evocación de las palabras está muy defectuosa. Corresponde a una:
  - a. Afasia de expresión
  - b. Afasia de comprensión
  - c. Afasia anómica
  - d. Afasia de conducción
  - e. Alexia si agrafia
9. La lesión concomitante del esplenio del cuerpo calloso y del área visual primaria del hemisferio dominante producen una:
  - a. Alexia si agrafia
  - b. Ceguera cortical
  - c. Alucinaciones visuales de liberación
  - d. Ataxia óptica
  - e. Apraxia de la mirada
10. El aprender a ejecutar un instrumento musical depende de la memoria:
  - a. Episódica
  - b. Declarativa
  - c. Semántica
  - d. Procedural
  - e. De corto plazo
11. En la confusión leve hay:
  - a. Delirios
  - b. Alucinaciones
  - c. Apremio vegetativo
  - d. Defectos en la atención y concentración
  - e. Ilusiones
12. El estupor es más frecuente de ver en:
  - a. Lesiones de la base del puente
  - b. Enfermedades psiquiátricas
  - c. El síndrome parietal
  - d. Lesiones de la FRAA
  - e. Lesiones talámicas
13. La incapacidad de reconocer rostros se denomina:
  - a. Alexia
  - b. Asomatognosia
  - c. Aestereognosia
  - d. Anosognosia
  - e. Prosopagnosia
14. Un paciente que no es capaz de realizar un acto que implique una secuencia compleja de etapas corresponde a:
  - a. Una apraxia constructiva
  - b. Una apraxia ideomotora
  - c. Una agnosia aperceptiva
  - d. Una apraxia ideatoria
  - e. Una conducta perseverante
15. Un enfermo que no puede hacer gestos con su boca y teniendo indemnidad de los músculos implicados, corresponde a una:
  - a. Apraxia oral o bucolingual
  - b. Afasia motora
  - c. Afasia transcortical motora
  - d. Afasia talámica
  - e. Apraxia constructiva
16. La decusación de la mayor parte de las neuronas motoras superiores ocurre en:

- a. Mesencéfalo ventral
  - b. Puente ventral
  - c. Porción alta del bulbo dorsal
  - d. Porción media del bulbo ventral
  - e. Límite del bulbo ventral con la médula espinal cervical
17. Las fasciculaciones son expresión de la activación de:
- a. Fibras musculares aisladas
  - b. Fibras dependientes de una unidad motora
  - c. Neuronas motoras gamma
  - d. Interneuronas espinales
  - e. Sarcoplasma
18. Las fibrilaciones son expresión de la activación de:
- a. Fibras musculares aisladas
  - b. Fibras dependientes de una unidad motora
  - c. Neuronas motoras gamma
  - d. Interneuronas espinales
  - e. Sarcoplasma
19. El tono muscular depende de:
- a. Neuronas motoras gamma
  - b. Neuronas motoras alfa
  - c. Fibras aferentes I a
  - d. Interneuronas espinales
  - e. Fibras aferentes nociceptivas
20. Forman parte del arco reflejo miotático:
- I Mecanorreceptores ánulespirales
  - II Fibras aferentes I a y II
  - III Fibras aferentes protopáticas
  - IV Neurona motora alfa segmentaria
  - V Fibras musculares extrafusales
- VI Interneuronas espinales que liberan encefalinas
- a. I, II, III, IV y V
  - b. I, II, III, IV, V y VI
  - c. I, II, IV y V
  - d. I, II, IV, V y VI
  - e. II, III, IV y V
21. Son propios(as) de una lesión de la neurona motora inferior:
- a. Debilidad muscular, arreflexia miotática, hipotonía, amiotrofia y actividad denervatoria
  - b. Debilidad muscular, reflejos miotáticos exaltados, hipotonía, amiotrofia y actividad denervatoria
  - c. Debilidad muscular, reflejos miotáticos exaltados, espasticidad y atrofia muscular por desuso
  - d. Debilidad muscular, arreflexia miotática, espasticidad, amiotrofia y actividad denervatoria
  - e. Debilidad muscular, arreflexia miotática, hipotonía, atrofia muscular por desuso y actividad denervatoria
22. Son propios(as) de una lesión de la neurona motora superior:
- a. Debilidad muscular, arreflexia miotática, hipotonía, amiotrofia y actividad denervatoria
  - b. Debilidad muscular, reflejos miotáticos exaltados, hipotonía, amiotrofia y actividad denervatoria
  - c. Debilidad muscular, reflejos miotáticos exaltados, espasticidad y atrofia muscular por desuso
  - d. Debilidad muscular, arreflexia miotática, espasticidad, amiotrofia y actividad denervatoria

- e. Debilidad muscular, arreflexia miotática, hipotonía, atrofia muscular por desuso y actividad denervatoria
23. Paciente con ptosis y diplopia que empeora hacia las tardes. Además, usted objetiva una fatiga muscular proximal de cinturas. ¿Qué debe sospechar?
- a. Lesión de la neurona motora superior
  - b. Lesión de la neurona motora inferior
  - c. Una enfermedad de la placa neuromuscular. Ej., Miastenia gravis
  - d. Lesión del tallo encefálico
  - e. Lesión de la unidad motora
24. Señale el segmento espinal más representativo de los siguientes reflejos miotáticos:
- Bicipital:
  - Tricipital:
  - Estilorradial:
  - Digitales flexores:
  - Rotuliano:
  - Aquíleo:
25. Un paciente que presente debilidad de músculos proximales, además de marcha de "pato", hipotonía, reflejos miotáticos disminuidos y signo de Gowers. Debe pensar en una:
- a. Lesión de la neurona motora superior
  - b. Miopatía
  - c. Polineuropatía
  - d. Mononeuritis múltiple
  - e. Plexopatía
26. La miotonía es:
- a. La dificultad en la relajación muscular
  - b. La actividad muscular espontánea por denervación
  - c. La ausencia de la respuesta idiomuscular
  - d. Uno de los elementos de la exaltación miotática
  - e. Un automatismo espinal
27. El signo del periódico o de Fromment se ve en la lesión del:
- a. Radial
  - b. Mediano
  - c. Cubital
  - d. Axilar o circunflejo
  - e. Interóseo anterior
28. La mano en gota es propia de la lesión del:
- a. Interóseo posterior
  - b. Interóseo anterior
  - c. Radial
  - d. Mediano
  - e. a y c son correctas
29. Paciente con cervicobraquialgia, dolores y parestesias de la parte posterior del brazo, antebrazo y dedos cordial y anular. Fuerza M4 en la extensión del antebrazo, muñeca y dedos. Los reflejos tricipital y cubito-pronador están abolidos. Corresponde a una:
- a. Radiculopatía C6
  - b. Compresión del cubital en el codo
  - c. Compresión proximal del mediano
  - d. Radiculopatía C7
  - e. Compresión proximal del radial



30. Paciente con debilidad de la pronación del antebrazo, flexión de la muñeca y dedos (con excepción de las falanges distales del meñique y anular), oposición y abducción del pulgar. Hay atrofia de la eminencia tenar y los reflejos digitales flexores están ausentes. Además, hay una hipoestesia de la palma de la mano, de los dedos pulgar, índice, cordial y mitad externa del anular. ¿Cuál es el diagnóstico?
- Lesión del cubital en el codo
  - Lesión proximal del radial
  - Lesión proximal del mediano
  - Radiculopatía C8
  - Lesión del interóseo anterior.
31. Paciente con una marcada atrofia de los interóseos, debilidad de los músculos intrínsecos de la mano y de los flexores profundos del anular y meñique. Hay un defecto sensitivo del meñique, mitad interna del anular, palma y muñeca. Corresponde a una:
- Lesión proximal del cubital
  - Lesión proximal del radial
  - Lesión proximal del mediano
  - Radiculopatía C8
  - Lesión del interóseo anterior.
32. Paciente con una debilidad muscular M3 de la flexión dorsal, eversión del pie y de los dedos de este. Además, hay una hipoestesia de la cara lateral inferior de la pierna, dorso del pie, y del I y II dedos. La acción del gluteus medio está intacta. ¿Cuál es su diagnóstico?
- Lesión del nervio peroneo
  - Lesión del nervio tibial
  - Lesión de la raíz L5
  - Lesión de la raíz S1
  - Lesión del femoral
33. Paciente con hipoestesia y parestesias de la cara externa del muslo. La exploración de la fuerza de muslo y pierna son normales. Los reflejos rotulianos están conservados y simétricos. ¿A qué corresponde?
- Lesión del femoral
  - Lesión del plexo lumbar
  - Lesión radicular L4
  - Una meralgia parestésica por compresión del nervio cutáneo femoral lateral
  - Lesión del obturador
34. El compromiso de músculo tibialis anterior (extensor dorsal del pie) permite hacer el diagnóstico diferencial entre lesiones de:
- Raíz L5 y nervio peroneo
  - Raíz S1 y nervio tibial
  - Raíz L2-L3 y nervio obturador
  - Raíz S1 y el gran ciático
  - Raíz L4-L5 y nervio femoral
35. Paciente con un cuadro agudo, de predominio motor, ascendente, con flaccidez, arreflexia miotática, sin significativa disfunción vesical y respuesta idiomuscular presente. ¿Cuál es el diagnóstico más probable?
- Síndrome de Guillain Barré
  - Parálisis hipokalémica
  - Mielitis transversa
  - Ictus vascular del tallo encefálico
  - Infarto de la arteria espinal anterior
36. Paciente con parestesias e hipoestesia de distribución en calcetín, simétricas, con debilidad de los músculos distales y arreflexia aquílea. El diagnóstico más probable es una:
- Polineuropatía
  - Plexopatía

- c. Radiculopatía
  - d. Neuropatía por atrapamiento
  - e. Mononeuritis múltiple
37. Paciente con una lesión del cubital derecho, radial izquierdo y tibial derecho. Además, hay baja de peso, compromiso de la función renal y una VHS de 95 mm a la hora. ¿Cuál es el diagnóstico más probable?
- a. Una polineuropatía axonal
  - b. Una lesión de plexo
  - c. Una enfermedad multirradicular
  - d. Una mononeuritis múltiple y una vasculitis de base
  - e. Una mononeuritis múltiple de causa tóxica
38. Permiten la diferenciación entre reflejos miotáticos vivos y exaltados:
- a. Respuesta polifásica, clonus y miotonía
  - b. Respuesta polifásica, aumento del área reflexógena, respuesta pendular y clonus
  - c. Respuesta polifásica, clonus, difusión y mioedema de percusión
  - d. Respuesta polifásica, clonus, aumento de área reflexógena y ausencia reflejo idiomuscular
  - e. Respuesta polifásica, clonus, difusión y aumento del área reflexógena
39. El reflejo cutaneoplantar es:
- a. Nociceptivo superficial
  - b. De integración espinal y monosináptico
  - c. De integración espinal y multisináptico
  - d. a y b son las correctas
  - e. a y c son las correctas
40. En un síndrome piramidal establecido el tono está:
- a. Aumentado y con las características de “caño de plomo”
  - b. Aumentado y espástico
  - c. Aumentado y paramimético
  - d. Aumentado y paratónico
  - e. Disminuido
41. Un infarto de la ACA se caracteriza por:
- a. Hemiparesia disarmónica de predominio crural
  - b. Hemiparesia disarmónica de predominio facial
  - c. Hemiparesia disarmónica de predominio braquial
  - d. Hemiparesia armónica
  - e. Síndrome del hombre del barril
42. En ancianos y pacientes con un deterioro orgánico cerebral, el defecto del tono más habitual de detectar es la:
- a. Hipertonía en rueda dentada
  - b. Espasticidad
  - c. Paratonía
  - d. Paramimesis
  - e. Hipertonía en “caño de plomo”
43. En una lesión piramidal aguda, ¿qué espera encontrar?
- a. Debilidad muscular, hipotonía, hipo o arreflexia miotática y signo de Babinski
  - b. Debilidad muscular, espasticidad, arreflexia miotática y signo de Babinski
  - c. Debilidad muscular, hipotonía, reflejos miotáticos exaltados y reflejo plantar flexor
  - d. Debilidad muscular, espasticidad, reflejos miotáticos exaltados y signo de Babinski

- e. Disinergia, hipotonía y reflejos pendulares
44. En un enfermo con una lesión que lentamente va comprimiendo a la vía piramidal, ¿qué espera encontrar?
- a. Debilidad muscular, hipotonía, hipo o arreflexia miotática y signo de Babinski
  - b. Debilidad muscular, espasticidad, arreflexia miotática y signo de Babinski
  - c. Debilidad muscular, hipotonía, reflejos miotáticos exaltados y reflejo plantar flexor
  - d. Debilidad muscular que puede ser leve, espasticidad, reflejos miotáticos exaltados y signo de Babinski
  - e. Disinergia, hipotonía y reflejos pendulares
45. Un infarto del complejo AV y PICA produce un:
- a. Síndrome pontino medial
  - b. Síndrome mesencefálico medial o de Weber
  - c. Síndrome bulbar lateral o de Wallemberg
  - d. Síndrome bulbar medial
  - e. Síndrome pontino lateral
46. Una sincinesia es:
- a. Un movimiento involuntario que acompaña a un movimiento voluntario
  - b. Un movimiento involuntario que acompaña a otro movimiento involuntario
  - c. Las hay solo patológicas, como es el caso del signo de Strümpell
  - d. a y c son las correctas
- e. Un movimiento estereotipado, repetitivo y espontáneo
47. Reflejo articular profundo inhibido en el síndrome piramidal:
- a. Signo de Meyerson o glabellar
  - b. Signo de Babinski
  - c. Signo de Mayer
  - d. Triple flexión combinada
  - e. Prueba de mínima paresia de las extremidades superiores
48. La enfermedad de Parkinson, como paradigma de un síndrome extrapiramidal, se caracteriza por:
- a. Hipocinesia, bradicinesia, pérdida de los reflejos posturales y temblor de reposo
  - b. Hipertonía en rueda dentada
  - c. Inicio unilateral de los síntomas y signos
  - d. Buena respuesta a la L-dopa
  - e. Todas las anteriores son correctas
49. El temblor postural o de acción se caracteriza por:
- a. Obedece a una contracción alternada de agonistas y antagonistas
  - b. Puede tener una base hereditaria autosómica dominante, aparece durante la acción o al mantener una postura. El etanol, característicamente, lo mitiga
  - c. Puede afectar a la cabeza
  - d. a, b y c son correctas
  - e. b y c son correctas
50. Paciente con una desviación tónica del cuello a derecha y asociada a un temblor que se incrementa al girar la cabeza a izquierda corresponde a:
- a. Un temblor postural

- b. Una distonía focal, cervical
  - c. Un tic
  - d. Un corea
  - e. Un temblor ortostático
51. ¿Cuál de los siguientes movimientos involuntarios se caracteriza por hipotonía?
- a. Distonía muscular deformans
  - b. Atetosis posparálisis cerebral
  - c. Tics múltiples
  - d. Corea
  - e. Temblor parkinsoniano
52. La asterixis puede verse en:
- a. Encefalopatía metabólicas, como la hepática
  - b. Lesiones cerebrales
  - c. a y b son correctas
  - d. Coma carus
  - e. Las mioclonías espinales
53. En una lesión del hemisferio cerebeloso derecho los síntomas y signos cerebelosos son:
- a. Del lado opuesto
  - b. Del mismo lado
  - c. Bilaterales o pancerebelosos
  - d. De la línea media o axial
  - e. De predominio en las extremidades inferiores
54. Paciente con un síndrome cerebeloso axial y de predominio de las extremidades inferiores ¿Dónde localiza la lesión?
- a. Vermis rostral
  - b. Vermis caudal
  - c. Hemisferios cerebelosos
  - d. Pedúnculo cerebeloso inferior
  - e. Mesencéfalo
55. La ataxia cerebelosa incluye a:
- a. La disinergia, dismetría, temblor de intención y disdiadococinesia
  - b. El compromiso vestibular central
  - c. La debilidad muscular
  - d. La desaferentación sensitiva
  - e. La hipotonía
56. El síndrome cerebeloso se caracteriza por la presencia de:
- I Compromiso vestibular central
  - II Disartria
  - III Severa disfagia lórica
  - IV Hipertonía
  - V Hipotonía
  - VI Ataxia
  - VII Exaltación de los reflejos miotáticos
  - VIII Reflejos miotáticos pendulares
- a. I, II, III, V, VI y VIII
  - b. I, II, IV, VI y VIII
  - c. I, II, V, VI y VIII
  - d. I, III, V, VI y VII
  - e. II, V, VI y VIII
57. Dada la particular neuroanatomía del circuito neocerebeloso, es posible la existencia de un síndrome cerebeloso del lado opuesto en las siguientes situaciones:
- a. Lesiones de un hemisferio cerebeloso y/o el núcleo dentado respectivo
  - b. Lesiones del área 4 de Brodmann
  - c. Lesiones combinada del núcleo fastigial y dentado
  - d. Lesiones del vermis cerebeloso
  - e. Pequeñas lesiones del puente, mesencéfalo, tálamo o centro semioval
58. El temblor de intención más severo de ver ocurre en lesiones de:

- a. La corteza cerebelosa
  - b. El núcleo fastigial
  - c. El pedúnculo cerebeloso medio
  - d. El núcleo rojo
  - e. La oliva bulbar
59. La marcha en steppage es propia de:
- a. Las polineuropatías
  - b. El síndrome cerebeloso
  - c. Las miopatías
  - d. La enfermedad de Parkinson
  - e. La paraplejia espástica
60. Paciente con un severo defecto propioceptivo, que al caminar mira sus pasos, estos son de longitud irregular y producen un taconeo característico. Corresponde a una:
- a. Marcha paraparética espástica
  - b. Marcha hemiparética o del segador
  - c. Marcha de pato
  - d. Marcha parkinsoniana
  - e. Marcha tabética
61. Paciente que camina con una postura en flexión, a pequeños pasos, con un desplazamiento del centro de gravedad hacia delante, que festina y los giros aparecen lentos y descompuestos; corresponde a una marcha:
- a. Cerebelosa
  - b. Tabética
  - c. Parkinsoniana
  - d. Miopática
  - e. Conversiva o histérica
62. La llamada triada de Hakim, que debe hacerle pensar en una hidrocefalia “a presión normal”; corresponde a:
- a. Una astasia abasia cerebelosa, piramidalismo y deterioro cognitivo
  - b. Un síndrome pseudobulbar, astasia abasia y piramidalismo
  - c. Una astasia abasia, incontinencia de esfínteres y deterioro cognitivo
  - d. Un síndrome de hipertensión intracraneal (SHIC), síndrome de Parinaud y signo de la puesta de sol
  - e. Aumento del perímetro craneal, fontanelas a tensión y un SHIC
63. La causa neurológica más frecuente de hiposmia-anosmia es(son):
- a. Rinitis crónica
  - b. Tumores orbitofrontales
  - c. Meningitis crónicas
  - d. TEC con fractura del etmoides
  - e. Congénitas
64. El síndrome de Foster Kennedy es la asociación de hiposmia-anosmia a:
- a. Edema de papila bilateral
  - b. Atrofia óptica del lado del tumor y edema de papila del lado contrario
  - c. Edema de papila del lado del tumor y atrofia óptica del lado contrario
  - d. Limitación de la mirada vertical superior y edema de papila
  - e. Síndrome frontal y edema de papila bilateral
65. La ceguera cortical se caracteriza por:
- a. Ausencia del reflejo fotomotor y fabulación visual (Síndrome de Anton)
  - b. Ausencia del reflejo fotomotor, fabulación visual y apraxia de la mirada
  - c. Reflejo fotomotor conservado y fabulación visual
  - d. Ausencia del reflejo fotomotor y alucinaciones visuales complejas
  - e. Fosfenos y pupila de Marcus-Gunn

66. Una lesión del quiasma central produce:
- Un defecto campimétrico homónimo del lado opuesto
  - Un defecto campimétrico heterónimo bitemporal
  - Escotomas centrales bilaterales
  - Un defecto campimétrico altitudinal
  - Amaurosis de un ojo
67. Las hemianopsias homónimas de menor congruencia ocurren en lesiones de:
- El quiasma óptico
  - Las cintillas ópticas
  - Los cuerpos geniculados laterales
  - Las radiaciones ópticas
  - La cisura calcarina
68. Marque la alternativa verdadera
- Toda lesión retroquiasmática da una hemianopsia homónima del lado contrario
  - Las lesiones del área 17 dan las hemianopsias más incongruentes
  - Una lesión parietal da una cuadrantopsia homónima superior del lado opuesto
  - La aferencia del reflejo fotomotor abandona a la vía óptica en el quiasma
  - La compresión central del quiasma da una hemianopsia heterónima binasal
69. Una anisocoria con un reflejo fotomotor directo y consensual normales implica:
- Una lesión parcial del nervio óptico
  - Una lesión del componente eferente del III nervio
  - Una lesión pretecal en el mesencéfalo
  - Una desaferentación parasimpática del iris
  - Un hallazgo del examen sin trascendencia patológica
70. La presencia de pupilas pequeñas, irregulares, con reflejo de acomodación presente y sin respuesta fotomotora se denomina:
- Pupila de Adie
  - Pupila de Marcus-Gunn
  - Pupila de Argyll Robertson
  - Signo de Horner
  - Escape pupilar
71. El signo más precoz de un edema de papila es:
- Pérdida de la excavación fisiológica
  - Pupila de Marcus-Gunn
  - Edema de la mácula
  - Exudados algodonosos
  - Hemorragias en flama
72. En qué situación(es) espera encontrar un edema de papila
- Un tumor de la fosa posterior e hidrocefalia secundaria
  - En la hipertensión intracraneal “idiotópica”
  - En una hematoma extradural secundario a la fractura de la escama temporal
  - a y b son correctas
  - a, b y c son correctas
73. Paciente de 82 años, hipertenso, diabético y dislipidémico. Bruscamente nota una severa disminución de la agudeza visual OI. No hay anisocoria. La campimetría de Goldmann evidencia un defecto visual altitudinal del OI. Al fondo de ojo la papila aparece pálida y difuminada, con abundantes exudados algodonosos en la retina, esclerosis arteriolar y cruces arteriovenosos. ¿Cuál es su diagnóstico?
- Una papilitis

- b. Una neuropatía óptica isquémica
  - c. Una neuritis óptica retrobulbar
  - d. Un infarto de la ACP derecha
  - e. Una hemorragia vítrea masiva
74. Paciente con una severa disminución de la agudeza visual OD de días de evolución y dolor al movilizar el globo ocular. El fondo de ojo es normal y no hay una causa oftalmológica que explique el problema. Al realizar examen con un estímulo luminoso alternante observa que al momento de llevar la fuente de luz al OD, paradójicamente la pupila se dilata. ¿Cuál es su diagnóstico?
- a. Pupila de Marcus-Gunn y neuritis óptica retrobulbar derecha
  - b. Pupila de Marcus-Gunn y neuritis óptica bulbar o papilitis derecha
  - c. Lesión del componente parasimpático del III nervio derecho
  - d. Defecto del reflejo cilioespinal
  - e. Pupila de Adie derecha
75. Mujer joven que en una evaluación se observa una anisocoria OI > OD. La respuesta de la pupila es tónica y muy lenta en OI. La paciente no había usado ningún tipo de colirio. Al instilar pilocarpina al 1/1.000 se observa una marcada miosis del OI, mientras que en el OD no hay un cambio significativo del tamaño pupilar. ¿Cuál es el diagnóstico?
- a. Pupila de Adie
  - b. Pupila de Marcus-Gunn
  - c. Pupila de Argyll Robertson
  - d. Lesión del III nervio izquierdo
  - e. Lesión del simpático derecho
76. Paciente con una midriasis paralítica total OD, tanto en la respuesta directa como consensual, y no hay discoria. No empleó ningún tipo de colirio antes de consultarlo. ¿Cuál es su conducta?
- a. Anisocoria constitucional. No amerita mayor estudio
  - b. Pupila de Adie. Se explica esta condición al paciente y no realiza más estudios
  - c. Pupila de Argyll Robertson. Debe considerar la posibilidad de una neurosífilis terciaria, diabetes mellitus o alguna lesión pretectal
  - d. Lo más probable que sea secuela de una uveítis. Deriva el enfermo al oftalmólogo
  - e. Hay un compromiso de las fibras parasimpáticas del III nervio derecho. Por la disposición de estas puede tratarse de una compresión del nervio. El paciente requiere de un urgente y exhaustivo estudio con imágenes
77. Paciente con diplopía y endotropía derecha. Implica lesión del:
- a. III derecho
  - b. IV derecho
  - c. VI derecho
  - d. Fascículo longitudinal medial
  - e. Centro frontal de la mirada conjugada horizontal izquierda
78. Paciente con una exotropía, ptosis completa y midriasis paralítica OD. Implica lesión del:
- a. III derecho
  - b. IV derecho
  - c. VI derecho
  - d. Fascículo longitudinal medial
  - e. Centro frontal de la mirada conjugada horizontal izquierda

79. Paciente que posterior a un TEC no grave nota una diplopía vertical. Refiere dificultad al bajar las escaleras y en la entrevista usted repara que la cabeza está inclinada hacia la derecha. ¿Cuál es el nervio lesionado?
- III derecho
  - VI izquierdo
  - IV izquierdo
  - IV derecho
  - VI izquierdo
80. En el síndrome de la hendidura esfenoidal se ven comprometidos los siguientes nervios:
- II, III, IV, VI y V1
  - III, IV, VI y V2
  - III, IV, VI y V3
  - III, IV, VI y motor del V
  - III, IV, VI y V1
81. Marque la alternativa correcta
- El núcleo del III está en el puente
  - El núcleo motor del V está en el mesencéfalo
  - El núcleo del VI está en el puente y en íntima relación con las fibras infranucleares del VII
  - El IV es el único nervio que emerge por la cara dorsal del tallo encefálico y tiene el trayecto más largo de todos los nervios craneales
  - c y d son las correctas
82. Paciente con diplopía que desaparece a la oclusión de un ojo y sin compromiso pupilar. Sin embargo, en el examen clínico usted no puede determinar el(los) músculo(s) o nervio(s) comprometido(s):
- Pudiera tratarse de una miastenia gravis. Debe realizar las pruebas de fatiga muscular y del edrofonio
  - Realice el test de diplopía
  - a y b son las correctas
  - Lo más probable es que sea un cuadro psicogénico
  - Seguramente es un estrabismo congénito
83. Paciente de 75 años y diabético mal controlado. Bruscamente presenta una exotropía y ptosis completa OI, pero con indemnidad de la pupila. Tampoco hay afectación de vías largas.
- Lo más probable es que se trate de un infarto del III nervio izquierdo (oclusión de la vasa nervorum), aunque no es posible excluir con total certeza otras etiologías sin exámenes complementarios.
  - Corresponde al típico patrón de compresión del III nervio por un aneurisma de la comunicante posterior
  - Se trata de un infarto del mesencéfalo
  - Lo más probable es que sea una vasculitis sistémica asociada a la DM
  - Obedece a una hernia uncal izquierda en su etapa más inicial
84. Paciente con ptosis parcial y miosis derecha. Corresponde a un(a):
- Horner derecho
  - Lesión de III derecho
  - Compromiso de la placa neuromuscular
  - Lesión del foramen oval (base del cráneo)
  - Lesión del cóndilo derecho
85. Paciente con ptosis y midriasis derecha. Corresponde a un(a):



- a. Horner derecho
  - b. Lesión de III derecho
  - c. Compromiso de la placa neuromuscular
  - d. Lesión del foramen oval (base del cráneo)
  - e. Lesión del cóndilo derecho
86. Paciente con la incapacidad de aducir OI y un nistagmo en la abducción OD. ¿Qué tiene?
- a. Oftalmoplejia internuclear (OIN) izquierda
  - b. OIN derecha
  - c. Lesión del centro pontino de la mirada conjugada horizontal, lado derecho
  - d. Lesión del centro frontal de la mirada conjugada horizontal, lado derecho
  - e. Compromiso del mesencéfalo, sustancia gris periacueductal
87. Paciente con una hemiplejia izquierda y desviación conjugada de la mirada a derecha:
- a. Oftalmoplejia internuclear (OIN) izquierda
  - b. OIN derecha
  - c. Lesión del centro pontino de la mirada conjugada horizontal lado derecho
  - d. Lesión del centro frontal de la mirada conjugada horizontal lado derecho
  - e. Compromiso del mesencéfalo, sustancia gris periacueductal
88. Paciente con una hemiplejia izquierda y desviación conjugada de la mirada a izquierda:
- a. Oftalmoplejia internuclear (OIN) izquierda
  - b. OIN derecha
  - c. Lesión del centro pontino de la mirada conjugada horizontal, lado derecho
- d. Lesión del centro frontal de la mirada conjugada horizontal, lado derecho
  - e. Compromiso de mesencéfalo, sustancia gris periacueductal
89. Paciente con marcada limitación en la mirada vertical superior, midriasis bilateral paralítica, pérdida de la convergencia y del reflejo de acomodación:
- a. Oftalmoplejia internuclear (OIN) izquierda
  - b. OIN derecha
  - c. Lesión del centro pontino de la mirada conjugada horizontal, derecho
  - d. Lesión del centro frontal de la mirada conjugada horizontal, derecho
  - e. Compromiso del mesencéfalo, sustancia gris periacueductal
90. Paciente con una hemiplejia derecha y un compromiso del VI y VII izquierdos:
- a. Es el típico patrón alterno y la lesión la ubica en el tálamo izquierdo
  - b. Es el típico patrón alterno de una lesión del tallo encefálico. La lesión la ubica en la protuberancia derecha
  - c. Es el típico patrón alterno de una lesión del tallo encefálico. La lesión la ubica en la protuberancia izquierda
  - d. Es una lesión supratentorial masiva y el compromiso del VI nervio no tiene valor para la localización de la lesión
  - e. En una lesión caudal a las pirámides del bulbo
91. En la lesión combinada de un VI y V nervio, debe enfocar su estudio a:
- a. Tronco encefálico
  - b. Porción más anterior del seno cavernoso
  - c. Hendidura esfenoidal
  - d. Órbita

- e. Punta del peñasco
92. Paciente que le consulta por “adormecimiento” de la hemicara izquierda. En el examen hay una hipoestesia de toda la hemicara izquierda que llega hasta la implantación del pelo e incluye el ángulo de la mandíbula. Los reflejos corneanos están normales y no hay compromiso de la mucosa bucal ni nasal. ¿Qué plantearía?
- Posiblemente sea un cuadro no orgánico por la sistematización anatómica de las molestias
  - Una lesión supranuclear del trigémino
  - Una lesión del tallo encefálico bajo-médula espinal cervical, par caudalis del V
  - Una lesión del ganglio de Gasser
  - Una lesión de la porción más posterior del seno cavernoso
93. Paciente con hipoestesia en la línea media de la cara que progresa en tela de cebolla hacia lateral. ¿Qué plantearía?
- Posiblemente sea un cuadro no orgánico por la sistematización anatómica de las molestias
  - Una lesión supranuclear al trigémino
  - Una lesión del tallo encefálico bajo-médula cervical, pars caudalis del V
  - Una lesión del ganglio de Gasser
  - Una lesión de la porción posterior del seno cavernoso
94. La neuralgia idiopática del trigémino se caracteriza por:
- Crisis de dolor paroxístico de segundos de duración y con una distribución V2 y/o V3.
  - Paciente de más de cincuenta años
  - Presencia de puntos gatillo del dolor
- d. Un examen del V nervio normal
- e. Todas las anteriores son correctas
95. Mujer de 81 años con un dolor urente y “en agujas” que se extiende desde el vértex a la región ocular derecha. El reflejo corneano de ese lado está discretamente deprimido.
- Posiblemente sea un cuadro no orgánico por la sistematización anatómica de las molestias
  - Debe buscar en forma dirigida la presencia de vesículas, especialmente en el cuero cabelludo, lugar en que pudieran pasar desapercibidas y retrasar el diagnóstico de un herpes zoster de V1
  - Una lesión del tallo encefálico
  - Una lesión del ganglio de Gasser
  - Una lesión de la fosa media craneal
96. El trigémino da la inervación del(los) músculo(s):
- De la masticación
  - Cutáneo del cuello
  - Elevadores del paladar
  - Estapedio
  - Músculos intrínsecos de la lengua, a través del nervio lingual
97. Paciente febril, con compromiso de V1, III, IV y VI izquierdos. Además hay proptosis, congestión y edema de la conjuntiva, e ingurgitación venosa en el fondo de ojo. Previamente, el enfermo tuvo una foliculitis y celulitis de la zona del labio y nasal izquierda. El diagnóstico más probable es:
- Fístula carótidocavernosa
  - Síndrome del seno cavernoso secundario a una tromboflebitis séptica
  - Síndrome de Tolosa-Hunt

- d. Pseudotumor orbitario
  - e. Síndrome de Gradenigo
98. La parálisis facial “central” se caracteriza por un(a):
- a. Compromiso simétrico de toda la cara
  - b. Compromiso predominante del tercio superior de la cara
  - c. Compromiso predominante de los dos tercios inferiores de la cara
  - d. Disociación entre la expresión facial volitiva y emocional
  - e. c y d son correctas
99. Respecto a una lesión del facial, es correcto
- a. La epífora es consecuencia del compromiso parasimpático
  - b. La disgeusia y algiacusia son propias de las lesiones supranucleares
  - c. La realización de un estudio electrodiagnóstico es mandatorio en una parálisis facial de Bell
  - d. La sincinesia de Bell es patológica y una secuela frecuente de una parálisis del facial
  - e. En el examen clínico del facial no olvide la búsqueda dirigida de vesículas en el conducto auditivo externo y paladar. Además, examine la parótida
100. La particular asociación de una ptosis palpebral con una debilidad en el cierre palpebral, bilateral:
- a. Con un alta probabilidad corresponde a una lesión periférica
  - b. Con un alta probabilidad corresponde a una lesión central
  - c. Es una asociación que no tiene explicación una explicación anatómica coherente
- d. Es por un defecto embriológico en la formación de los núcleos somáticos
  - e. Es de causa conversiva
101. La contracción simultánea de los músculos dependientes de un nervio facial se denomina:
- a. Mioquimias faciales
  - b. Signo de Chvostek
  - c. Blefaroespasma
  - d. Hemiespasma facial
  - e. Distonía facial
102. Paciente con una hipoacusia OI. Es de conducción si:
- a. Weber lateraliza a izquierda y Rinne es (+)
  - b. Weber lateraliza a izquierda y Rinne es (-)
  - c. Weber lateraliza a derecha y Rinne es (+)
  - d. Weber lateraliza a derecha y Rinne es (-)
  - e. Weber no lateraliza y Rinne es (+)
103. Paciente con una hipoacusia OD. Es sensorioneural si:
- a. Weber lateraliza a izquierda y Rinne es (+)
  - b. Weber lateraliza a izquierda y Rinne es (-)
  - c. Weber lateraliza a derecha y Rinne es (+)
  - d. Weber lateraliza a derecha y Rinne es (-)
  - e. Weber no lateraliza y Rinne es (+)
104. En un paciente vigilante el nistagmo tiene una dirección:
- a. Contraria a la lesión vestibular y al estímulo frío

- b. Contraria a la lesión vestibular y al estímulo caliente
  - c. Al mismo lado de la lesión vestibular y al estímulo frío
  - d. Al mismo lado de la lesión vestibular y al estímulo caliente
  - e. Una desviación tónica de la mirada conjugada al lado de la lesión vestibular y al estímulo frío
105. Son elementos que le permiten diagnosticar un síndrome vestibular central:
- a. El nistagmo espontáneo aumenta en intensidad en la medida que se “aleja” de la lesión
  - b. Un nistagmo espontáneo bidireccional, vertical, disrrítmico, no se inhibe con la fijación de la mirada y el paciente no se queja de vértigo
  - c. Un nistagmo asociado a hipotonía y ataxia de un lado del cuerpo
  - d. a, b y c son las correctas
  - e. b y c son las correctas
106. Paciente con la instalación abrupta de un intenso vértigo, palidez, náuseas, vómitos, trastorno del equilibrio con pulsiones a derecha. Las pruebas de Barany y Romberg muestran una desviación a la derecha. Se objetiva un nistagmo unidireccional a izquierda. No hay síntomas cocleares. ¿Cuál es el diagnóstico más probable?
- a. Una “parálisis” vestibular izquierda
  - b. Una “parálisis” vestibular derecha
  - c. Una hidropesía endolinfática derecha o enfermedad de Ménière
  - d. Un vértigo postural paroxístico benigno (VPPB)
  - e. Una lesión selectiva del lóbulo flocculonodular del cerebelo
107. Paciente que al despertar nota un intenso vértigo gatillado por los movimientos de la cabeza. Camina en bloque evitando girar el cuello. En ese momento refiere “mareo” y sensación de “abombamiento craneal”. No hay nistagmo espontáneo ni síntomas cocleares. Al realizar las maniobras de provocación del nistagmo posicional obtiene: vértigo y un nistagmo rotatorio en dirección al desplazamiento de la cabeza. El nistagmo tiene latencia y es agotable en unos dos minutos. Al repetir las maniobras nota que la intensidad del vértigo y el nistagmo disminuyen. ¿Cuál es el diagnóstico?
- a. Una parálisis vestibular súbita bilateral
  - b. Una hidropesía endolinfática o enfermedad de Ménière
  - c. Una lesión central en los núcleos vestibulares
  - d. Un VPPB
  - e. Un síndrome parietal
108. Respecto al nistagmo:
- a. La fase rápida depende de la indemnidad de los lóbulos frontales
  - b. El nistagmo optocinético depende de los lóbulos parietales
  - c. Un paciente en coma, pero con indemnidad del tallo encefálico, la irrigación simultánea de los CAE con un estímulo frío provoca una desviación tónica vertical inferior
  - d. La prueba calórica en un paciente alerta, la no respuesta a los 17 °C se considera criterio para el diagnóstico de una “parálisis” vestibular
  - e. Todas las anteriores son correctas
109. Paciente con una lesión del IX-X a nivel del agujero rasgado posterior derecho. ¿Qué espera encontrar?

- a. Una disfagia ilógica, disminución-abolición del reflejo nauseoso derecho, desviación del velo del paladar a la izquierda y compromiso del XI nervio
- b. Una disfagia ilógica, disminución-abolición del reflejo nauseoso derecho, desviación del velo del paladar a la derecha
- c. Disfonía y parálisis de la cuerda vocal derecha
- d. a y c son las correctas
- e. b y c son las correctas
110. Una lesión del recurrente laríngeo izquierdo produce:
- a. Una disfagia ilógica, disminución-abolición del reflejo nauseoso derecho, desviación del velo del paladar a la izquierda
- b. Una disfagia ilógica, disminución-abolición del reflejo nauseoso derecho, desviación del velo del paladar a la derecha
- c. Disfonía y parálisis de la cuerda vocal izquierda
- d. a y c son las correctas
- e. b y c son las correctas
111. En un síndrome bulbar lateral (o de Wallenberg) izquierdo, ¿qué espera encontrar?
- I Síndrome cerebeloso izquierdo
- II Síndrome vestibular central
- III Signo de Horner derecho
- IV Signo de Horner izquierdo
- V Compromiso del IX-X izquierdo
- VI Compromiso trigeminal derecho
- VII Compromiso trigeminal izquierdo
- VIII Hemihipoestesia protopática incompleta derecha
- IX Hemihipoestesia protopática incompleta izquierda
- a. I, II, III, V, VI y VIII
- b. I, II, IV, VI y IX
- c. I, IV, V, VII y IX
- d. I, II, IV, V, VII y VIII
- e. II, IV, V, VII y VIII
112. En una lesión del nervio espinal derecho:
- a. El paciente tiene dificultad para girar la cabeza a la izquierda y elevar el hombro derecho
- b. El paciente tiene dificultad para girar la cabeza a la izquierda y elevar el hombro izquierdo
- c. El paciente tiene dificultad para girar la cabeza a la derecha y elevar el hombro derecho
- d. El paciente tiene dificultad para girar la cabeza a la izquierda y elevar el hombro izquierdo
- e. El paciente tiene dificultad para extender el cuello
113. En una lesión supranuclear derecha del espinal (por ejemplo, un infarto de la ACM derecha):
- a. El paciente tiene dificultad para girar la cabeza a la izquierda y elevar el hombro derecho
- b. El paciente tiene dificultad para girar la cabeza a la izquierda y elevar el hombro izquierdo
- c. El paciente tiene dificultad para girar la cabeza a la derecha y elevar el hombro derecho
- d. El paciente tiene dificultad para girar la cabeza a la izquierda y elevar el hombro izquierdo

- e. El paciente tiene dificultad para extender el cuello
114. Paciente con una lesión del hipogloso derecho:
- La lengua está atrófica y hay fasciculaciones en su mitad izquierda. Al sacarla se desvía a la derecha
  - No hay cambios tróficos ni fasciculaciones en la lengua. Al sacarla se desvía a la derecha
  - La lengua está atrófica y hay fasciculaciones en su mitad derecha. Al sacarla se desvía a la izquierda
  - No hay cambios tróficos ni fasciculaciones en la lengua. Al sacarla se desvía a la derecha
  - La lengua está atrófica y hay fasciculaciones en su mitad derecha. Al sacarla se desvía a la derecha
115. En una lesión supranuclear derecha del hipogloso (por ejemplo, un infarto de la ACM derecha):
- La lengua está atrófica y con fasciculaciones en su mitad izquierda. Al sacarla se desvía a la derecha
  - No hay cambios tróficos ni fasciculaciones en la lengua. Al sacarla se desvía a la derecha
  - La lengua está atrófica y con fasciculaciones en su mitad derecha. Al sacarla se desvía a la izquierda
  - No hay cambios tróficos ni fasciculaciones en la lengua. Al sacarla se desvía a la izquierda
  - La lengua está atrófica y con fasciculaciones en su mitad derecha. Al sacarla se desvía a la derecha
116. Los somas de la primera neurona de conducción de las sensibilidades termalgésicas y propioceptivas forman:
- Los ganglios raquídeos
  - Los ganglios paravertebrales simpáticos
  - La sustancia gelatinosa de Rolando
  - Las astas posteriores
  - Los núcleos de Goll y Burdach
117. ¿A qué dermatoma(s) corresponden las siguientes estructuras?
- Ángulo de la mandíbula:  
 Parte externa del brazo:  
 Borde radial del antebrazo y mano:  
 Parte media del antebrazo y mano:  
 Borde cubital del antebrazo y mano:  
 Zona de unión del cuello y tórax:  
 Pezón:  
 Reborde mamario:  
 Reborde costal:  
 Epigastrio e hipocondrios:  
 Zona umbilical:  
 Hipogastrio y fosas ilíacas:  
 Reborde ilíaco:  
 Cara interna del muslo:  
 Cara anterior del muslo:  
 Cara posterior del muslo:  
 Cara interna de la pierna:  
 Cara externa de la pierna, cara dorsal del pie y dedo gordo:  
 Cara posterior de la pierna y planta del pie:  
 Región del periné:
118. Marque la alternativa verdadera
- Las fibras que conducen la sensibilidad termalgésica son delgadas y amielínicas o escasamente mielinizadas
  - Las fibras que conducen las sensibilidades propioceptivas son gruesas y ricas en mielina

- c. Las fibras mielinizadas tienen una rápida velocidad de conducción
- d. a y b son las correctas
- e. a, b y c son las correctas
119. Respecto a la vía de conducción de la sensibilidad dolorosa y térmica:
- La primera neurona asciende por los cordones posteriores del mismo lado y establece su primera sinapsis con núcleos ubicados en el bulbo bajo (núcleos de Goll y Burdach)
  - La primera neurona asciende por el haz espinotalámico lateral
  - La primera neurona establece su sinapsis en el asta posterior correspondiente; luego la segunda neurona asciende dos o tres segmentos medulares y cruza al lado opuesto por la comisura gris anterior y forma el haz espinotalámico lateral
  - La tercera neurona se proyecta desde el núcleo VLP del tálamo a la corteza somatosensorial
  - c y d son correctas
120. Respecto a la vía de conducción de la sensibilidad táctil profunda, vibratoria, de presión y posición articular (propioceptiva):
- La primera neurona asciende por los cordones posteriores del mismo lado y establece su primera sinapsis con núcleos ubicados en el bulbo bajo (núcleos de Goll y Burdach)
  - La decusación la realiza la segunda neurona una vez que emerge de los núcleos de Goll y Burdach y forma el lemnisco medial.
  - La primera neurona asciende por el haz espinotalámico lateral del mismo lado
  - a y b son las correctas
- e. b y c son las correctas
121. Respecto a las vías de conducción sensitiva:
- En la porción baja del tronco (bulbo y protuberancia) las vías protopáticas y epicríticas están separadas. Además, puede haber un compromiso nuclear (V nervio). Por tanto, una lesión a este nivel puede dar una alteración de la sensibilidad disociada y/o un síndrome alterno
  - La sensibilidad craneal (IX-X y V) van por el lemnisco lateral
  - En el mesencéfalo se unen todas las vías sensitivas, incluyendo las correspondientes al segmento de la cabeza
  - a y c son las correctas
  - a, b y c son las correctas
122. Corresponde a un patrón de déficit sensitivo de una polineuropatía:
- En calcetín o guante, bilateral y simétrico
  - En esclavina o chaleco
  - En banda
  - En una distribución segmentaria, como la cara externa de un muslo
  - En una distribución hemicorporal
123. El síndrome centro medular se caracteriza por:
- Una hipoestesia protopática disociada
  - Una hipoestesia protopática suspendida
  - Puede existir una lesión suspendida de las neuronas motoras inferiores
  - a y b son las correctas
  - a, b y c son las correctas
124. En un síndrome de hemisección medular, ¿qué espera encontrar?

- |  |  |
|--|--|
| <p>I Un déficit piramidal al mismo lado de la lesión</p> <p>II Un déficit piramidal del lado contrario a la lesión</p> <p>III Un déficit de las sensibilidad termalgésica al mismo lado de la lesión</p> <p>IV Un déficit de las sensibilidad termalgésica al lado opuesto a la lesión</p> <p>V Un déficit de las sensibilidad propioceptiva al mismo lado de la lesión</p> <p>VI Un déficit de las sensibilidad propioceptiva al lado opuesto a la lesión</p> <p>VII Una banda de disestesia dolorosa al mismo lado de la lesión</p> <p>VIII Una banda de disestesia dolorosa al lado opuesto a la lesión</p> | <p>a. Hay una hipoestesia simétrica, en silla de montar y habitualmente indolora</p> <p>b. El reflejo aquileo suele estar abolido y el rotuliano presente</p> <p>c. Hay disfunción sexual, atonía vesical y el reflejo anal está alterado</p> <p>d. Las causas más frecuentes son tumorales y traumáticas (fracturas desplazadas de L1y/o L2)</p> <p>e. Todas las anteriores son correctas</p> |
|--|--|

- a. I, II, V y VII
- b. II, IV, VI y VIII
- c. I, IV, V y VIII
- d. II, III, VI y VII
- e. I, IV, V y VII

127. La singular asociación de una ataxia sensitiva, arreflexia miotática y signo de Babinski la puede ver en:
- I Degeneración combinada por déficit de vitamina B12
- II Tabes dorsal
- III Degeneración cerebelosa vermiana rostral

- a. Solo I
- b. I y II
- c. II y III
- d. I y III
- e. I, II y III

125. Marque la alternativa correcta
- a. En el síndrome de la espinal anterior las modalidades de sensibilidades propioceptivas estas conservadas
- b. En el síndrome tabético hay un compromiso de las modalidades de sensibilidades propioceptivas
- c. En el síndrome de la cola de caballo hay una hipoestesia simétrica en silla de montar y habitualmente indolora
- d. a y b son las correctas
- e. a, b y c son las correctas

128. Marque la alternativa verdadera
- a. En la prueba de Romberg “propioceptiva” el paciente se desploma al perder la información visual
- b. El signo de Lhermitte corresponde a la flexión refleja de las extremidades inferiores al flexionar en cuello
- c. Al elevar las extremidades inferiores, la flexión refleja de la rodillas se le denomina el signo de Brudzinski
- d. a y b son las correctas
- e. a y c son las correctas

126. Respecto al síndrome del cono medular:

129. Paciente con un defecto severo multimodal de un hem cuerpo y asociado a hiperpatía. ¿Dónde ubica la lesión?



- a. Médula espinal
  - b. Tallo encefálico
  - c. Lemnisco medial
  - d. Haz espinotalámico
  - e. Tálamo
130. Paciente con un defecto sensitivo parcial y que predomina en la mano y la hemifara derechas. Además, hay una incapacidad para discriminar dos estímulos simultáneos, una agrafestesia y una aestereognosia. ¿Cuál es el sitio más probable de la lesión?
- a. Corteza parietal izquierda
  - b. Tálamo izquierdo
  - c. Porción lateral izquierda del bulbo
  - d. Pars caudalis del núcleo del V
  - e. Porción central de la médula cervical alta
131. Frente a un paciente en sopor o coma:
- a. Primero debe estabilizarlo. Proceda al ABC de un paciente con amenaza vital
  - b. Antes que nada, debe solicitar un examen de imágenes del encéfalo
  - c. El EEG debe efectuarlo de entrada por la posibilidad de un estado de mal epiléptico no convulsivo.
  - d. Dado que en el compromiso de conciencia los signos meníngeos pueden estar ausentes, lo primero que debe hacer es una PL
  - e. a y c son las correctas
132. ¿Qué puntaje de la escala de Glasgow indica que un enfermo está en una muy grave condición y debe proceder a la intubación, tomando la precaución que no haya una luxofractura cervical asociada?
- a. 12 o menos
  - b. 11 o menos
  - c. 10 o menos
  - d. 9 o menos
  - e. 8 o menos
133. Paciente con un TEC y una fractura de la escama temporal derecha. Evoluciona de la vigilia a la somnolencia y se esboza una mínima hemiparesia izquierda. Además, destaca la pupila OD paralítica. ¿Cuál es su diagnóstico?
- a. Es probable que el enfermo tenga un hematoma epidural y esté desarrollando una hernia del cíngulo derecho
  - b. Es probable que el enfermo tenga un hematoma epidural y esté desarrollando una hernia del uncus derecho
  - c. Es probable que el enfermo tenga un hematoma epidural y esté desarrollando una hernia de las amígdalas cerebelosas en el foramen magno
  - d. Es probable que el enfermo tenga un hematoma del cerebelo por contragolpe y esté desarrollando una hernia ascendente a través del tentorio
  - e. Para este caso, el compromiso pupilar no tiene valor en localizar la lesión
134. Paciente ingresa en coma, sin respuesta motora, con un patrón respiratorio de hiperventilación, pupilas midriáticas y reactivas, reflejo corneales disminuidos, la estimulación con agua fría produce una desviación tónica hacia cada lado irrigado, el fondo de ojo es normal y el reflejo plantar es extensor bilateral:
- a. Con alta seguridad se trata de una lesión estructural supratentorial
  - b. Con los datos aportados no es posible excluir un coma de causa tóxica o metabólica

- c. El patrón respiratorio puede ser consecuencia de un trastorno del equilibrio ácido base más que una “hiper-ventilación neurogénica central”
- d. a y c son las correctas
- e. b y c son las correctas
135. Un coma con ausencia de respuesta motora, pupilas puntiformes y reactivas, ausencia de los reflejo oculocefálicos y una respiración apnéusica. ¿Qué nivel de deterioro rostrocaudal asigna a este enfermo?
- a. Diencefálico
- b. Mesencefálico
- c. Puente rostral
- d. Puente caudal
- e. Bulbo
136. Mujer joven que ingresa inconsciente. La maniobra de Foix no evoca ninguna respuesta. Hay hipotonía y los reflejos miotáticos están presentes y simétricos. El reflejo plantar es indiferente. El fondo de ojo es normal y los reflejos corneanos están presentes. El patrón respiratorio es regular y superficial. No está el antecedente de traumatismo, por tanto usted puede explorar los signos meníngeos y los reflejos oculocefálicos: están ausentes. Al realizar la prueba calórica con un estímulo frío (4°C) evoca un intenso nistagmo con una fase rápida contraria al lado irrigado. Usted intenta establecer un contacto visual con la enferma y le indica que cierre sus ojos. Sin embargo, la mirada se desplaza de un lado a otro y no logra ninguna respuesta. ¿Cuál es su diagnóstico?
- a. Se trata de un coma psicógeno o disociativo
- b. Pudiera tratarse de un estado de enclaustramiento
- c. Pudiera tratarse de una tetraparesia de causa periférica
- d. Es un coma carus
- e. Es un coma con un deterioro rostrocaudal de nivel mesencefálico
137. Paciente sexo masculino de 58 años. Ingresa en coma, sin respuesta motora y con boqueadas o gasps respiratorios. En el box de Urgencias el enfermo cae en un PCR, siendo rápidamente reanimado y queda conectado a un ventilador mecánico. La pupilas está midriáticas y arreactivas. Los reflejos oculocefálicos, oculo-vestibulares y corneanos están ausentes. Una TAC de cerebro no muestra lesión estructural y el ECG y enzimas cardíacas dan cuenta de un infarto agudo al miocardio.
- a. Es un paciente que cumple los criterios de muerte encefálica
- b. Es un paciente evolucionando con un encefalopatía anóxica y con los datos aportados puede asegurar que está en un coma profundo
- c. Es un paciente en un estado vegetativo persistente
- d. Es imprescindible ver la evolución del enfermo para establecer un pronóstico más claro
- e. b y d son las correctas
138. Paciente en coma con respuesta oculocefálica y oculo-vestibular disociadas y una desviación oblicua de la mirada:
- a. Posiblemente se trate de un coma de causa tóxicometabólica
- b. Orienta a una lesión masiva supratentorial
- c. Orienta a una lesión intrínseca del tallo cerebral (por ejemplo, una hemorragia del puente)
- d. Corresponde a un deterioro rostrocaudal de nivel diencefálico

- e. Es un coma psicogénico
139. El patrón respiratorio de Cheyne-Stokes es propio de:
- Lesión diencefálica
  - Puede verse en ancianos y en individuos que viajan a zonas de gran altitud
  - Lesión mesencefálica
  - Lesión del puente
  - a y b son correctas
140. Paciente con un SHIC y un compromiso del VI nervio derecho:
- El VI indica el lado de la lesión
  - La presencia de la lesión del VI indica una lesión del tallo encefálico
  - El VI puede acompañar a un SHIC pero no tiene valor para localizar a la lesión
  - Es un proceso expansivo que parte del seno cavernoso derecho
  - Es un proceso expansivo que parte de la hendidura esfenoidal derecha (un meningioma del ala del esfenoides)
141. El efecto Cushing es:
- La disminución de la producción de LCR como respuesta al aumento de la PIC
  - El colapso del sistema ventricular como respuesta al aumento de la PIC
  - El incremento del retorno venoso reactivo al aumento de la PIC
  - El aumento de la PAM para asegurar la perfusión del encéfalo en respuesta a un aumento de la PIC
  - a y d son las correctas
142. Paciente inconsciente con un reflejo cilio-espinal conservado. Usted puede asegurar que:
- El componente parasimpático del III está indemne
  - La vía simpática está indemne
  - La vía óptica retroquiasmática no está afectada
  - a y c son las correctas
  - b y c son las correctas
143. La barrera hematoencefálica está dada principalmente por:
- Las características del endotelio de los capilares del SNC (uniones estrechas)
  - La microglía
  - Los oligodendrocitos
  - Los linfocitos acantonados en el espacio extracelular del SNC
  - a y b son las correctas
144. En un adulto de tamaño promedio, la producción diaria e índice de recambio del LCR son:
- 600 ml y recambio de cuatro veces
  - 150 ml y recambio de una vez
  - 450 ml y recambio de tres veces
  - 450 ml y recambio de cinco veces
  - 1.500 ml y recambio de tres veces
145. Es(son) contraindicación(es) para realizar una PL
- Una trombocitopenia severa o una coagulopatía
  - Una masa cerebral, especialmente en la fosa posterior
  - Una meningitis
  - a y b son las correctas
  - a, b y c son las correctas
146. Respecto a la PL:
- La cisterna lumbar se ubica a nivel D12-L1

- b. La cisterna lumbar se ubica a nivel L3-L5
  - c. En situaciones como una malformación (médula anclada), la PL está contraindicada
  - d. a y c son las correctas
  - e. b y c son las correctas
147. Respecto a la PL y HSA:
- a. La presencia de pequeños coágulos asegura una HSA reciente
  - b. La presencia de un goteo aumentado y una prueba de los tres tubos donde el LCR mantiene su coloración, permiten plantear una HSA reciente
  - c. La presencia de eritrocitos crenados es diagnóstico de una HSA
  - d. En una HSA no masiva y que ocurrió hace varios días obtendrá un LCR xantocrómico
  - e. b y d son las correctas
148. Un LCR turbio, con un goteo aumentado y es un contexto clínico compatible le permiten hacer el diagnóstico de:
- a. Una meningitis piogénica
  - b. Una meningitis TBC
  - c. Una meningitis viral
  - d. Una meningitis carcinomatosa
  - e. Una HSA de entre cinco y siete días
149. La xantocromía es expresión de:
- a. Productos de degradación de la hemoglobina
  - b. Un incremento en el nivel de proteínas
  - c. La presencia de más de 200 células blancas/ml
  - d. a y b son las correctas
  - e. a, b y c son las correctas
150. Marque la alternativa falsa
- a. La PIC medida a través de una PL tiene un valor normal entre los 60 y 160 mm de agua
  - b. La glucorraquia es un 60% de la glicemia y las proteínas no deben sobrepasar los 45mg/dl
  - c. Los linfocitos no deben ser mayores a 5 por ml
  - d. La relación eritrocitos/células blancas tiene un valor limitado para el diagnóstico diferencial entre una PL traumática y una HSA.
  - e. En el síndrome de Guillain Barré se puede ver la disociación albúminocitológica del LCR, la cual consiste en una elevación de los linfocitos con nivel de proteínas normal.

## Respuestas

1. a	7. d	13. e	19. a	117.			
2. b	8. c	14. d	20. c	Ángulo de la mandíbula:		C2	
3. e	9. a	15. a	21. a	Parte externa del brazo:		C5	
4. e	10. d	16. e	22. c	Borde radial del antebrazo y mano:		C6	
5. b	11. d	17. b	23. c	Parte media del antebrazo y mano:		C7	
6. a	12. b	18. a		Borde cubital del antebrazo y mano:		C8	
24.				Unión del cuello y tórax:		C4 y D2	
Bicipital:	C6			Pezón:		D4	
Tricipital:	C7			Reborde mamario:		D5	
Estilorracial:	C6			Reborde costal:		D7	
Digitales flexores:	C8			Epigastrio e hipocondrios:		D8-D9	
Rotuliano:	L4			Zona umbilical:		D10	
Aquileo:	S1			Hipogastrio y fosas ilíacas:		D11-D12	
25. b	48. e	71. a	94. e	Reborde ilíaco:		D12	
26. a	49. e	72. d	95. b	Cara interna del muslo:		L2-L3	
27. c	50. b	73. b	96. a	Cara anterior del muslo:		L3-L4	
28. e	51. d	74. a	97. b	Cara posterior del muslo:		S1-S2	
29. d	52. c	75. a	98. e	Cara interna de la pierna:		L4	
30. c	53. b	76. e	99. e	Cara externa de la pierna, cara dor-		L5	
31. a	54. a	77. c	100. a	sal del pie y dedo gordo:			
32. c	55. a	78. a	101. d	Cara posterior de la pierna y planta		S1	
33. d	56. c	79. c	102. b	del pie:			
34. e	57. e	80. e	103. a	Región del periné:		S3 a S5	
35. a	58. d	81. e	104. a	118. e	126. e	134. e	142. b
36. a	59. a	82. c	105. e	119. e	127. b	135. d	143. a
37. d	60. e	83. a	106. b	120. d	128. a	136. a	144. c
38. e	61. c	84. a	107. d	121. d	129. e	137. e	145. d
39. e	62. c	85. b	108. e	122. a	130. a	138. c	146. e
40. b	63. d	86. a	109. d	123. e	131. a	139. e	147. e
41. a	64. b	87. d	110. c	124. e	132. e	140. c	148. a
42. c	65. c	88. c	111. d	125. d	133. b	141. d	149. d
43. a	66. b	89. e	112. a				150. e
44. d	67. b	90. c	113. b				
45. c	68. a	91. e	114. e				
46. a	69. e	92. a	115. d				
47. c	70. c	93. c	116. a				

## Índice alfabético

### A

Acalculia:  
 Acomodación, reflejo de:  
 Acto:  
 Acúfenos:  
 Adenoma de hipófisis:  
 Adiadococinesia:  
 Adie, pupila de:  
 Adie-Holmes, síndrome de:  
 Aesterognosia:  
 Afasia:  
 -anómica:  
 -de conducción:  
 -global o mixta motora y sensorial:  
 -motora o expresiva:  
 -sensorial o comprensiva:  
 -talámica:  
 -transcortical motora y sensorial:  
 Ageusia:  
 Agitación psicomotora:  
 Agnosia:  
 -a los colores:  
 -auditiva:  
 -digital:  
 -táctil:  
 -visual:  
 Agrafestesia:  
 Agrafía:  
 Agramatismo (lenguaje):  
 Agudeza visual, examen de la:  
 Albuminocitológica, disociación:  
 Alexia:  
 Alexia sin agrafía, síndrome:  
 Alerta:  
 Alodinia:  
 Alterno, síndrome:  
 Alucinaciones:  
 -auditivas:  
 -hipnagógicas:  
 -hipnopómpicas:  
 -olfatorias:  
 -táctiles:  
 -visuales:  
 Alucinosis peduncular:  
 Alzheimer, enfermedad de:  
 Amaurosis:  
 Ambliopía:  
 Amiotrofia:  
 Amnesia:  
 -anterógrada:  
 -fugas:  
 -global transitoria:  
 -histerica o disociativa:  
 -retrógrada:  
 Ánade, marcha de:  
 Anal, reflejo:  
 Anestesia (examen sensitivo):  
 Aneurisma aórtico:  
 Aneurisma sacular:  
 Aneurisma séptico:  
 Anisocoria:  
 Anisocoria como variante de la normalidad:  
 Anisocoria y midriasis paralítica:  
 Anhidrosis facial:  
 Anosmia:  
 Anosognosia:  
 Antigravitorios, músculos:  
 Anton, síndrome de:  
 Apalestesia:  
 Apático, estado:  
 Apatía (síndrome frontal):  
 Apnea, prueba de:  
 Apnea-hipopnea obstructiva (SAHO), síndrome:  
 Apnea poshiperventilación:  
 Apnéusica, respiración:  
 Apraxia:  
 -constructiva:  
 -de la marcha:  
 -del vestir:  
 -ideomotora:  
 -ideatoria:

-oral o bucolingual:  
 Apremio vegetativo:  
 Apropositividad (síndrome frontal):  
 Arbotantes del tronco:  
 Argyll Robertson, pupila de:  
 Arteritis de la temporal:  
 Asta anterior, enfermedades de la:  
 Astasia-Abasia:  
 Asterixis:  
 Ataxia:  
 -cerebelosa  
 -defecto de la coordinación automática de Jaccoud:  
 -óptica:  
 -sensitiva:  
 Atáxica, respiración:  
 Atención:  
 Atencional, déficit:  
 Atetosis:  
 Atrofia muscular:  
 -por desuso:  
 -neurogénica:

### B

Babinski, reflejo de:  
 Babinski, sucedáneos del:  
 Bálint, síndrome de:  
 Barany, prueba de:  
 Barrera hematoencefálica:  
 Barré, pupila de:  
 Bastón de los tabéticos:  
 Bell, fenómeno de:  
 Bell, parálisis de:  
 Bella indiferencia (histeria):  
 Bernhardt-Roth, síndrome de:  
 Bielchowsky, signo de:  
 Biot, respiración de:  
 Bitonal, voz:  
 Blefaroespasmo:  
 Blink reflex:  
 Bradicinesia:

Brown-Séquard, síndrome:

Brudzinski, signo de:

Bulbar lateral, síndrome:

Bulbar medial, síndrome:

Bulbar pupila (coma):

Bulbocavernoso, reflejo:

**C**

Cacosmia:

Calambres:

Calórica, prueba:

Campo visual, defecto altitudinal:

Campo visual, examen del:

Caño de plomo, rigidez en:

Cara de máscara:

Cara, movimientos involuntarios:

Cataplexia:

Ceguera cortical:

Cérea, rigidez:

Cerebelo, organización anatómica y funcional:

Cerebelosa, marcha:

Cerebeloso axial, síndrome:

Cerebeloso hemisférico, síndrome:

Cerebrovascular, enfermedad:

Charles Bonnet, síndrome de:

Cheyne-Stokes, respiración de:

Chvostek, signo de:

Cilioespinal, reflejo:

Cinestesia (examen sensitivo):

Claude Bernard Horner, síndrome de:

Clonus:

Coclear (VIII nervio):

-examen:

-lesiones

-organización anatómica y funcional:

Cola de caballo, síndrome de la:

Collier, signo de:

Coma:

Coma depasse;

Coma carus:

Comprensión (lenguaje):

Concentración:

Conciencia:

Conciencia, compromiso cuantitativo:

Conciencia, condición de:

Conciencia, contenidos:

Conductas de imitación y de utilización (síndrome frontal):

Confusión, estado de:

Confusión simple:

Confusión productiva

Cono medular, síndrome del:

Convulsiva, crisis:

Cordones posteriores, síndrome de los:

Corea:

Corea bucolingual:

Corneano, reflejo:

Cortina, signo de la:

Cremastérico, reflejo:

Cuadrantopsia:

Cuerdas vocales:

Cushing, efecto:

Cutaneoabdominales, reflejos:

Cutaneoplantar, reflejo:

**D**

Decerebración, rigidez de:

Decorticación, rigidez de:

Degeneración combinada subaguda (anemia perniciosa):

Deglución:

Déjà vu o "lo ya visto":

Déjerine, síndrome de:

Déjerine-Roussy, síndrome de:

Delirio:

Delirio hiperactivo:

Delirio hipoactivo:

Delírium tremens:

Demencia:

Denervación:

Dermatomas:

Descartes, reflejo de:

Desconexión del cuerpo caloso, síndrome de:

Desorientación:

Desorientación derecha-izquierda:

Deterioro cognitivo leve:

Diapasones, prueba de los:

Diencefálica, pupila (sopor y coma):

Difusión miotática:

Diplopia:

Diplopia, prueba de la:

Diplopía fluctuante:

Diplopia monocular:

Disartria:

-ebriosa:

-escandida:

-hipernasal:

Discórica, pupila:

Disdiadococinesia:

Disestesia:

Disfagia ilógica:

Disfonía:

Disgeusia:

Disinergia:

Disimetría:

Disimetría ocular:

Disquinesia bucolingual

Disquinesia tardía:

Distonía:

Distonía aguda por neurolépticos:

Distrofia miotónica:

Dolor (examen sensitivo):

Duchenne, distrofia muscular de:

Duret, hemorragias de:

**E**

Ecolalia:

Edema de papila:

Edrofonio, prueba del:

Encefalitis herpética:

Enclaustramiento:

Endocarditis bacteriana:

Endotropía:

Enganche o prensión, signo del:

Enuresis:

Equilibrio:

Epicono, síndrome del:  
Epífora:  
Epilepsia:  
Epilepsia del lóbulo temporal:  
Escápula alada:  
Esclerosis lateral amiotrófica (ELA):  
Esclerosis múltiple:  
Espasticidad:  
Espinal anterior, síndrome de la:  
Espinal u XI nervio:  
-examen:  
-lesiones:  
-organización anatómica y funcional:  
Esquizofrenia:  
Estado vegetativo persistente:  
Estenopeico, agujero:  
Estrabismo:  
Estupor:  
-catatónico:  
-maníaco:  
Exoftalmo:  
Exotropía:  
Extrapiramidal, sistema:  
-organización anatómica y funcional:  
-síntomas y signos hipocinéticos:  
-síntomas y signos hipercinéticos:  
-vía directa:  
-vía indirecta:

## F

Fabulaciones:  
Facial (VII nervio):  
-examen:  
-hemiespasmos:  
-lesiones:  
-organización anatómica y funcional:  
-parálisis bilateral:  
-parálisis central:  
-parálisis periférica:  
-sincinesias postparalíticas:  
Falsos reconocimientos:  
Fasciculación:  
Fasciculaciones palpebrales:

Fatiga muscular:  
Fibrilación:  
Fístula carotidocavernosa:  
Flexión combinada de tronco y muslo:  
Foix, maniobra de:  
Folstein, prueba de:  
Fonación:  
Fondo de ojo:  
-examen:  
-normal:  
-patológico:  
Fotomotor, reflejo:  
Foster-Kennedy, síndrome de:  
Friedrich, ataxia de:  
Froin, síndrome de:  
Fromment, signo de:  
Frontal, síndrome:

## G

Gatillo de escopeta, signo:  
Gegenhalten:  
Gerstmann, síndrome de:  
Gilles de la Tourette, síndrome de:  
Glabelar, signo:  
Glasgow, escala de coma de:  
Glaucoma:  
Glosofaríngeo (IX nervio) y Vago (X nervio):  
-examen  
-lesiones  
-neuralgia del glosofaríngeo:  
-organización anatómica y funcional:  
Gnosis:  
Gnosis visual:  
Goldmann, campimetría de:  
Gradenigo, síndrome de:  
Grafestesia:  
Gram, tinción de:  
Gowers, signo de:  
Grasping:  
Guillain Barré, síndrome de:  
Gunn, fenómeno de:  
Gunn inverso, fenómeno de:

## H

Hakim, triada de:  
Hematoma extradural:  
Hematoma subdural crónico:  
Hematomielia traumática:  
Hemianopsia homónima:  
Hemianopsia heterónima:  
Hemiasomatognosia:  
Hemibalismo:  
Hemiparesia:  
Hemiparética, marcha:  
Hemiplejia:  
Hemiplejia cruciata:  
Hemisección medular:  
Hemorragia:  
-cerebral:  
-del tegmento pontino:  
-subaracnoidea:  
Hernias del encéfalo:  
-ascendente del vermis cerebeloso:  
-del cíngulo:  
-infratentoriales:  
-supratentoriales:  
-transforaminal (foramen magno):  
-uncal:  
Herpes zoster:  
Hielo, prueba del:  
Hiperalgnesia:  
Hiperalggiacusia:  
Hiperosmia:  
Hiperpatía:  
Hipertensión intracraneal, síndrome de:  
Hipertensión intracraneal idiopática, síndrome de:  
Hipertensiva, crisis:  
Hipertiroidismo:  
Hipertonía en rueda dentada:  
Hipertrofia muscular:  
Hipertropía:  
Hiperventilación neurogénica central:  
Hipoacusia:  
-de conducción:



-sensorioneural:  
 Hipocinesia:  
 Hipoestesia:  
 Hipoestesia disociada y suspendida:  
 Hipoestesia en guante y calcetín:  
 Hipogloso (XII nervio):  
 -examen:  
 -lesiones:  
 -organización anatómica y funcional:  
 Hipokalémica, parálisis:  
 Hiposmia:  
 Hipotiroidismo:  
 Hipotonía:  
 Hipotropía  
 Hipus pupilar:  
 Hombre del barril, síndrome del:  
 Hombre rígido, síndrome del:  
 Hoover, prueba de:  
 Horner, signo de:

## I

Idiomuscular, respuesta:  
 -ausencia de respuesta  
 -mioedema de percusión:  
 -miotónica, respuesta:  
 -normal, respuesta:  
 Ilusiones:  
 Imitación y utilización (síndrome frontal):  
 Índice-nariz, prueba:  
 Infarto:  
 -cerebeloso  
 -cerebral:  
 -del tallo encefálico:  
 -espinal:  
 Inteligencia:  
 Irrigación del encéfalo:  
 Irrigación de la médula espinal:  
 Isaacs, enfermedad de:

## J

Jamais vu o “lo nunca visto”:  
 Jardinero, parálisis del:

Jendrassik, maniobra de:  
 Juicio:  
 Juicio de realidad:

## K

Kalman, síndrome de:  
 Kayser y Fleicher, anillo de:  
 Kerning, signo de:  
 Kernohan, fenómeno de:  
 Kiloh-Nevin, síndrome de:  
 Korsakoff:  
 -amnesia de:  
 -encefalopatía de:  
 -psicosis de:  
 Kussmaul, respiración de:

## L

Laconismo (síndrome frontal):  
 Lagofalmo:  
 Lágrimas de cocodrilo, signo:  
 Lasègue, signo de:  
 Lenguaje:  
 -organización anatómica y funcional:  
 Leucocoria:  
 Lhermitte, signo de:  
 Liberación o arcaicos, signos:  
 Límbico, sistema (memoria):  
 Líquido cefalorraquídeo:  
 -dinámica:  
 -hemorrágico:  
 -normal:  
 -presión de apertura:  
 -prueba de los tres tubos:  
 -turbio:  
 -xantocrómico:  
 Llanto y risa espasmódicos (síndrome pseudobulbar):  
 Locked in Syndrome:  
 Lucidez:  
 Lumbociático, síndrome:

## M

Mano:

-cadavérica  
 -de simio o atrofia de la eminencia tenar:  
 -del predicador:  
 -en garra o main en griffe:  
 -en gota:  
 Marcha, trastornos de la:  
 Marcus-Gunn, pupila de:  
 Mareo:  
 Marín Amat, signo de:  
 Mayer, reflejo de:  
 Médula espinal:  
 -organización anatómica y funcional:  
 -síndromes medulares:  
 Memoria:  
 -corto y largo plazo:  
 -declarativa o explícita:  
 -episódica:  
 -inmediata:  
 -procedural o implícita:  
 -semántica:  
 -organización anatómica y funcional:  
 Meníngeos, signos:  
 Meningitis piogénica o purulenta:  
 Meralgia parestésica:  
 Mesencefálica, pupila (sopor y coma):  
 Meyerson, signo de:  
 Mialgias:  
 Miastenia gravis:  
 Midriasis:  
 Migraña:  
 Millar-Gubler, síndrome de:  
 Mínima paresia de las extremidades inferiores, pruebas de:  
 -Barré:  
 -Migazzinni:  
 Mínima paresia de las extremidades superiores, pruebas de:  
 -abducción del meñique o maniobra de Alter:  
 -índice-pulgar o de Fisher:  
 -pronación forzada:  
 -separación de los dedos o de Barré:  
 Mini-Mental Test:

- Mioclónia:  
Mioquimias:  
Miopatías:  
Miosis:  
Miotático o de estiramiento, reflejo:  
Miotáticos, reflejos:  
-exaltados:  
-disminuidos y ausentes:  
-normales:  
-vivos  
Miotáticos, reflejos:  
-aductor:  
-aquileo:  
-bicipital:  
-cubitopronador:  
-digital flexor de Hoffmann:  
-digital flexor de Tromner:  
-estilorracial o del brachioradialis:  
-maseterino:  
-Rossolimo:  
-rotuliano o patelar:  
-tibial posterior:  
-tricipital:  
Miotonía:  
Mirada:  
Mirada, bases anatómicas y funcionales:  
Mirada, examen en el sopor y coma:  
Mirada, lesiones de los centros supranucleares:  
-centro cortical de la mirada conjugada horizontal:  
-centro pontino de la mirada conjugada horizontal:  
-Fascículo longitudinal medial:  
-Mirada conjugada vertical y convergencia:  
Mononeuritis múltiple:  
Mononeuropatía:  
Morton, síndrome de:  
Motor, sistema  
-organización anatómica y funcional:  
-placa neuromuscular:  
-primera motoneurona:  
-segunda motoneurona:  
-unidad motora:  
Motor ocular común (III nervio):  
-examen:  
-lesiones:  
-organización anatómica y funcional:  
Motor ocular externo (VI nervio):  
-examen:  
-lesiones:  
-organización anatómica y funcional:  
Motores oculares (III, IV y VI), lesión combinada:  
Movimientos periódicos de las extremidades inferiores:  
Muelle de navaja, hipertonía en:  
Muerte encefálica:  
Mutismo:  
Mutismo acinético:
- N**  
Narcolepsia:  
Náusea, reflejo:  
Negligencia espacial unilateral:  
Negro, signo de:  
Nervio, mecanismos de daño:  
-axonal:  
-axonotmesis:  
-desmielinización focal:  
-desmielinizante:  
-muerte retrógrada, centripeta o dying back:  
-neuropraxia:  
-neurotmesis:  
-walleriana, degeneración:  
Nervios:  
-axilar o circunflejo:  
-ciático:  
-crural o femoral:  
-cubital o ulnar:  
-cutáneo femoral lateral:  
-cutáneo medial del brazo y del antebrazo:  
-genitofemoral:  
-intercostales:  
-interóseo anterior y el posterior:  
-mediano:  
-medio plantar medial, lateral y calcáneo medial:  
-musculocutáneo:  
-peroneo común:  
-radial:  
-recurrente laríngeo:  
-sural:  
-tibial:  
-torácico largo o de Bell:  
Neologismos (lenguaje):  
Neurosífilis:  
Nistagmos:  
-bifásico y pendular:  
-de rebote:  
-desviación tónica y sácadas:  
Nistagmos fisiológicos:  
-inducido por la prueba calórica:  
-optocinético:  
-rotatorio:  
Nistagmos patológicos:  
-espontáneo central:  
-espontáneo periférico:  
-posicional o postural central:  
-posicional o postural periférico:  
Nociceptivos, reflejos (síndrome piramidal):  
-articulares o profundos:  
-cutáneos o superficiales:  
Nominación (lenguaje):  
Nuca, rigidez de:
- O**  
Obnubilación:  
Oculocefálico, reflejo en el sopor y coma:  
Oculovestibular, reflejo en el sopor y coma:  
Oftalmoplejia internuclear:  
Olfatorio (I nervio):  
-examen del:  
-lesiones:  
-organización anatómica y funcional:

Opistótono:  
 Opscilopsia:  
 Opsoclono:  
 Óptica:  
 -bulbar, neuritis:  
 -primaria, atrofia:  
 -retrobulbar, neuritis:  
 -secundaria, atrofia:  
 Óptica-isquémica, neuropatía:  
 Óptico (II nervio):  
 -examen:  
 -lesiones:  
 -organización anatómica y funcional:

## P

Palestesia (examen sensitivo):  
 Palmomentoniano, reflejo:  
 Pancerebeloso, síndrome:  
 Pancoast, tumor de:  
 Papila normal:  
 Parafasias fonémicas:  
 Parafasias verbales:  
 Paramimesis:  
 Paramiotonía:  
 Paraparesia y paraplejía:  
 Paraparética, marcha (en tijeras):  
 Parasomnias:  
 Paratonía:  
 Paresia:  
 Parestesias:  
 Parinaud, síndrome de:  
 Parkinson, enfermedad de  
 Parkinsoniana, marcha (marche á petit pas):  
 Parkinsonismos:  
 Parsonage-Turner, síndrome de:  
 Patético (IV nervio):  
 -examen:  
 -lesiones:  
 -organización anatómica y funcional:  
 Patrick, signo de:  
 Pendulares, reflejos:  
 Periódico, signo del:

Perioral, reflejo:  
 Pestaño, reflejo del:  
 Perseverancia (síndrome frontal):  
 Phalen, signo de:  
 Piramidal, vía:  
 -organización anatómica y funcional:  
 Plantar extensor bilateral, reflejo:  
 Plejía:  
 Plexitis braquial:  
 Plexo cervical:  
 Plexo cervical, lesiones:  
 -cervical superior o de Erb-Duchenne:  
 -cervical inferior o de Déjerine-Klumpke:  
 Plexo lumbar y sacro:  
 Polifásica, respuesta:  
 Polineuropatías:  
 Polineuropática, marcha (stepagge):  
 Poliomiélitis:  
 Pontina, pupila (sopor y coma):  
 Posturales, reflejos:  
 Praxis:  
 Propiocepción (examen sensitivo):  
 Proptosis:  
 Prosodia (lenguaje):  
 Prosopagnosia:  
 Pseudoatetosis sensitiva:  
 Pseudobulbar, parálisis:  
 Pseudoendotropía:  
 Pseudohipertrofia muscular:  
 Pseudoparesia de los VI nervios:  
 Pseudotumor cerebri:  
 Psicosis lúcidas:  
 Ptosis palpebral:  
 -constitucional:  
 -Horner:  
 -lesión del III nervio:  
 -miatena gravis:  
 Puesta de sol, signo de la:  
 Punción lumbar:  
 Punción lumbar:  
 -contraindicaciones:  
 -indicaciones:

-técnica de realización:  
 -traumática:  
 Pupila:  
 Pupila, inervación autonómica simpática y parasimpática:  
 Pupilar, escape:  
 Pupilar, examen:  
 Q  
 Quiasma óptico, bases anatómicas y funcionales:  
 Quiasma óptico, lesiones:  
 -quiasmáticas:  
 -prequiasmáticas:  
 -retroquiasmáticas:

## R

Raiz espinal:  
 Raiz espinal, lesiones:  
 -C4:  
 -C5:  
 -C6:  
 -C7:  
 -C8:  
 -L4:  
 -L5:  
 -S1:  
 Ramsay-Hunt, síndrome de:  
 Repetición (lenguaje):  
 Respiratorio, patrón en el sopor y coma:  
 Retinoorbicular, reflejo:  
 Rinne, prueba de:  
 Romberg, prueba de:  
 Rostrocaudal, deterioro:

## S

Sábado por la noche o de la luna de miel, parálisis del:  
 Schneider, síndrome de:  
 Sección medular completa, síndrome de la:  
 Sensibilidad:  
 -bases anatómicas:

-epicrítica o del tacto profundo, de la presión, vibratoria y posicional articular (propioceptiva):  
-protopática o termalgésica:  
-examen:  
Silla de montar, anestesia en:  
Simpático craneal, organización anatómica y funcional:  
Sincinesias:  
Síncope:  
Sinergias de flexión:  
Sinergias extensoras:  
Siringomiélico o centromedular, síndrome:  
Somnolencia:  
Sonambulismo:  
Sopor:  
Sopor y coma:  
-causa toxicometabólica o alteración de la homeostasis:  
-compromiso cuantitativo de la conciencia y la actividad motora:  
-estabilización del enfermo antes de examinarlo:  
-examen neurológico  
-lesión infratentorial:  
-lesión supratentorial:  
Sordera verbal pura:  
Steiner, enfermedad de:  
Stewart-Holmes, prueba de:  
Stiff-Man Syndrome:  
Strümpell, signo de:  
Succión, reflejo de:  
Sueño MOR, REM o paradójico:  
Sueño No-MOR, No-REM o lento:  
Sueño, parálisis del:  
Sueño-vigilia, ciclo:  
Sueño REM, trastorno conductual del:  
Supraversión ocular:

## T

Tabes dorsal:  
Tabética, marcha:  
Tacto (examen sensitivo):

Talámico, síndrome:  
Talón-rodilla, prueba:  
Teicopsias:  
Tela de cebolla, hipoestesia en:  
Temblor:  
-de reposo:  
-de intención o cinético:  
-esencial y senil:  
-familiar:  
-fisiológico:  
-ortostático:  
-postural-de acción:  
-rubral:  
Temperatura (examen sensitivo):  
Terror nocturnos:  
Tetraparesia:  
Tetraplejía:  
Thomsen, enfermedad de:  
Tics:  
Tinnel, signo de:  
Tinnitus:  
Todd, marcha de:  
Tolosa-Hunt, síndrome de:  
Tono muscular:  
Tono muscular, examen del:  
Traumatismo encefalocraneal (TEC):  
Traumatismo raquimedular:  
Trigémino (V nervio):  
-organización anatómica y funcional:  
-examen de la sensibilidad:  
-examen motor  
-lesiones:  
-neuralgia del:  
Trismo:  
Tumor:  
-ángulo pontocerebeloso:  
-cerebral  
-tallo encefálico;  
Túnel carpiano, síndrome del:  
Túnel del tarso, síndrome del:

## U

Uncinada, crisis:

Uveitis:

## V

Vago: ver en Glossofaríngeo (IX nervio):  
Vegetativo, apremio:  
Vernet, síndrome de:  
Vértigo:  
-central:  
-periférico:  
-postural paroxístico benigno:  
Vestibular (VIII nervio):  
-examen:  
-lesiones centrales:  
-lesiones periféricas:  
-organización anatómica y funcional:  
Vibración (examen sensitivo):  
Vigilia, bases anatómicas y fisiológicas:  
Visión, defecto de altitud en:  
Visión y vía visual, organización anatómica y funcional:

## W

Walleberg, síndrome de:  
Weber, prueba de:  
Weber, síndrome de:  
Wernicke-Korsakoff, encefalopatía de:  
Wilson, enfermedad de:

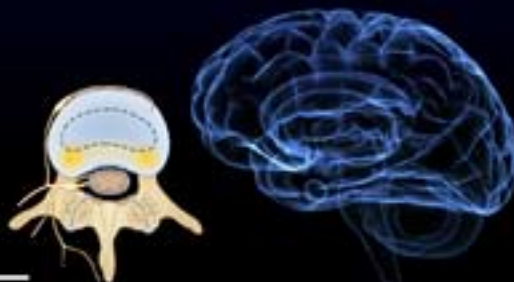## SEMIOLÓGIA Y FUNDAMENTOS DE LA NEUROLOGÍA CLÍNICA

Dr. Carlos R. Silva Rosas  
Hospital Clínico de la Universidad de Chile

Ilustración y fotografía:  
Santiago Figueroa Sepúlveda

Tradicionalmente la neurología es considerada un campo de la medicina árido y en donde el enfrentamiento diagnóstico con el paciente no siempre es el óptimo.

- ✓ Existen pocos libros sobre la semiología y fundamentos de la neurología clínica, menos aún en español y de autores iberoamericanos. De ahí, uno de los aspectos de mayor interés de esta obra es que recoge la vasta experiencia en el ejercicio de la especialidad del Dr. Carlos Silva Rosas.
- ✓ El autor establece una amena conversación con quien lee, y a medida que explica los diferentes síntomas y signos a través de casos clínicos reales, va guiando y formulando las preguntas que con mayor frecuencia el alumno y el médico se plantean al evaluar a los enfermos.
- ✓ El libro está ilustrado con bellas y didácticas figuras, lo cual va facilitando el aprendizaje y su comprensión. De gran valor son también las fotografías mostrando la forma correcta de realizar el examen neurológico. Este enfoque resulta muy didáctico y facilita el autoaprendizaje, el cual puede además ser evaluado por el propio lector con el apoyo de las preguntas que el autor incluye.
- ✓ **SEMIOLÓGIA Y FUNDAMENTOS DE LA NEUROLOGÍA CLÍNICA** es una obra que por su diseño y versatilidad está dirigida a:
  - En el pregrado, *alumnos e internos* de Medicina.
  - En el posgrado es un libro propedéutico para quien inicia su especialidad de *Neurología y Neurocirugía*.
  - En el caso de residentes de *Medicina Interna, Medicina de Urgencias, Medicina Familiar, Geriatría, Fisiatría y Psiquiatría*, entre otras, dentro de su programa de formación de especialistas deben realizar una rotación por Neurología y este texto facilitará un mejor acercamiento a esta compleja rama de la ciencia médica.
  - *El médico generalista* se beneficia con un texto que le permite su actualización y una expedita consulta.



[www.amolca.com](http://www.amolca.com)

